This is a digital copy of a book that was preserved for generations on library shelves before it was carefully scanned by Google as part of a project to make the world's books discoverable online.

It has survived long enough for the copyright to expire and the book to enter the public domain. A public domain book is one that was never subject to copyright or whose legal copyright term has expired. Whether a book is in the public domain may vary country to country. Public domain books are our gateways to the past, representing a wealth of history, culture and knowledge that's often difficult to discover.

Marks, notations and other marginalia present in the original volume will appear in this file - a reminder of this book's long journey from the publisher to a library and finally to you.

Usage guidelines

Google is proud to partner with libraries to digitize public domain materials and make them widely accessible. Public domain books belong to the public and we are merely their custodians. Nevertheless, this work is expensive, so in order to keep providing this resource, we have taken steps to prevent abuse by commercial parties, including placing technical restrictions on automated querying.

We also ask that you:

+ *Make non-commercial use of the files* We designed Google Book Search for use by individuals, and we request that you use these files for personal, non-commercial purposes.
+ *Refrain from automated querying* Do not send automated queries of any sort to Google's system: If you are conducting research on machine translation, optical character recognition or other areas where access to a large amount of text is helpful, please contact us. We encourage the use of public domain materials for these purposes and may be able to help.
+ *Maintain attribution* The Google "watermark" you see on each file is essential for informing people about this project and helping them find additional materials through Google Book Search. Please do not remove it.
+ *Keep it legal* Whatever your use, remember that you are responsible for ensuring that what you are doing is legal. Do not assume that just because we believe a book is in the public domain for users in the United States, that the work is also in the public domain for users in other countries. Whether a book is still in copyright varies from country to country, and we can't offer guidance on whether any specific use of any specific book is allowed. Please do not assume that a book's appearance in Google Book Search means it can be used in any manner anywhere in the world. Copyright infringement liability can be quite severe.

About Google Book Search

Google's mission is to organize the world's information and to make it universally accessible and useful. Google Book Search helps readers discover the world's books while helping authors and publishers reach new audiences. You can search through the full text of this book on the web at `http://books.google.com/`

A propos de ce livre

Ceci est une copie numérique d'un ouvrage conservé depuis des générations dans les rayonnages d'une bibliothèque avant d'être numérisé avec précaution par Google dans le cadre d'un projet visant à permettre aux internautes de découvrir l'ensemble du patrimoine littéraire mondial en ligne.

Ce livre étant relativement ancien, il n'est plus protégé par la loi sur les droits d'auteur et appartient à présent au domaine public. L'expression "appartenir au domaine public" signifie que le livre en question n'a jamais été soumis aux droits d'auteur ou que ses droits légaux sont arrivés à expiration. Les conditions requises pour qu'un livre tombe dans le domaine public peuvent varier d'un pays à l'autre. Les livres libres de droit sont autant de liens avec le passé. Ils sont les témoins de la richesse de notre histoire, de notre patrimoine culturel et de la connaissance humaine et sont trop souvent difficilement accessibles au public.

Les notes de bas de page et autres annotations en marge du texte présentes dans le volume original sont reprises dans ce fichier, comme un souvenir du long chemin parcouru par l'ouvrage depuis la maison d'édition en passant par la bibliothèque pour finalement se retrouver entre vos mains.

Consignes d'utilisation

Google est fier de travailler en partenariat avec des bibliothèques à la numérisation des ouvrages appartenant au domaine public et de les rendre ainsi accessibles à tous. Ces livres sont en effet la propriété de tous et de toutes et nous sommes tout simplement les gardiens de ce patrimoine. Il s'agit toutefois d'un projet coûteux. Par conséquent et en vue de poursuivre la diffusion de ces ressources inépuisables, nous avons pris les dispositions nécessaires afin de prévenir les éventuels abus auxquels pourraient se livrer des sites marchands tiers, notamment en instaurant des contraintes techniques relatives aux requêtes automatisées.

Nous vous demandons également de:

+ *Ne pas utiliser les fichiers à des fins commerciales* Nous avons conçu le programme Google Recherche de Livres à l'usage des particuliers. Nous vous demandons donc d'utiliser uniquement ces fichiers à des fins personnelles. Ils ne sauraient en effet être employés dans un quelconque but commercial.

+ *Ne pas procéder à des requêtes automatisées* N'envoyez aucune requête automatisée quelle qu'elle soit au système Google. Si vous effectuez des recherches concernant les logiciels de traduction, la reconnaissance optique de caractères ou tout autre domaine nécessitant de disposer d'importantes quantités de texte, n'hésitez pas à nous contacter. Nous encourageons pour la réalisation de ce type de travaux l'utilisation des ouvrages et documents appartenant au domaine public et serions heureux de vous être utile.

+ *Ne pas supprimer l'attribution* Le filigrane Google contenu dans chaque fichier est indispensable pour informer les internautes de notre projet et leur permettre d'accéder à davantage de documents par l'intermédiaire du Programme Google Recherche de Livres. Ne le supprimez en aucun cas.

+ *Rester dans la légalité* Quelle que soit l'utilisation que vous comptez faire des fichiers, n'oubliez pas qu'il est de votre responsabilité de veiller à respecter la loi. Si un ouvrage appartient au domaine public américain, n'en déduisez pas pour autant qu'il en va de même dans les autres pays. La durée légale des droits d'auteur d'un livre varie d'un pays à l'autre. Nous ne sommes donc pas en mesure de répertorier les ouvrages dont l'utilisation est autorisée et ceux dont elle ne l'est pas. Ne croyez pas que le simple fait d'afficher un livre sur Google Recherche de Livres signifie que celui-ci peut être utilisé de quelque façon que ce soit dans le monde entier. La condamnation à laquelle vous vous exposeriez en cas de violation des droits d'auteur peut être sévère.

À propos du service Google Recherche de Livres

En favorisant la recherche et l'accès à un nombre croissant de livres disponibles dans de nombreuses langues, dont le français, Google souhaite contribuer à promouvoir la diversité culturelle grâce à Google Recherche de Livres. En effet, le Programme Google Recherche de Livres permet aux internautes de découvrir le patrimoine littéraire mondial, tout en aidant les auteurs et les éditeurs à élargir leur public. Vous pouvez effectuer des recherches en ligne dans le texte intégral de cet ouvrage à l'adresse `http://books.google.com`

BOSTON
MEDICAL LIBRARY
8 THE FENWAY

G. Ellis, M.A.
11, 18, '79.

15205

BULLETINS

DE LA

SOCIÉTÉ ANATOMIQUE

DE PARIS

Paris. — Imprimerie de E. Martinet, rue Mignon, 2.

BULLETINS

DE LA

SOCIÉTÉ ANATOMIQUE

DE PARIS

ANATOMIE NORMALE — ANATOMIE PATHOLOGIQUE — CLINIQUE

XXXVIIe ANNÉE — 1862

2e SÉRIE — TOME VII

RÉDIGÉ

PAR LE DOCTEUR EDM. SIMON, SECRÉTAIRE

PARIS

VICTOR MASSON ET FILS

PLACE DE L'ÉCOLE-DE-MÉDECINE

M DCCC LXII

LISTE

DES

MEMBRES DE LA SOCIÉTÉ ANATOMIQUE.

XXXVIIe ANNÉE. — 1862.

2e SÉRIE. — TOME VII.

Bureau.

Président	MM. CRUVEILHIER.
Vice-présidents	GENOUVILLE. BESNIER.
Secrétaire.	SIMON (Edm.).
Vice-secrétaire	DESCROIZILLES.
Trésorier	PARMENTIER.
Archiviste.	POUMET.

Titulaires.

BARTH, médecin de l'Hôtel-Dieu, agrégé à la Faculté.

BESNIER, ex-interne des hôpitaux, D. M. P.

BLAIN DES CORMIERS, ex-chef de clinique de la Faculté

BROCA, chirurgien des hôpitaux, agrégé à la Faculté.

BRICHETEAU, ex-interne des hôpitaux, D. M. P.
CRUVEILHIER, professeur à la Faculté, médecin honoraire des hôpitaux.
DESCROIZILLES, ex-interne des hôpitaux, D. M. P.
GENOUVILLE, ex-interne des hôpitaux, D. M. P.
GERIN-ROSE, ex-interne des hôpitaux, D. M. P.
MARTINEAU, interne des hôpitaux.
MILLARD, médecin des hôpitaux, D. M. P.
MOREAU (Alexis), ex-chef de clinique de la Faculté.
PARMENTIER, ex-interne des hôpitaux, D. M. P.
PAUL, ex-interne des hôpitaux, D. M. P.
POUMET, ex-interne des hôpitaux, D. M. P.
PROUST, ex-interne des hôpitaux, D. M. P.
SIMON (Edm.), ex-interne des hôpitaux, D. M. P.
TRÉLAT, agrégé à la Faculté, chirurgien des hôpitaux.

Adjoints.

BAILLY, ex-interne des hôpitaux, D. M. P.
BASTIEN, ex-interne des hôpitaux, D. M. P.
BIDARD, ex-interne des hôpitaux, D. M. P.
BLACHEZ, ex-interne des hôpitaux, D. M. P.
BROUARDEL, interne des hôpitaux.
CAMPANA, interne des hôpitaux, D. M. P.
CHALVET, interne des hôpitaux.
CHARPENTIER, interne des hôpitaux.
CHEDEVERGNE, interne des hôpitaux.
CORNIL, interne des hôpitaux.
CRUVEILHIER (Édouard), interne des hôpitaux.
DANJOY, ex-interne des hôpitaux, D. M. P.
DESPRÉS, ex-interne des hôpitaux, D. M. P.
DOLBEAU, agrégé à la Faculté, chirurgien des hôpitaux.

DUCHAUSSOY, agrégé à la Faculté.
DUMONT-PALLIER, chef de clinique à la Faculté.
DUPLAY, interne des hôpitaux.
FERRAND, interne des hôpitaux.
FISCHER, interne des hôpitaux.
FORGET (Eugène), ex-interne des hôpitaux, D. M. P.
FOURNIER, ex-interne des hôpitaux, D. M. P.
FRITZ, interne des hôpitaux.
GILLETTE, interne des hôpitaux.
GOURAUD, interne des hôpitaux.
GUÉNIOT, ex-interne des hôpitaux, D. M. P.
GUYON, chirurgien des hôpitaux, prosecteur de la Faculté.
GUYOT, ex-interne des hôpitaux.
HARMAN, interne des hôpitaux.
ISAMBERT, ex-chef de clinique à la Faculté.
JARJAVAY, professeur à la Faculté.
LABBÉ (Édouard), ex-interne des hôpitaux, D. M. P.
LABBÉ (Léon), ex-interne des hôpitaux, prosecteur à la Faculté.
LABORDE, interne des hôpitaux.
LADREIT DE LA CHARRIÈRE, ex-interne des hôpitaux, D. M. P.
LALLEMENT, interne des hôpitaux.
LANCEREAUX, ex-interne des hôpitaux, D. M. P.
LE FORT, ex-interne des hôpitaux, prosecteur de la Faculté.
LESOUEF, interne des hôpitaux.
LEVEN, ex-interne des hôpitaux, D. M. P.
LIÉGEOIS, agrégé à la Faculté.
LUYS, ex-interne des hôpitaux, D. M. P.
MAREY, ex-interne des hôpitaux, D. M. P.
MEUNIER (J.), interne des hôpitaux.
MEUNIER (V.), ex-interne des hôpitaux, D. M. P.
MOUSTEU, ex-interne des hôpitaux, D. M. P.
NIVERT, interne des hôpitaux.
OLLIVIER, interne des hôpitaux.

PANAS, ex-interne des hôpitaux, D. M. P.
PEAN, ex-interne des hôpitaux, prosecteur des hôpitaux.
PERRIN (Maurice), agrégé au Val-de-Grâce.
PIERRESON, ex-interne des hôpitaux, D. M. P.
PILLON, ex-interne des hôpitaux, D. M. P.
POTAIN, médecin de l'hospice des Ménages, agrégé à la Faculté.
RAYNAUD, ex-interne des hôpitaux, D. M. P.
SAINT-GERMAIN (DE), ex-interne des hôpitaux, D. M. P.
SCHLOSS, D. M. P.
SÉE, agrégé à la Faculté.
SIREDEY, ex-interne des hôpitaux, D. M. P.
TARNIER, agrégé à la Faculté.
TILLAUX, ex-interne des hôpitaux, prosecteur à la Faculté.
TIRMAN, interne des hôpitaux.
VOISIN, chef de clinique de la Faculté.

Honoraires.

Archambault.
Axenfeld.
Barbier-Dubocage.
Barthez.
Bauchet.
Beau.
Béhier.
Bergeon.
Bintot.
Blin.
Blondeau.
Blot.
Bodinier.
Boinet.
Bonfils.
Bonnet.
Boudon.
Boulland.
Boullard.
Bourdon.
Bouteiller.
Brierre de Boismont.
Bucquoy.
Caron.
Castelnau.
Caudmont.
Cazalis.
Charrier.
Chassaignac.
Cloquet.
Collard de Martigny.
Contour.
Costilhes.
Courtin.
Debrou.
Decès.

Defrance.
Demarquay.
Demeaux.
Denonvilliers.
Denucé.
Deville.
Diday.
Dumontier.
Durand-Fardel.
Fabre.
Fiaux.
Figuières.
Fischer.
Fleury.
Foerg.
Foucher.
Foville.
Gallard.
Geletz.
Géry.
Giraldès.
Gosselin.
Goubaux.
Goupil.
Grisolle.
Gueneau de Mussy (Noël).
Guérard.
Hardy.
Hérard.
Hersent.
Hillairet.
Houël.
Houzelot.
Huguier.
Hutin.
Hyrtl.
Jobert (de Lamballe).
Jolly.
Lacombe.
Lacour.
Lacroix.
Lambron.
Landouzy.
Larrey.
Laurence.
Lebert.
Lebert (Zurich).
Lefebvre.
Lejeune.
Lenepveu.
Letenneur.
Leudet.
Livois.
Lunier.
Macquet.
Maisonneuve.
Malgaigne.
Manec.
Marcé.
Marrotte.
Martin-Saint-Ange.
Maurocordato.
Mazet.
Mercier.
Michon.
Monod.
Montault.
Moutard-Martin.
Nivet.
Notta.
Pailloux.
Perrochaud.
Philouze.
Pigeaux.
Pinault.
Piogey.
Prestat.
Rendu.
Rey.
Richard (Xavier).
Rigaud.
Robin.
Roger.
Rokitansky.
Rombeau.
Rullier.
Sédillot.
Skoda.

Sonnié-Moret.
Spittal.
Tardieu.
Tavignot.
Thibault.
Thompson.
Vanzesti.
Verneuil.
Vidal.
Vigla.
Villermé.
Virchow.
Wellenberg.

Correspondants.

Aboth.
Agneli.
Alby.
Altham.
Ambrosoli.
André.
Arnoult.
Astros (d').
Aubanel.
Aubrée.
Aubry.
Baillarger.
Bailly.
Ball.
Balme-Dugarray.
Balocchi.
Baraduc.
Barbrau.
Bardinet.
Barnier.
Barré.
Barrier.
Bartholi.
Bastien.
Beaugrand.
Béchet.
Belin.
Belmas.
Belot.
Béraud.
Bercioux.
Bergeron.
Bernard.
Bernard.
Bernutz.
Beroud.
Bertherand.
Bertholle.
Berton.
Bertrand.
Bidault.
Bignon.
Bigot.
Binet.
Blanche.
Blanchet.
Bodard.
Bœhin.
Bogros.
Bonnefous.
Bonnet.
Bordet.
Bosc.
Boscredon.
Botrel.
Bottu-Desmortiers.
Bouchacourt.
Boucher.

Bouchet.
Bouchut.
Boudrie.
Boullay.
Bourcy.
Boureau.
Bourgougnon.
Boursier.
Boussy.
Boyer.
Braive.
Breslau.
Bresmard.
Brun.
Buendia.
Buisson.
Cadet de Gassicourt.
Caffe.
Cavasse.
Cahen.
Calle.
Cambernon.
Campbell.
Canton.
Canuet.
Cartier.
Cazauvielh.
Chambert.
Chapelle.
Chapsal.
Charcelay.
Charcot.
Charnal.
Chassin.
Chavignez.
Choisy.
Cœurderoy.
Coffin.
Colin.
Collin.
Colombat (de l'Isère).
Combessis.
Combette.
Comin.
Cordier.
Corvisart.
Coulon.
Couturier.
Cusco.
Da Costa.
Dagincourt.
Daubeuf.
Debeauvais.
Decoux.
Degaille.
Deguise.
Dehanne.
Delaruelle.
Delastre.
Delestre.
Dellerm.
Delmas.
Delonjon.
Delort.
Delpech.
Demoncy.
Depaul.
Dépéret-Muret.
Depuisaye.
Desétangs.
Desnos.
Desormeaux.
Desruelles.
Destouches.
Devouges.
D'Heurle.
Didion.
Dimey.
Dionis.
Donné.
D'Ornellas.
Doyen.
Dubois (Émile).
Dubois (Jules).
Dubourg.
Dubreuil.
Duchapt.
Duchassaing.

Duclos (de Tours).
Duclos (de Mehu).
Duclos (de Rouen).
Ducluzeau.
Ducros.
Dufour.
Duhamel.
Duménil.
Dumoulin
Dupertuis.
Duprés.
Duprés-Latour.
Durand.
Dutard.
Dutroulau.
Empis.
Espagne.
Estevenet.
Faget.
Fano.
Faton.
Fauvel.
Favrot.
Fenerly.
Ferra.
Ferriani.
Finck.
Firmin.
Flandin.
Fleurot.
Fleury.
Fleury (de Clermont).
Follin.
Follix.
Forcade.
Forget (A.).
Fournet.
Foville.
Fremy.
Froment.
Gachet.
Gaillard.
Gailliet.
Gallerand.
Garriel.
Garnier.
Gaube.
Gauchet.
Gaujot.
Gaussail.
Gellé.
Gendron.
Gibert.
Girard.
Giraud.
Godefroy.
Gontier.
Gonzales Eccheveria.
Gougeon.
Gratiolet.
Graü.
Grenier.
Greslois.
Gros-Lambert.
Gros (de Paris).
Gros (d'Alger).
Gruby.
Gubler.
Gueneau de Mussy (Henri).
Gueretin.
Guerhard.
Guérineau.
Guerlain.
Guibout.
Guiet.
Guignard.
Guitton.
Guyon.
Hache.
Hannois.
Hélie.
Helot.
Henry.
Hermelin.
Herpin.
Hervé.
Heulard d'Arcy.
Huette.

Imlin.
Issartier.
Jacquemier.
James.
Johnston.
Juteau.
Keane.
Kolliker.
Krauss.
Laborie.
Laboulbène.
Labric.
Lacanal.
Lacaze-Duthiers.
Lacombe (de Périgueux).
Lacombe (Vendée).
Lacour.
Lafargue.
Lafaurie.
Laffiley.
Lafont.
Lagout.
Lailler.
Lamaestre.
Lambert.
Landry.
Langenbeck.
Lapre.
Larget-Piet.
Laroche.
Lasserre.
Laurent.
Lavocat.
Lebled.
Lebret.
Lediberder.
Ledru.
Lefèvre.
Leflaive.
Legendre.
Legendre.
Legentil.
Legrand.
Leguey.
Lejeune.
Lejuge.
Lemaistre.
Lepelletier.
Lépine.
Leriche.
Leroux.
Leroy (d'Étiolles).
Leroy (de Caen).
Levieux.
Lhonneur.
Logerais.
Longet.
Lorain.
Loreau.
Lorraine.
Luton.
Maigne.
Maingault.
Malat.
Malherbe.
Mandl.
Marchal de Calvi.
Marchessaux.
Mariny.
Marjolin.
Marquis.
Martinez del Rio.
Martins.
Mascarel.
Masselot.
Matice.
Maunoury.
Maurice.
Mavré.
May.
Mennet.
Mignot.
Mignot.
Mirault.
Moissenet.
Mollar.
Monassot.
Monnot.

Morat.
Mordret.
Moreau-Boutard.
Moreau.
Morel.
Mouret.
Moynier.
Moysant.
Murelle.
Musset.
Narbonne.
Naudot.
Nélaton.
Nélaton (E.).
Neucourt.
Nidard.
Noka.
Novaez.
Olliffe.
Orillard.
Ossipowski.
Oulmont.
Padieu.
Parise.
Parisse.
Pasquet.
Pasquier.
Passaut.
Patel.
Patouillet.
Pavy.
Pegot.
Pénard.
Perdrigeon.
Pereira.
Perez Gonzalez.
Perret.
Perusset.
Peste.
Petel.
Peyrot.
Philouze.
Piberet.
Picard.
Piegu.
Pierre.
Pihan-Dufeillay.
Pinault.
Plainchant.
Poiseuille.
Poisson.
Pommeau.
Pons.
Potier.
Pourrat.
Pressat.
Prost.
Pruneau.
Puydebat.
Quatrevaux.
Quesne.
Quevauvilliers (de).
Racle (Vict.).
Raimbert.
Raymond.
Raynaud.
Reclam.
Reignier.
Reilhac.
Renaud.
Ribes.
Ricard.
Richard-Maisonneuve.
Richet.
Ricord.
Rieux.
Ripoll.
Roberty.
Roché.
Rochoux.
Rocques.
Rollet.
Rouget.
Roulland.
Roussel.
Routier.
Rufz.
Sacchamani.

Sainet.
Saint-Yves.
Salmon.
Sarrau.
Saucerotte.
Sauné.
Saussier.
Schultz.
Second-Féréol.
Séguin.
Selle-Menderet.
Serre.
Simonin.
Souty.
Stanski.
Stevenson.
Stræklin.
Surmey.
Tajasque.
Tassel.
Taupin.
Témoin.
Tenain.
Thibierge.
Thivet.
Thomas.
Thore.
Thureau.
Titon.
Tonnelier.
Tonnet.
Tricou.
Tronchon.
Turner.
Typaldos-Pretenderis.
Vannier.
Vauthier.
Vernois.
Viallet.
Viard.
Vicherat.
Vidal (de Poitiers).
Viger de Varennes.
Villebon (de).
Vinsot.
Vitalis.
Voillemier.
Wannebroucq.
Warenghem.
Weiss.
Wickam.
Wieland.
Willemin.
Zambaco.

BULLETINS

DE LA

SOCIÉTÉ ANATOMIQUE

DE PARIS.

XXXVIIe ANNÉE. — JANVIER 1862.

SOMMAIRE :

EXTRAITS DES PROCÈS-VERBAUX : 1. Arthrite sèche. — 2. Transformation fibreuse d'un sterno-mastoïdien. — 3. Rétrécissement intestinal. — 4. Fongus de la vessie. — 5. Urines chyleuses. — 6. Corps fibreux de l'utérus, caduque adhérente après l'accouchement. — 7. Spina bifida.

OBSERVATIONS. — Tubercule volumineux du lobe cérébelleux droit, par M. le docteur WORMS.

Atrophie avec induration du cervelet (sclérose) chez une femme épileptique, morte d'un cancer du cæcum. — Ancienne fracture du coude consolidée, par M. DUGUET, interne des hôpitaux.

Cancer du sternum, par M. LEGROUX, interne des hôpitaux.

Œdème de la glotte ; — polype du larynx, par M. OLLIVIER.

Insuffisance aortique, foie muscade, par M. CORNIL, interne des hôpitaux.

Hernie congénitale de l'S iliaque ; — pseudo-étranglement ; — opération ; — péritonite ; — mort, par M. GILLETTE, interne des hôpitaux.

Hernie inguinale externe gauche entéro-épiploïque étranglée ; — opération ; — mort, par M. GILLETTE, interne des hôpitaux.

Extrait du rapport de M. GUYON, sur l'observation précédente.

PRÉSIDENCE DE M. CRUVEILHIER.

1. M. *Colombel* fait voir aux membres de la Société une *fracture intra-capsulaire du col du fémur* compliquée de lésions analogues à celle de l'arthrite sèche.

M. *Dolbeau*. Étant interne à l'hôpital des Cliniques, j'ai eu l'occasion de faire l'autopsie d'un homme qui avait présenté du coté de la hanche tous les symptômes d'une fracture du col. M. Malgaigne avait diagnostiqué cette lésion dès le début des accidents. J'ai trouvé dans la jointure des altérations fort semblables à celles que M. Colombel vient de nous décrire : stalactites osseuses insérées sur le col, transformations osseuses de la capsule et du tendon du psoas iliaque, etc., toutes lésions qu'il rapporte avec assez de raison à celles que l'on observe dans l'arthrite sèche. Mais un fait qui m'a beaucoup étonné, moi et mon maître M. Nélaton, c'était la disparition complète de la tête fémorale, de la partie qui aurait dû constituer le fragment supérieur de la fracture du col. Or, dans l'exemple que nous présente M. Colombel, je prierai de remarquer une diminution notable du volume de cette tête. J'appelle l'attention sur ce fait ; s'il ne nous donne pas l'explication anatomo-pathologique de cette disparition, il nous rend au moins témoins de cette ustion et absorption graduelle d'un séquestre isolé dans une jointure.

---

2. M. *Comtesse* présente un *sterno-mastoïdien* complétement transformé en tissu fibreux. Cette pièce a été recueillie sur un individu affecté de torticolis depuis trente-huit ans.

---

3. M. *Cornil* montre un *rétrécissement intestinal* produit par le dépôt de matière tuberculeuse dans l'épaisseur de deux valvules conniventes opposées. Le rétrécissement laissait à peine

passer le petit doigt; dans aucun autre point de l'intestin il n'existait d'autres dépôts de tubercules.

---

4. M. *Bernadet* présente un bel exemple de *fongus de la vessie* développé sur la paroi antérieure de ce réservoir, et probablement produit par la présence d'un calcul volumineux. L'urèthre du même sujet offrait des ulcérations au niveau de la prostate et une augmentation considérable du bulbe.

M. le professeur *Cruveilhier* regarde la tumeur fongueuse comme étant de nature encéphaloïde.

M. *Mercier*. L'augmentation de volume du bulbe doit être considérée comme le résultat de l'inflammation de cet organe essentiellement vasculaire, c'est-à-dire comme le résultat d'une phlébite consécutive à l'ulcération de la muqueuse. Je ne doute pas que la guérison de cette lésion, si elle avait été obtenue, n'eût amené un rétrécissement de l'urèthre dans le point correspondant.

---

5. M. le professeur *Cruveilhier* présente à la Société des *urines blanches laiteuses* rendues par un de ses clients qui revient de l'île Bourbon.

Je soupçonne, dit notre honorable président, une notable quantité de graisse dans ces urines. L'auteur de cette particularité pathologique n'en est nullement effrayé; il en a déjà été affecté plusieurs fois, et chaque fois il se guérit assez rapidement en faisant usage de médicaments émollients et mucilagineux. La médication tonique est sans action sur lui.

L'examen au microscope de ces urines, pratiqué séance tenante par plusieurs membres de la Société, confirme pleinement les soupçons de M. Cruveilhier, et dévoile l'existence d'une quantité notable de globules graisseux.

M. *Labbé* rappelle que, il y a quelques mois, il a eu à soigner

un cas exactement semblable, dont il a lu l'observation à la Société médicale de son arrondissement.

---

6. M. *Tarnier* met sous les yeux des membres de la Société l'*utérus* d'une femme qui a succombé, pendant l'état puerpéral, à des hémorrhagies répétées.

On y constate les particularités suivantes :

1° La présence d'une tumeur fibreuse du volume d'une petite orange occupant la paroi antérieure du col, tumeur qui aurait pu, si elle avait été plus volumineuse, empêcher l'accouchement. Or, il a suffi d'une incision sur la partie saillante de cette tumeur pour pouvoir l'énucléer facilement. M. Cazeaux rapporte un cas dans lequel cette pratique fut suivie sur le vivant. L'accouchement fut facile, et l'opérée guérit très bien ; on pourrait donc presque ériger ces données en précepte.

2° L'adhérence de la caduque au corps de l'utérus; elle n'a donc nullement été entraînée par l'œuf, comme on le pense généralement. Voici la seconde fois que M. Tarnier constate ce fait sur des utérus quelques jours après l'accouchement.

M. *Trélat*. Parmi les souvenirs assez vagues d'un grand nombre de tumeurs qui gênaient l'accouchement, et qu'on a pu opérer pour en faciliter la production, je rapporterai les deux exemples suivants, qui me sont très présents à l'esprit :

1° L'un que j'emprunte à l'ouvrage de M. Ansiaux (de Liége). Il s'agit d'un kyste du vagin qui pouvait rendre la parturition difficile. On l'enleva séance tenante; l'accouchement s'accomplit heureusement; l'accouchée guérit très bien.

2° Un autre que j'ai eu l'occasion d'observer étant interne de M. Nélaton. M. Thierry, à l'aide d'un instrument assez analogue à l'entérotome de Dupuytren, avait enlevé par pincement une portion assez notable de la paroi postérieure de l'utérus. Celle-ci était affectée d'une sorte de tumeur fibreuse interstitielle à limites diffuses. On aurait dit une hypertrophie considérable du col et du corps dans leur paroi postérieure. La femme en guérit, devint enceinte de nouveau, et accoucha

heureusement. Elle était venue prier M. Nélaton de tenter quelque opération qui la débarrassât de cette infirmité lorsqu'elle fut enlevée par une affection intercurrente.

M. *Tarnier*. D'une manière générale, on ne doit pas trop se presser de porter des pronostics défavorables à la possibilité de la parturition dans des cas de tumeurs qui paraissent devoir être des causes de dystocie. Souvent on pourra recourir à des opérations fructueuses; mais en dehors même de toute intervention active il arrivera fréquemment que la tumeur s'aplatira sous l'influence de pressions répétées, et laissera au fœtus une place suffisante pour se produire au dehors.

M. le professeur *Cruveilhier*. J'ignore si l'on a rapporté des exemples nombreux d'expulsion spontanée de tumeurs fibreuses après l'accouchement. Pour moi, j'ai été appelé à donner mon avis sur la nature d'une tumeur que la femme d'un des membres éminents de la Faculté de Montpellier avait rendue par les parties génitales quelques jours après l'accouchement. Je n'ai pas eu de peine à reconnaître en elle un corps fibreux, et j'ai pu calmer les inquiétudes que la sortie d'un corps semblable avait fait naître, et faire voir, au contraire, qu'une telle expulsion était un bienfait de la nature.

---

7. M. *Servoin* présente un *spina bifida* avec communication presque fermée avec le canal médullaire, et remet la note suivante :

Davandre Félix, né le 14 janvier 1862, bien conformé du reste, il porte aux lombes une tumeur vide, en partie gangrenée, reconnue pour un spina bifida. La gangrène s'est sans doute produite dans l'utérus même ; elle porte sur une partie de la peau seulement. On le voit le lendemain de sa naissance. Pas de troubles fonctionnels du côté des membres inférieurs, ni de la vessie et du rectum : seulement la sensibilité cutanée paraît diminuée au voisinage de la tumeur, aux fesses et un peu à la partie externe des cuisses. Mort le 26 janvier 1862 de diarrhée et de muguet. La tumeur ouverte laisse voir

la moelle faisant issue par la dernière vertèbre lombaire dont il manque une partie des lames; le faisceau médullaire adhère à la peau en traversant comme une colonne la cavité virtuelle de la tumeur.

La chose la plus importante, c'est que la communication de la cavité avec le canal médullaire ne se fait plus que par un pertuis extrêmement fin, laissant à peine passer un stylet de trousse. Une opération eût sans doute été heureuse. Pas de canal sacré. Un peu de rougeur dans les enveloppes de la moelle, au voisinage seulement; mais la consistance en est normale. Dans le tissu cellulaire sous-jacent à la peau de la base de la tumeur, des cavités lâches, sortes de bourses séreuses accidentelles. Pas d'autres divisions, ni au voile du palais, ni à la lèvre, ni à la voûte palatine.

Tubercule volumineux du lobe cérébelleux droit, par M. J. Worms.

Le lobe cérébelleux droit adhère fortement par son bord externe à la dure-mère, dans l'étendue de 3 centimètres carrés environ; c'est la seule adhérence qui existe entre le cerveau et les membranes. Sur le bord des portions adhérentes de la dure-mère, on remarque des granulations miliaires très fines. Le lobe droit du cervelet est augmenté de volume d'un tiers environ, les stries des feuillets cérébelleux s'arrêtent au niveau du tiers externe de ce lobe; au delà et au dehors, la surface de l'organe est lisse, résistante au toucher, d'une couleur jaune verdâtre; à certains points on perçoit une fluctuation très nette; la section du lobe cérébelleux, pratiquée dans son sens transverse, de son bord externe vers le lobe moyen, fait reconnaître l'existence d'une tumeur nettement délimitée de la grosseur d'une noix volumineuse.

Cette tumeur présente une coloration jaune verdâtre, sa consistance est ferme à sa périphérie, à son centre existent deux petites cavités renfermant une substance puriforme.

A son côté interne, la tumeur est nettement distincte du tissu cérébelleux et peut très aisément s'énucléer.

Le tissu du cervelet est très légèrement ramolli dans l'étendue périphérique de sa connexion avec la tumeur, mais dans une profondeur de deux ou trois lignes seulement.

La portion interne du lobe droit, le lobe moyen et le lobe gauche, présentent un aspect et une consistance normales.

Les enveloppes du cerveau et sa surface ne présentent aucune trace de granulations.

Il n'existe aucune altération des tissus plus profonds. Les ventricules latéraux renferment environ 30 grammes de sérosité limpide; leurs parois ne sont pas ramollies.

Aucune altération du crâne. Les deux poumons sont criblés de tubercules en voie de ramollissement. Aux deux sommets, quelques petites cavernes; les autres organes ne présentent point de tubercules.

Voici l'histoire du malade sur qui nous avons trouvé ces lésions.

Le nommé Ramazille, âgé de dix-neuf ans, voltigeur, au service militaire depuis quelques mois, est entré à l'hôpital le 19 octobre 1861 ; il est d'une constitution vigoureuse; son aspect général est celui de la santé la plus parfaite; il n'est entré à l'hôpital que pour une douleur assez intense qui siége depuis deux mois dans la région occipitale; il a eu cependant des intervalles pendant lesquels cette douleur disparaissait, elle est plus intense depuis quelques jours.

Il n'a jamais eu d'autre maladie qu'une pleurésie droite, il y a un an; aucun antécédent spécifique.

A l'examen attentif fait lors de son entrée, il n'existe aucune altération organique ou fonctionnelle appréciable; l'intelligence, la mémoire et la parole sont très nettes; la motilité et la sensibilité sont normales.

La douleur céphalique est nettement limitée à la bosse occipitale; elle n'augmente pas par la pression, elle est plus intense vers le soir.

L'examen des organes pulmonaires ne révèle l'existence d'aucune altération.

La douleur devient permanente au bout de peu de jours, les pupilles se dilatent au point de ne laisser subsister qu'une

bande très mince de l'iris ; le malade voit double à une certaine distance, mais quand les objets sont rapprochés, la vue est nette.

La dilatation des pupilles a subsisté sans interruption.

Le malade commence à tousser, et au bout d'une quinzaine de jours, les signes d'une infiltration tuberculeuse aiguë sont nettement établis.

A cette époque, le malade cesse de se lever, il ne peut même plus s'asseoir dans son lit, tout mouvement par lequel on cherche à mettre le tronc dans une position verticale, amène immédiatement un tremblement des extrémités supérieures, suivi immédiatement d'une syncope complète.

Quand le malade est couché, il maintient sa tête dans l'immobilité complète; ses yeux sont fixes et il répond très nettement à toutes les questions qu'on lui adresse.

La netteté de l'intelligence cesse sitôt qu'on lui commande de tourner la tête ou de suivre du regard un objet que l'on promène devant ses yeux ; il exécute ces mouvements, mais avec une certaine difficulté.

Le 27 novembre on remarque une légère déviation des traits de la face ; les muscles sont paralysés très légèrement à gauche, le malade est à même de souffler et de siffler.

La sensibilité de toute la peau, sans réserve d'une région particulière, est légèrement diminuée ; les mouvements des bras et des jambes se font avec toute leur régularité, mais avec une énergie moindre.

Les corps caverneux ont conservé leur puissance érectile ; le pouls est régulier, non augmenté en fréquence, mais très petit.

L'affection pulmonaire fait des progrès rapides, l'émaciation devient extrême.

Le 25 novembre la vue a beaucoup diminué, le malade ne perçoit exactement les objets qu'à la distance d'un mètre.

Intelligence plus obtuse, quoique non pervertie, parole lente, paralysie faciale plus notable, tendance au coma ; celui-ci est complet pendant les deux derniers jours de la vie ; elle s'éteint le 3 janvier.

ATROPHIE AVEC INDURATION (SCLÉROSE) DU CERVELET, CHEZ UNE FEMME ÉPILEPTIQUE, MORTE D'UN CANCER DU CÆCUM. — ANCIENNE FRACTURE DU COUDE, par M. Duguet, interne des hôpitaux.

On a signalé, dans l'épilepsie, et Schrœder van der Kolk en particulier, une induration du bulbe, marquée surtout au voisinage de l'olive et des racines de l'hypoglosse, chez les individus qui s'étaient mordu la langue ; et Demme a trouvé dans les mêmes parties les vaisseaux capillaires dilatés, avec prolifération de tissu conjonctif et production de nombreux noyaux amyloïdes.

Les lésions que j'ai l'honneur de présenter à la Société, à peu près les mêmes au point de vue histologique, en diffèrent entièrement par le siége ; mais, avant de les décrire, quelques mots des phénomènes observés pendant la vie :

Chatel (Françoise), célibataire, âgée de trente-neuf ans, sans antécédents héréditaires, paraît avoir eu dans son enfance des accidents choréiques.

Réglée à dix-sept ans, c'est à vingt-six ans, et à la suite d'une peur, qu'on vit débuter les convulsions épileptiques ainsi caractérisées :

Malaise précurseur, angoisse, hébétude, perte de connaissance, congestion de la face, contractures, convulsions, écume à la bouche et stertor.

Les accès, qui revenaient d'abord à chaque époque menstruelle, se rapprochèrent ensuite et apparurent tous les quinze, dix et cinq jours, moins fréquents le jour que la nuit. La malade s'est plusieurs fois blessée en tombant.

Entre les accès, étourdissements fréquents suivis d'une sorte de rêve.

Peu à peu la mémoire s'est affaiblie, l'intelligence a baissé, sans troubles notables de la vue ni de l'ouïe. D'ailleurs, caractère doux et reconnaissant.

Il y a un an, elle sortait du service de M. Baillarger pour entrer chez M. Moreau. Elle était pâle, avec bruit de souffle doux au cœur.

Les règles avaient cessé à trente ans.

Depuis lors, faiblesse de plus en plus marquée, lassitudes dans les jambes; elle se tenait difficilement debout et peu de temps, à ce point, qu'on la crut un instant atteinte de paralysie générale. La teinte pâle est devenue jaune paille ; une tumeur douloureuse s'est montrée dans la fosse iliaque droite, puis la diarrhée et la cachexie, en un mot, tous les signes d'un cancer, qui l'emporta le 6 janvier.

Elle avait eu jusque dans ces derniers temps des attaques d'épilepsie revenant à intervalles variables de trois à cinq semaines.

Voilà tout ce que j'ai pu recueillir, tant dans les registres de la Salpêtrière, qu'auprès des personnes qui ont connu la malade.

L'autopsie, faite le 7 janvier, fit voir un *cancer du cæcum*, comprenant, d'une part, la fin de l'intestin grêle, de l'autre, le commencement du côlon ascendant et n'offrant plus qu'une filière sinueuse aux matières fécales; une dégénérescence analogue des *ganglions lombaires;* un *foie* volumineux, simplement gras; une *rate* un peu grosse, avec un ganglion dégénéré dans le repli gastro-splénique. Le pancréas, la vessie, l'utérus, les ovaires sains. Le péritoine, épaissi et lardacé autour de la tumeur. Les fosses iliaques saines; un peu de pus sur les parois du petit bassin, remontant jusqu'au cæcum. Les poumons crépitants, gris, affaissés, avec les sommets comme chiffonnés par des cicatrices noirâtres : ganglions bronchiques noirs, lardacés. Cœur normal.

Venons à l'encéphale.

Membranes saines. Encéphale pâle et comme anémié dans son ensemble; rien de plus à noter pour le cerveau, les plexus choroïdes et les ventricules. Le cervelet paraît ratatiné. Sa couleur est d'un blanc jaunâtre, peu différente de celle du bulbe et de la protubérance. Son volume semble à la vue diminué de moitié. Son poids est de 85 grammes; celui d'un cervelet pris au hasard à l'amphithéâtre est de 175 (y compris, dans les deux cas, le bulbe et la protubérance). La forme générale est sensiblement la même. Les lames de la face supérieure sont beaucoup plus petites et plus serrées; celles de la face inférieure sont surtout petites et serrées au voisinage des

amygdales, les lames des amygdales et celles du sillon circonférentiel étant plus larges et plus espacées.

D'ailleurs, la consistance est en rapport avec cet état particulier des lames; très grande là où celles-ci sont plus petites, au point de donner aux doigts la sensation d'un cervelet qui a macéré dans l'alcool; faible et comme normale, au contraire, là où elles ont conservé des dimensions plus grandes.

La protubérance, de volume ordinaire, est un peu plus consistante. Le bulbe se rapproche davantage de l'état sain. Ces deux parties n'offrent en aucun point cette induration et cette atrophie qu'on voit si marquées au cervelet.

Les dimensions comparatives sont :

A. Mesures prises à la face supérieure.

	Cervelet sain.	Malade.
	mill.	mill.
a. Diamètre transverse.....	120	90
b. Diamètre antéro-postérieur pris sur la ligne médiane.....	45	37
c. Diamètre antéro-postérieur sur la partie moyenne de chaque lobe.....	65	49

B. Coupe antéro-postérieure de chacun des deux lobes.

a. Substance blanche.

1° Epaisseur de la substance blanche à sa partie moyenne ...	17	17
2° Son diamètre antéro-postérieur.	40	40

b. Substance grise.

1° Epaisseur de la substance corticale en arrière.....	25	16
2° Son épaisseur à la face supérieure.....	11	5
3° Son épaisseur à la face inférieure.....	14	8

Le corps rhomboïdal, décoloré, très amoindri, peu épais.

On peut donc déjà constater :

1° Que l'altération atteint également les deux lobes; en un mot, qu'elle est symétrique ;

2° Qu'elle semble porter exclusivement sur la couche corticale.

En passant le doigt sur la coupe, on sent des reliefs comme fibreux, qui répondent à chaque nervure de l'arbre de vie : ces reliefs sont moins marqués le long de la coupe inférieure. Cette induration de la substance corticale coïncide avec une cohésion bien plus forte que d'ordinaire, car elle se laisse distendre, et oppose une certaine résistance lorsqu'on cherche à en détacher de petits fragments par traction. Elle a en général une teinte gris jaunâtre et paraît offrir une légère transparence.

L'examen approfondi de la pièce a donné à M. Vulpian les résultats suivants :

« Dans la partie du cervelet que j'ai examinée, dit-il, partie comprise entre deux coupes verticales, antéro-postérieures et parallèles, faites un peu en dehors du lobe médian ; la substance du noyau blanc a conservé sa teinte normale ; ses irradiations sont très courtes et atteignent presque, en certains points, la surface de l'organe. La couche de substance gris jaunâtre qui recouvre leurs extrémités, est si mince dans une assez grande étendue, que le cervelet vu par sa surface semble avoir une teinte blanc jaunâtre bien différente de sa teinte grise ordinaire.

Il n'y a évidemment pas de vascularisation exagérée, soit dans la substance blanche, soit dans la substance corticale.

Voici les résultats de l'examen microscopique :

1° La substance du noyau blanc est absolument saine en apparence ; les tubes nerveux qu'on y rencontre sont tout à fait semblables aux tubes nerveux normaux de cette partie. Il n'y a pas ou presque pas de corpuscules amyloïdes ; les très rares corpuscules qui ont été vus ont peut-être été portés là par l'instrument qui servait à faire les coupes. Il n'y a pas d'augmentation du tissu conjonctif.

2° Dans les irradiations allant de ces noyaux de substance blanche aux lamelles cérébelleuses, il y avait d'assez nombreux corpuscules amyloïdes, et l'on trouvait une proportion de tissu conjonctif filamenteux plus grande que dans l'état normal. Ces

irradiations participent d'ailleurs à l'induration de la substance corticale. Elles contiennent des tubes nerveux sains.

3° Dans la substance corticale, il y a un nombre très considérable de corpuscules amyloïdes, de dimensions variées; il y a aussi une grande abondance de tissu filamenteux conjonctif. On découvre même, dans certaines préparations, quelques éléments embryoplastiques, mais ils sont rares; il y a encore une assez grande proportion de la substance finement grenue, qui forme, à l'état normal, une partie de la substance corticale.

Les cellules nerveuses, grandes et petites, ont entièrement disparu, ou du moins elles sont très peu nombreuses, si elles existent, et probablement modifiées; sur un grand nombre de préparations, il a été impossible d'apercevoir une seule cellule ayant sa configuration normale; mais quelques rares éléments, d'une forme ovoïde allongée, se colorant en jaune brunâtre par l'iode, étaient peut-être des cellules altérées, privées de leurs prolongements, et, vu leurs dimensions, un peu revenues sur elles-mêmes.

Les noyaux libres que l'on trouve à l'état normal dans la substance rouillée sont ici relativement bien peu nombreux. Quelques tubes nerveux normaux se voient dans la substance corticale.

4° Les vaisseaux des diverses parties dont il vient d'être question sont sains.

5° La substance du corps dentelé ou rhomboïdal n'a été examinée que le surlendemain du jour où a été faite l'autopsie. Si l'on n'envisage que sa structure, cette substance était tout à fait normale; on y voyait très distinctement les cellules nerveuses qui la caractérisent avec leurs dimensions et la disposition de leurs prolongements à l'état sain; elles étaient très nombreuses et remarquablement chargées de pigment, mais sans dépasser en cela d'une façon notable la proportion ordinaire, surtout chez les vieillards. Il y avait quelques rares corpuscules amyloïdes.

En résumé, il s'agit ici *d'une atrophie de la substance corticale et des irradiations lamelleuses de la substance médullaire du cervelet*. Le travail d'atrophie a fait disparaître en grande partie les éléments réellement nerveux dans les points affectés. Le

tissu fibrillaire conjonctif normal est devenu par cela même prédominant, et il est à peu près certain d'ailleurs, en raison de son abondance, qu'il y a eu hypergénèse assez considérable de ce tissu. Il est toutefois difficile de décider si cette hypergénèse a joué un rôle réel dans le travail d'atrophie; mais cela est extrêmement probable. Dans les parties atrophiées s'est développée aussi une quantité considérable d'éléments amyloïdes (1), comme cela se voit du reste dans d'autres points du système nerveux lorsqu'ils s'atrophient, dans la moelle épinière, par exemple (*tabes dorsalis*, Virchow), dans le bulbe rachidien (épilepsie, Demme). Il était difficile, dans ce cas, bien que les corpuscules amyloïdes présentassent la structure la plus caractéristique, d'y faire naître la coloration bleue sous l'influence de la solution d'iode et d'acide sulfurique. Dans presque tous les essais, on n'a obtenu qu'une teinte brun rougeâtre.

L'induration était due en partie à l'accumulation des corpuscules amyloïdes, mais surtout, suivant toute probabilité, à la multiplication et à la condensation des éléments conjonctifs.

Je présenterai aussi à la Société le coude droit de cette malade, coude qui offrait une ankylose incomplète pendant la vie.

On peut voir :

1° Que le condyle ne se trouve plus sur le même plan transversal que l'épitrochlée;

2° Qu'il proémine en avant;

3° Qu'il est remonté sensiblement au-dessus de l'épicondyle;

4° Que, dans cette position, la face cartilagineuse ne regarde plus directement en bas, mais en avant;

5° Qu'il est entouré d'un léger bourrelet circulaire;

6° Enfin que les cavités olécrânienne et coronoïde sont presque effacées; la gorge de la partie très profonde, le bec olécrânien et le bec coronoïdien peu saillants.

(1) On en trouve ordinairement à l'état normal, mais en petit nombre, dans la substance grise du cerveau.

En conséquence, je crois à une ancienne fracture du condyle, consolidée dans la place qu'il occupe aujourd'hui, les autres lésions étant peut-être le résultat des mouvements consécutivement incomplets de l'articulation. Cette fracture serait-elle un des accidents qui ont plusieurs fois accompagné les chutes au moment des accès? Les renseignements font complétement défaut.

M. *Luys*. Y avait-il atrophie de l'hémisphère cérébral opposé au lobe cérébelleux primitivement affecté? On sait que M. Turner a signalé ce fait d'opposition d'atrophie. Souvent celle-ci porte sur la partie grise du corps strié.

M. *Duguet*. Rien ne m'a frappé du côté des hémisphères cérébraux, et cependant, en présence de la lésion du cervelet, je les ai examinés avec soin.

M. *Leven*. On sait que, dans les cas d'hémiplégie, l'hémisphère cérébral du côté opposé à l'hémiplégie s'atrophie postérieurement à la perte de l'influx nerveux; l'atrophie est consécutive, elle n'est pas primordiale. Ici n'en serait-il pas ainsi?

Secondement, n'y a-t-il pas un certain rapport à établir entre la lésion du cervelet et l'affection cancéreuse de l'intestin à laquelle paraît avoir succombé la malade? En troisième lieu enfin doit-on rattacher à l'altération du cervelet l'épilepsie qui affectait la malade? Je ne vois rien qui puisse justifier une semblable manière de voir.

M. *Luys*. Au point de vue de la structure, de la constitution organique, il n'y a aucun rapport entre le cancer de l'intestin et la lésion du cervelet. C'est un simple fait de coïncidence, et la description histologique si complète qui a été donnée tout à l'heure le prouve surabondamment. On nous a parlé d'hypergénèse du tissu conjonctif, de genèse de substance amyloïde; ces éléments assemblés constituent une lésion bien nette et tout à fait indépendante des productions cancéreuses.

M. *Labbé*. Il est inopportun, je crois, de chercher une relation rigoureuse entre une lésion encéphalique et la production

de l'épilepsie. Tantôt cette affection est une névrose, aucune altération appréciable des centres nerveux n'en rend compte; d'autres fois elle est symptomatique de lésions très variables du cerveau. Je sais bien que quelques médecins aliénistes, et M. Foville, dans sa thèse sur l'épilepsie, ne conservent le nom d'épilepsie qu'à la névrose, et appellent l'autre du nom d'accidents épileptiformes; mais est-il possible de différencier cliniquement ces deux formes d'épilepsie? S'il y a identité dans les manifestations, comment savoir qu'il y a d'un côté névrose épileptique, de l'autre épilepsie symptomatique, si ce n'est par la présence de symptômes concomitants? Enfin, je dirai que la nature, le siége et les autres caractères de lésions capables de produire l'épilepsie sont extrêmement variables. On ne peut donc, dans l'état actuel de la science, résoudre la question soulevée par M. Leven, et préciser le rapport exact qu'il peut y avoir entre telle lésion encéphalique et tels phénomènes épileptiques. Je suis cependant convaincu, pour ma part, que l'épilepsie, dans le cas présent, a bien été symptomatique des altérations du cervelet.

Observation d'un cancer du sternum, par M. Legroux, interne des hôpitaux.

Le nommé Servolle, âgé de soixante-quatorze ans, entra à l'infirmerie de Bicêtre dans les premiers jours de 1861, salle Saint-Prosper, n° 6, pour une tumeur douloureuse située sur la face antérieure du sternum au niveau de la moitié de cet os. Elle était grosse comme une noix.

Des cataplasmes furent appliqués. La tumeur, malgré le repos et les émollients, augmenta et présenta bientôt des caractères assez tranchés pour que l'on pût diagnostiquer sa nature.

Son accroissement assez rapide, sa forme irrégulière, les bosselures, les points ramollis que présentait sa surface, son immobilité, les douleurs dont elle était le siége, firent penser que c'était une tumeur encéphaloïde développée dans le périoste du sternum.

Au mois d'octobre, le malade eut une pleurésie gauche traitée par les vésicatoires, et qui dura un mois.

Des douleurs vives, quelques légers accès de dyspnée et un peu de toux furent les seuls symptômes observés jusqu'en janvier 1862.

Cet homme, âgé, amaigri, débilité, cachectique, s'éteignit peu à peu et mourut le 19 janvier.

Autopsie vingt-quatre heures après la mort. — La tumeur, saillante sous la peau, présente, dans son plus grand diamètre, c'est-à-dire de haut en bas, 10 à 12 centimètres. Elle est plus large en haut où elle a 6 centimètres, qu'en bas où elle n'en présente que 3. La peau qui la recouvre est à peine altérée dans sa couleur. On y remarque quelques points teintés en bleu. Le sternum est enlevé par la méthode ordinaire; mais, pour le séparer du péricarde qui lui adhère, on coupe un tissu dur, résistant, qui unit le péricarde avec la face postérieure du sternum. Le péricarde enlevé est, sur sa face antérieure, épaissi de 2 centimètres, résultat de la propagation du cancer du sternum à cette enveloppe.

La tumeur est coupée suivant son grand axe, et le sternum scié dans le même sens. La tumeur est constituée par de l'encéphaloïde vrai; l'ichor cancéreux, au microscope, présente des noyaux en grand nombre, arrondis, elliptiques ou irréguliers, mêlés à quelques cellules à peine plus grosses que les noyaux. C'est, d'après M. Broca, la variété dite cancer *nucléaire*. Les lames compactes de l'os ne sont que peu altérées, leur résistance est moindre, car on peut les briser sans grande difficulté. Le tissu spongieux est transformé en cancer, et, au milieu du tissu morbide, on sent des lamelles du tissu spongieux mobiles et friables. L'épaisseur du sternum est de 3 centimètres 1/2. A la partie postérieure du sternum on voit reparaître le tissu cancéreux qui s'est étendu sur le péricarde.

Le cœur est atrophié et graisseux.

Les poumons sont tuberculeux; aux sommets on trouve des indurations et de petites cavernes grosses comme une aveline. Les ganglions bronchiques sont aussi tuberculeux. Les poumons sont noirs, et présentent, dans toute leur masse, la coloration

et les caractères de la pneumonie chronique. Des adhérences nombreuses unissent les deux poumons aux parois thoraciques. Le foie et les autres organes splanchniques ne présentent pas d'altérations.

Rien à la colonne vertébrale ni aux autres os. Les côtes se brisent avec facilité.

Œdème de la glotte. — Polype du larynx, par M. Ollivier.

Marie Potier, âgée de vingt-trois ans, est admise le 17 janvier 1862 à l'hôpital Lariboisière, salle Sainte-Joséphine, n° 14, dans le service de M. Tardieu. C'est une fille de constitution robuste; pas de maladies sérieuses dans son enfance. Ses règles ont paru pour la première fois à quatorze ans. Trois ans après, elle fit un séjour de deux mois à l'hôpital de Lourcine. On lui coupa des végétations, et elle prit des potions sur la composition desquelles elle ne peut fournir aucun renseignement. Deux ganglions inguinaux du côté droit étaient tuméfiés; toutefois il n'y eut pas de suppuration. Plus tard, pas de chute de cheveux, pas de maux de gorge, ni d'éruptions sur la peau. A l'âge de vingt ans, elle s'aperçut qu'elle avait la voix un peu enrouée; mais cela resta stationnaire jusqu'au mois de septembre dernier. A cette époque, elle éprouva un refroidissement, et alors l'enrouement devint plus prononcé. Les règles se supprimèrent vers le même temps.

Les symptômes du côté du larynx allèrent toujours en augmentant, d'une manière lente et graduelle. Dans les premiers jours de janvier, nouvelle recrudescence : voix rauque, toux, respiration gênée, sifflante. Voici quel était l'état de la malade quand elle se présenta à la consultation de M. Tardieu :

Teinte cyanosée de la face. Les muscles sterno-mastoïdiens sont fortement contractés. Respiration haletante, saccadée; inspiration difficile et bruyante; expiration presque normale. La gêne de la respiration est continue, mais par moment elle devient plus accusée. Toux et voix enrouées. La malade ressent de la chaleur dans la région du cou. A l'auscultation du

larynx, on entend un sifflement plus fort à l'inspiration qu'à l'expiration. Le murmure vésiculaire est pur, mais affaibli de chaque côté du thorax.

L'exploration directe du pharynx est impraticable, et à plus forte raison l'examen au laryngoscope. Le doigt introduit rapidement dans la bouche ne rencontre pas de tuméfaction bien appréciable des replis aryténo-épiglottiques. Difficulté de la déglutition. Pouls fréquent, peu développé; peau chaude. (Ipéca stibié.)

Dans la journée, la malade est assez calme; l'inspiration s'accompagne toujours d'un sifflement laryngo-trachéal. Un accès de suffocation.

Dans la soirée, la respiration devient de plus en plus gênée. Comme le pouls est assez fort et que le sujet est vigoureux, on applique 16 sangsues à chaque angle de la mâchoire inférieure. (Cataplasmes sinapisés.)

Cette émission sanguine amène pendant quelques heures une diminution dans les symptômes. Le matin, les accès de suffocation deviennent tellement intenses et rapprochés que je pratiquai immédiatement la trachéotomie. Après l'opération, la respiration s'effectua aisément par la canule.

A la visite du soir, la malade se trouve bien; elle a pu prendre deux tasses de bouillon. Pouls à 96 pulsations. Respiration un peu plus fréquente, toutefois pas de râles. A la partie gauche de la plaie, emphysème dans une étendue de 5 à 6 centimètres.

Le lendemain, 19 janvier, nuit agitée; peu de sommeil; pouls à 104 pulsations; peu chaude; respiration gênée; quelques râles sibilants et ronflants. Constipation depuis trois jours. (Une bouteille d'eau de Sedlitz.)

Le 20, des râles sous-crépitants et muqueux s'entendent dans toute l'étendue de la poitrine; crachats muqueux rejetés avec difficultés par la canule; parfois ils obstruent la lumière de celle-ci au point d'amener un accès de suffocation, et on ne le conjure qu'en se hâtant de retirer la canule interne pour la nettoyer. Pouls petit, fréquent, 112 pulsations. (Julep kermétisé.)

Dans la nuit, la dyspnée devient considérable; la face est

pâle et bleuâtre; râles qu'on entend même à distance; refroidissement des extrémités.

L'interne de garde prescrit un vomitif; mais la malade succombe une heure après sans avoir fait aucun effort de vomissement.

Autopsie trente heures après la mort.

Rougeur de la base de la langue et de la partie inférieure du pharynx, mais sans tuméfaction notable. Les bords de l'épiglotte sont un peu gonflés. Les replis aryténo-épiglottiques sont rouges, œdémateux et résistants; toutefois l'œdème n'est pas considérable, car l'orifice épiglottique est seulement rétréci. La muqueuse laryngienne, au niveau du vestibule et des ventricules, est fortement injectée; il n'y a pas de gonflement. Les deux cordes vocales supérieures sont un peu plus saillantes qu'à l'état normal; il en est de même de l'inférieure du côté droit. A la partie médiane de la corde vocale inférieure gauche, on voit une tumeur polypiforme, mobile, faisant saillie dans la cavité du larynx, violacée, et offrant presque au doigt qui la presse la consistance du tissu fibreux. Sa longueur, mesurée horizontalement, est de 12 millimètres; son épaisseur, de 4 millimètres, et la saillie qu'elle forme atteint 5 à 6 millimètres. Sa base est moins épaisse, et semble un prolongement de la corde vocale correspondante.

A la coupe, on obtient une surface blanc jaunâtre.

Examen microscopique de la tumeur fait par M. Luys.

(La tumeur du larynx, dont nous ne pûmes analyser qu'une minime portion, nous parut constituée par une série de fibres de tissu conjonctif parfaitement organisée. Cette tumeur paraît dure, résistante à la coupe, et est en tout semblable à une tumeur polypeuse. L'existence de globes épidermiques dans sa trame indique encore qu'elle a opéré son développement aux dépens des éléments du tissu conjonctif du larynx, et peut-être aux dépens du tissu de la muqueuse elle-même.)

Coloration très foncée de la portion sous-glottique et de la trachée.

Les bronches sont rouges et remplies de mucus filant. Les bronches sont extrêmement congestionnées. A la coupe, on

voit sourdre un grand nombre de petites gouttelettes muco-purulentes.

Les méninges sont parcourues par de gros troncs vasculaires remplis de sang noirâtre.

Congestion du foie, de la rate et des reins.

L'intestin et la vessie ne présentent rien de particulier.

L'utérus renferme un fœtus de trois à quatre mois.

A la surface de la grande lèvre droite existent deux points blanchâtres semblant la trace de cicatrices.

La muqueuse vaginale est d'un rouge violacé.

INSUFFISANCE AORTIQUE. — LÉSIONS UTERINES, par M. CORNIL, interne des hôpitaux.

Lespinasse, femme Fabre, âgée de trente-six ans, entre à l'hôpital Beaujon le 21 janvier, salle Sainte-Monique, n° 18.

Le soir de son entrée, je la vis avec M. Martineau, interne du service. La malade était en proie à des accès de suffocation, elle était assise sur son lit; la face était bouffie et les lèvres violâtres; tout son corps était œdématié, surtout aux extrémités inférieures. Il était facile de voir que nous avions affaire à une affection cardiaque avancée. Elle nous dit qu'elle avait eu, à plusieurs reprises, des attaques de rhumatisme articulaire aigu. La matité de la région du cœur était plus considérable qu'à l'état normal, et on percevait à l'auscultation un bruit de souffle au second temps. Ce bruit de souffle, dont le maximum était à la base du cœur, se propageait dans les artères. On le sentait très bien aux carotides, et encore assez distinctement aux artères crurales. Seulement, dans ces vaisseaux, on entendait deux bruits qui se succédaient dans l'intervalle d'une pulsation cardiaque : l'un qui correspondait à la diastole du vaisseau, et qui avait partout la même intensité; l'autre, qui était l'écho du bruit de souffle du second temps du cœur, et qui allait s'affaiblissant à mesure qu'on auscultait une artère plus éloignée du centre circulatoire. Ainsi était-il plus nettement perçu à la carotide qu'à la crurale.

La diastole artérielle donnait à l'avant-bras une impulsion assez forte, et le pouls était développé avec un mouvement de déplacement en masse de l'artère.

Notre diagnostic fut une insuffisance des valvules aortiques.

La malade mourut le 27 janvier.

Autopsie. — Le tissu cellulaire sous-cutané est infiltré; les cavités thoraciques et abdominales contiennent un épanchement assez abondant de sérosité.

Les poumons sont congestionnés.

Le cerveau n'offre rien de particulier.

Le péricarde contenait une très petite quantité de sérosité.

Le cœur était volumineux, recouvert d'une assez grande quantité de graisse sous le feuillet séreux du péricarde.

Les valvules aortiques étaient insuffisantes, et l'eau qu'on versait par l'aorte passait sans difficulté dans le ventricule. L'une de ces valvules était saine, les deux autres présentaient des dépôts blanc jaunâtre que l'analyse microscopique a montré être formés par la dégénérescence graisseuse du tissu fibreux. Ces valvules altérées ne présentaient pas, du reste, d'adhérence, et le défaut de coaptation, qui s'opposait à ce qu'elles obturent l'orifice aortique, était simplement dû à la fermeté propre de leur tissu.

Les parois du ventricule gauche étaient épaisses et congestionnées. Les fibres musculaires présentaient des granulations très fines, et un très petit nombre d'entre elles possédait une striation évidente.

Le ventricule droit était dilaté et ses parois amincies. Sur sa face interne, on voyait de petits points jaunâtres assez régulièrement disposés, qui, tranchant sur la coloration rougeâtre normale de cette surface, lui donnaient une apparence tachetée rappelant la peau de certains reptiles. En examinant au microscope ces points jaunâtres, il était facile de constater qu'ils étaient produits par une infiltration graisseuse des muscles du cœur à leur niveau. Là, en effet, on voyait dans l'intérieur des fibres musculaires, des granulations fines, mais à bord ombré et à centre brillant, formées par de la graisse. En outre, dans l'interstice qui sépare les fibres primitives, existaient des gra-

nulations graisseuses plus grosses, disposées en séries linéaires de chaque côté des fibres. Ces gouttelettes graisseuses atteignaient un diamètre de 3 à 5 millièmes de millimètre. L'altération graisseuse était très avancée.

La face interne de l'aorte présentait des plaques jaunâtres analogues à celles de ses valvules sigmoïdes, et formées également par une dégénération graisseuse de sa tunique moyenne.

L'utérus de cette femme présentait des lésions anatomiques multiples; il était volumineux eu égard à l'âge du sujet; le diamètre longitudinal était surtout augmenté.

Les annexes de l'utérus, du côté gauche, étaient dans leur position normale; celles du côté droit, au contraire, étaient accolées au côté correspondant de l'utérus, en sorte que de ce côté la trompe dilatée est remplie de liquide hématique, l'ovaire, et un corps fibreux développé dans les parois utérines, formaient une seule et même tumeur qui siégeait à 2 centimètres environ de l'extrémité inférieure du col. On aurait pu, par conséquent, sentir très bien par le toucher vaginal cette tumeur, si la malade avait attiré l'attention sur ce point.

De chaque côté, la trompe était dilatée, grosse comme le petit doigt, accolée à l'ovaire par des adhérences anciennes, et contenant un liquide roussâtre. Ce liquide provenait d'un épanchement sanguin, et contenait des globules du sang altérés et des cristaux d'hématoïdine.

Les ovaires eux-mêmes étaient très congestionnés. Plusieurs petits kystes sanguins résultaient d'apoplexies dans les follicules de Graaf.

Les parois de l'utérus contenaient plusieurs corps fibreux en voie d'évolution. L'un d'eux, celui qui formait une tumeur saillante et adhérente aux annexes du côté droit, avait le volume d'une châtaigne ; il était recouvert à l'extérieur par deux couches distinctes de fibres musculaires, les plus superficielles obliques de haut en bas, les profondes transversales ; il était immédiatement entouré d'une aréole celluleuse d'où l'on pouvait l'énucléer. C'est là que se trouvaient ses vaisseaux nourriciers et les vaisseaux principaux, qui lui formaient une sorte de hile au point où il était le plus rapproché de la surface muqueuse de l'utérus.

La surface interne de l'utérus nous montra la cavité du col presque aussi longue que celle du corps.

La muqueuse du col était soulevée par de nombreux œufs de Naboth de la grosseur d'une groseille.

A la partie moyenne du col et du côté gauche, un petit polype de la grosseur d'une petite cerise faisait saillie dans la cavité du col, et était logé dans une dépression du tissu utérin à son niveau. Sa surface était rouge et fortement vascularisée; cette surface était granuleuse; le pédicule en était très gros comparativement à sa grosseur. Ces caractères extérieurs le rapprochaient des polypes glanduleux formés par une hypertrophie des glandes du col qu'on y rencontre assez souvent; mais l'examen microscopique a montré qu'il devait être considéré comme un corps fibreux.

Dans son intérieur, en effet, on ne voyait à l'examen microscopique, après l'addition d'acide acétique, que des éléments fibro-plastiques. Les granulations qui faisaient saillie à sa surface étaient formées par des noyaux et des fibres de tissu fibro-plastique, disposées concentriquement de façon à simuler des acini glandulaires; mais il n'y avait pas de cellules épithéliales nucléaires, comme on en trouve dans les hypertrophies glandulaires. A la surface du polype se trouvait une couche de cellules appartenant à la muqueuse utérine. Les capillaires nombreux qu'on voyait au microscope présentaient des anses autour de ces tourbillons de tissu fibro-plastique.

Quant aux corps fibreux développés dans l'épaissseur des parois du corps de l'utérus, ils étaient formés de tissu cellulaire et de tissu fibro-plastique (noyaux et cellules) presque toujours disposés en cercles concentriques, comme dans le polype du col; seulement les vaisseaux y étaient très rares.

Ainsi, dans cet utérus, il y avait hypertrophie d'un seul des éléments qui entrent dans sa structure, l'élément musculaire, et le petit polype du col était uniquement constitué par du tissu fibro-plastique, quoique sa forme pût faire penser tout d'abord à une tumeur folliculaire.

HERNIE CONGÉNITALE DE L'S ILIAQUE DU COLON. — PSEUDO-ÉTRANGLEMENT. — OPÉRATION. — PÉRITONITE. — MORT, par M. GILLETTE, interne des hôpitaux.

Lelogeais (Michel), quarante-trois ans, garçon fondeur, entra le 11 avril 1861 dans la salle Saint-Gabriel, service de M. Michon, présentant les signes locaux et généraux d'un pseudo-étranglement herniaire. La hernie est inguinale, siége à gauche et paraît congénitale.

Le malade se rappelle avoir toujours eu une hernie dans l'aine gauche, hernie qui, jusqu'à vingt ans, ne l'avait jamais tourmenté, pour laquelle il n'avait jamais porté de bandage, hernie sortant rarement et toujours rentrant facilement. A vingt ans, sa hernie s'étant produite, il éprouva quelques accidents et eut de la difficulté à la réduire. Rien de fâcheux ne survint. Il mit alors un bandage, qui bientôt se cassa, et qu'il ne remplaça pas. Il resta ainsi plusieurs années sans brayer, la hernie se produisant toujours assez souvent, mais la réduction en étant toujours facile.

Il y a trois ans, sa hernie ne put rentrer. Il entra à l'hôpital, où elle fut réduite par le taxis après un bain donné au malade. On lui donna encore un bandage qui, une fois cassé comme le premier, ne fut pas remplacé.

Il resta ainsi jusqu'au 8 avril dernier où, à la suite d'un effort, l'intestin sortit et forma une *tumeur plus volumineuse* que d'ordinaire; la *réduction* fut impossible. Cette tumeur devint *douloureuse;* le *ventre s'est ballonné.*

Le 9, vomissements de matières alimentaires et de bile.

Le 10, plusieurs vomissements de la même nature. Absence de selle.

Le 11, le malade se fait conduire à l'hôpital. La tumeur est volumineuse, de la grosseur d'une petite orange, ne va pas jusqu'au fond des bourses, mais atteint à peine le testicule; elle offre une certaine souplesse, une espèce de crépitus, de frémissement mal défini, comme si elle contenait de l'épiploon. Taxis. Les manœuvres de réduction sont peu douloureuses, *la*

peau est saine. Léger *ballonnement* du ventre, qui est peu douloureux à la pression.

Depuis la veille, pas de vomissements.

Le facies est bon, le pouls est calme.

Glace sur la tumeur, bain, lavements, purgations.

Le 12, l'état du malade n'a pas changé; pas de vomissements; mais la constipation persiste.

M. Michon, qui voit le malade pour la première fois, fait un taxis modéré, sans résultat.

Prescription. — Siége élevé, glace sur la tumeur, frictions avec la pommade belladonée, deux lavements purgatifs.

Le 13, même état; la constipation existe toujours.

Le dimanche 14, l'aggravation du mal est grande, les vomissements sont abondants, le ventre est très météorisé et douloureux, respiration gênée, facies altéré, pouls misérable et fréquent.

M. Michon pense devoir opérer.

Opération. — Incision de la peau, oblique, assez élevée, puis du tissu cellulaire sous-cutané, des différents feuillets aponévrotiques de la région.

Le sac est mis à nu, incisé en dédolant; une grande quantité de sérosité limpide, transparente, s'échappe. L'intestin apparaît un peu congestionné; il est manifeste que c'est le gros intestin que l'on a sous les yeux.

M. Michon introduit dans l'orifice l'indicateur gauche, sur lequel il conduit un bistouri boutonné; il ne débride que très faiblement. Il procède à la réduction que la *distension des intestins par le gaz* rend longue sinon difficile. La réduction faite, il introduit l'indicateur droit dans le fond du sac pour constater si la hernie est bien congénitale. Cette exploration donne un résultat positif.

L'opération a été bien supportée par le malade, quoiqu'il n'ait pas été endormi.

La plaie est fermée avec des serres-fines.

Quelques instants après l'opération, des selles sont rendues assez abondamment. Les évacuations se répètent dans la journée.

Le 15 avril, les évacuations ont continué; le ventre est un peu ballonné, mais toujours douloureux; l'état général est grave; un vomissement. Les serres-fines sont enlevées; cataplasmes, onctions mercurielles sur l'abdomen.

Le 16, aggravation de l'état de la veille, vomissements incessants, ventre très météorisé, facies grippé.

Le malade dit qu'il est perdu.

Le 17, le malade va de plus en plus mal.

Il meurt, le 18, à neuf heures du matin.

Autopsie. — Péritonite générale avec épanchement purulent abondant.

La partie herniée est la fin de l'S iliaque du côlon dans une étendue moindre que 1 décimètre. Celui-ci présente quelques taches noires et même livides.

L'orifice de sortie de la hernie est large, le pouce y pénètre facilement. Le bistouri, pendant l'opération, ne paraît pas l'avoir entamé. Une sonde introduite par cet orifice sert de conducteur pour inciser le sac; *celui-ci étant mis à nu*, on voit qu'il ne fait *qu'un avec la tunique vaginale;* donc qu'il n'existe pas et que la hernie est bien congénitale. Inflammation de cette tunique vaginale. Le testicule qui occupe le fond du sac séreux est *atrophié;* les éléments du cordon sont situés en arrière, *pas d'adhérence entre l'intestin et le testicule.*

Trois choses intéressantes :

1° L'état congénital de la hernie;

2° La hernie de l'S iliaque du côlon;

3° Le frémissement, le crépitus, qui pouvait faire croire à une hernie de l'épiploon.

HERNIE INGUINALE EXTERNE GAUCHE, ENTÉRO-ÉPIPLOÏQUE, ÉTRANGLÉE. OPÉRATION. — MORT VINGT-QUATRE HEURES APRÈS. Leçon de M. Nélaton, recueillie par M. Gillette.

Un homme, âgé de cinquante-huit ans, maigre, bien constitué, ayant toutes les apparences de la force et d'une grande

activité, à en juger par la rapidité avec laquelle il exécute tous les mouvements, entre à l'hôpital de la Clinique le 6 janvier 1862. Il porte depuis de longues années une hernie à droite et une à gauche, toutes deux dans la région inguinale. A gauche, elle existe depuis trente ans; c'est elle qui est le siége d'accidents qui font entrer aujourd'hui le malade à l'hôpital. Celle de droite date environ de quinze ans.

La hernie gauche, celle qui va faire l'objet de notre leçon, était facilement réductible, et une remarque qu'il est bon de noter, et que le malade a confirmée quand on l'a interrogé, est que cette hernie gauche ne se réduisait jamais complétement; il restait toujours une petite masse, un noyau qui ne disparaissait pas par le taxis.

Le malade portait un bandage qui ne contenait l'intestin que très imparfaitement et le laissait souvent échapper.

Vendredi dernier, le 3 janvier, il s'aperçut, au milieu d'efforts énergiques de toux, que sa hernie était de nouveau tombée; c'est là l'expression dont il s'est servi. Ainsi, par suite de la contraction des muscles abdominaux, il avait expulsé une nouvelle portion de l'intestin qui était venue se joindre à ce qui existait déjà. Il se mit au lit et chercha à réduire sa hernie comme il le fait habituellement. L'intestin ne rentre pas. Il renouvelle et prolonge ses efforts, et pour obtenir cette réduction, il prend, nous dit-il, les situations les plus étranges : il s'étend, par exemple, sur le dos, les pieds reposant sur un mur, et continue assez longtemps ses pressions. Tout en tenant compte d'un peu d'exagération que le malade met dans ses renseignements, on ne doit pas oublier que, pendant près de dix-huit heures de suite, il fit des tentatives de taxis plus ou moins modérées; d'ailleurs la région de la hernie porte des traces évidentes de ce taxis : les téguments de la verge sont tuméfiés, lisses et œdématiés. Il y a eu de toute évidence une violence portée sur ces téguments, et se traduisant à l'extérieur par un œdème peu considérable. Cependant, outre les symptômes locaux qui viennent d'être mentionnés, il éprouve les troubles fonctionnels suivants : un hoquet persistant assez opiniâtre, avec des nausées et des vomissements. Ces vomissements, après avoir été d'abord ordinaires, prirent le caractère

de ceux des étranglements herniaires, c'est-à-dire furent constitués par une matière brunâtre ayant une odeur fécale, et désignée avec raison sous le nom de matière fécaloïde. Les malades ne vomissent pas de matières fécales, mais bien le liquide de l'intestin grêle, qui prend la forme d'une purée plus ou moins brune, avec odeur caractéristique.

Hier, 5 janvier, un médecin fut appelé, qui reconnut immédiatement la maladie et répéta, dans les mesures convenables, les tentatives du taxis; puis, dans la soirée et pendant la nuit, on chercha à obtenir la réduction en appliquant sur la tumeur une vessie remplie de glace pilée, de manière à produire une réfrigération très marquée. A la suite de cette application, on fit de nouvelles tentatives, mais elles restèrent, comme les premières, infructueuses. Le malade se décida alors, ce matin 6, à entrer à l'hôpital.

Étudions quel est l'état actuel du malade. Deux hernies, hernies inguinales droite et gauche. *A droite*, rien de particulier; c'est une tumeur ovoïde sortant du canal inguinal et rentrant avec la plus grande facilité sous une légère pression; *à gauche*, une *tumeur volumineuse*, qui a besoin d'être étudiée avec soin. Le toucher peut aisément lui reconnaître trois portions distinctes : une première, la supérieure, placée un peu au-dessus du pli de l'aine, dans le canal inguinal, du volume d'un œuf de poule, et disposée obliquement, c'est-à-dire dans l'axe de ce canal.

La seconde portion, la moyenne, est plus allongée que la précédente; elle descend dans les bourses, s'arrêtant toutefois au niveau du bord supérieur du testicule. Quant à la portion inférieure, elle est constituée par le testicule lui-même, se présentant avec sa consistance normale. Les doigts peuvent facilement l'isoler en s'insinuant entre l'organe générateur du sperme et la portion supérieure de la tumeur. De ce dernier fait, on tire déjà une première conclusion, à savoir : que l'organe hernié ne se trouve pas dans le même sac que le testicule. On n'a donc pas de hernie vaginale.

De la masse herniée, la première portion, la supérieure, est régulière, ovoïde, ferme à la pression, élastique, et don-

nant la sensation de la fluctuation d'un sac fortement distendu par du liquide.

Au-dessous se trouve une masse plus volumineuse, mais bien plus allongée, n'ayant pas le caractère remarquable de fermeté que présentait la précédente, s'aplatissant, au contraire, sous le doigt, avec la sensation du froissement granuleux que donne l'épiploon, recouvert par l'enveloppe scrotale.

Quand on étudie la disposition des parties circonvoisines, on remarque supérieurement un prolongement qui se perd dans l'abdomen, dur, comparable en ce point, par conséquent, à ce qui est au-dessous et douloureux à la pression.

Le diagnostic est évident : le malade a une hernie inguinale entéro-épiploïque, étranglée depuis trois jours. En effet, il porte une hernie depuis trois ans, et ayant acquis une sorte d'expérience à faire rentrer sa hernie, il dit parfaitement qu'il restait quelque chose après la réduction. La tumeur est devenue plus volumineuse à la suite d'efforts de toux ; il y a eu interruption des matières fécales, hoquet, etc.

Il est bon d'appeler un instant l'attention sur cette suspension des matières intestinales. En effet, le malade a dit qu'il avait eu hier une selle abondante. Il ne faut pas prendre le change et croire que l'intestin soit perméable, — il ne l'est point du tout, — ce sont les matières situées au-dessous de l'étranglement qui ont été rendues, c'est le bout inférieur qui s'est vidé à l'occasion d'un lavement purgatif donné au malade. Si on avait administré un purgatif par la bouche, il n'y aurait point eu de garderobe, mais bien seulement des coliques et des efforts de vomissement.

Il faut donc bien prendre garde, à cet effet, de se laisser induire en erreur, d'autant plus que les malades font souvent leur possible pour tromper le chirurgien, ne voulant pas s'avouer à eux-mêmes la gravité de leur position et cherchant à l'atténuer en disant qu'ils ont été facilement à la selle.

L'abdomen n'offre rien de particulier ; il est un peu douloureux au voisinage de la hernie. Les intestins ne sont que médiocrement distendus ; la respiration se fait bien (la dyspnée ne s'observant, en effet, que lorsqu'il y a un ballonnement

du ventre considérable), et cependant, à côté de ces symptômes, qui n'offrent que peu de gravité, on trouve des *signes d'une hématose incomplète :* les mains sont violettes comme celles des cholériques arrivés à une période avancée de la cyanose.

Le pouls est bon, sans accélération. On n'a donc pas de signes d'inflammation grave du côté des intestins. Que doit-on faire en présence de ce malade? L'étranglement date de trois jours; on a fait des tentatives de taxis assez prolongées, on a appliqué de la glace, on a renouvelé le taxis et on a échoué. Que faire?

Ici trois opinions sont en présence : à la première se rattachent quelques chirurgiens qui essayent à peine la réduction; ils font quelques tentatives, et si ce taxis n'amène aucun résultat, ils procèdent immédiatement à l'opération.

D'autres font un taxis plus énergique et un peu plus prolongé.

Les troisièmes, enfin, font le taxis prolongé et forcé.

Le taxis prolongé a été érigé en véritable méthode par Amussat qui, le premier, a développé le mieux qu'il a pu les avantages de cette pratique; puis est venu Gerdy. Enfin, à l'époque actuelle, M. le professeur Gosselin adopte cette manière de voir.

Quelle est la conduite à tenir, quel est le jugement à porter sur ces trois méthodes?

A la tête des chirurgiens qui ne pratiquent qu'un taxis extrêmement modéré, était le fils du célèbre Boyer, Philippe Boyer, chirurgien de l'Hôtel-Dieu, réputé pour des succès remarquables dans les opérations de hernie étranglée. Il essayait à peine le taxis et procédait presque tout de suite à l'opération. A côté de cette pratique se trouve celle représentée par Dupuytren et ses élèves qui font le taxis avec assez d'énergie et pendant assez de temps, pour pouvoir réduire une hernie difficilement réductible, sans cependant pousser trop loin ces tentatives.

Ils exercent une pression pendant sept à huit minutes, en usant de tous autres moyens (position, glace, et surtout inhalation de chloroforme, qui supprime toute résistance de la part du malade et amène un relâchement presque complet

qui facilite la réduction). C'est la méthode que suit M. Nélaton.

Enfin, la troisième méthode est celle du *taxis prolongé;* au lieu de huit ou dix minutes, Amussat restait trois quarts d'heure, une heure, deux heures même à faire le taxis, quelquefois davantage, et non-seulement il employait ses propres forces, il se faisait aider par les assistants, dont les mains, couvrant la tumeur, exerçaient pendant près de deux heures une pression considérable.

Quel jugement porter sur ces trois pratiques? Boyer évidemment n'essayait pas assez longtemps. Il y a tant d'avantage à réduire, qu'il ne faut renoncer à toute tentative que lorsque les manœuvres sont devenues dangereuses. Il est vraisemblable que beaucoup de hernies opérées par Boyer auraient été réduites et guéries par conséquent sans opération; on doit chercher à réduire autant qu'on le peut; Boyer n'allait pas assez loin.

Il faut donner aux manœuvres de taxis une énergie suffisante, mais non se faire aider par une pression longue et trop lourde. Il ne faut faire le taxis que trois, quatre, six minutes; du reste, le temps pendant lequel il faut le continuer ne peut guère être précisé. En effet, si on a affaire à une de ces hernies petites, dures, que l'expérience a démontré être difficilement réductibles, on ne doit pas insister beaucoup. Si au contraire la hernie est plus volumineuse, inguinale, sans dureté surtout au niveau du pédicule sans douleur vive, le succès est plus probable; on peut prolonger plus longtemps les tentatives de réduction.

Quant au taxis prolongé, c'est-à-dire au taxis qu'on vient ajouter à celui qu'on doit essayer dans tous les cas, on doit le rejeter, et en voici les raisons :

1° On l'a vu souvent échouer entre les mains d'Amussat, de Gerdy, et même à notre époque actuelle; mais enfin ce ne serait pas là une raison pour rejeter complétement cette manœuvre, car le taxis de sept à huit minutes échoue souvent, lui aussi, et cependant il faut toujours le pratiquer.

2° Il peut exister une disposition des viscères telle, que le taxis prolongé soit une source d'accidents graves : contusion,

froissement des parties incluses, lésions intestinales plus ou moins profondes.

M. Nélaton a vu deux sujets chez lesquels, le taxis ayant été prolongé, l'anse intestinale incluse dans le sac avait été excoriée; le péritoine avait été complétement enlevé, et les fibres circulaires de la membrane musculaire avaient été mises à nu. Il lui a fallu, dit-il, pour se convaincre de la décortication de l'intestin, avoir les pièces en main. D'autres fois, l'anse intestinale n'est altérée qu'au niveau du collet du sac, par suite de la pression prolongée, et il y a rupture, soit dans le sac herniaire, soit dans l'abdomen, ce qui est bien plus préjudiciable au malade.

M. Nélaton cite un cas de rupture dans l'abdomen. C'était à l'hôpital Saint-Louis : un malade entra avec une hernie inguinale étranglée; M. Nélaton allait l'opérer quand M. Malgaigne proposa le taxis prolongé; il fut pratiqué : on réduisit la hernie, et, une heure après, survinrent les signes d'une péritonite par épanchement.

A l'*autopsie*, on put constater une large déchirure intestinale.

3° Enfin, au nombre des inconvénients du taxis prolongé est la *réduction en masse;* l'étranglement herniaire ayant lieu au niveau du collet du sac, dans certaines tentatives mal conduites de réduction, on fait repasser dans l'abdomen la masse tout entière, c'est-à-dire le sac avec l'intestion qui est inclus. Refoulé dans la cavité abdominale, ce collet n'en étreint pas moins l'anse intestinale; l'intestin n'est plus au dehors, mais les mêmes causes d'étranglement persistent. On croit avoir d'abord réduit la hernie; mais les selles ne viennent pas, les vomissements persistent; on étudie plus attentivement le malade, et on voit que l'étranglement est caché derrière la paroi abdominale. Un cas semblable a eu lieu il y a deux ans dans le service de M. Nélaton, qui a été obligé d'inciser la paroi abdominale pour aller chercher la hernie et la débrider : le malade guérit. La réduction en masse est donc un accident imputable au taxis prolongé. On doit donc rejeter ce dernier pour trois causes principales :

1° Parce qu'on échoue souvent;

2° Par suite des excoriations, froissement et même rupture de l'intestin;

3° Parce que l'on a à craindre la réduction en masse.

L'opération doit être pratiquée immédiatement chez le malade du n° 7. Voici quelques mots sur la manœuvre opératoire :

On fait une incision qui va à la rencontre du sac. Sous ce rapport, il est bon de prévoir quelles sont les difficultés que peut présenter cette recherche. Quoique ordinairement assez simple, cette opération peut être rendue difficile par la disposition des parties, les adhérences de l'épiploon et de l'intestin, l'agencement de ces viscères, l'inclusion de l'anse intestinale dans un sac épiploïque, la direction du pédicule herniaire. C'est pour tâcher d'éviter toutes ces difficultés, qui probablement n'existeront pas, mais que l'on doit toujours supposer devoir trouver, qu'il faut disposer convenablement son incision.

Une fois arrivé sur le sac, comment peut-on le reconnaître? C'est en général très facile, et voici comment : l'intestin étranglé n'a plus sa coloration normale; à cause de la congestion veineuse, il est noir ou plutôt de couleur violette très foncée, que l'on aperçoit facilement à travers la dernière membrane, c'est-à-dire le sac, de même qu'au pli du bras, au sein, on voit à travers une peau assez fine, la coloration des diverses tumeurs que l'on peut rencontrer dans ces régions, on reconnaît, à travers le sac la coloration foncée de l'intestin. — Quand on est arrivé sur une membrane gris bleuâtre, on est sûr que l'on est sur le sac. On entame cette membrane, et, par cette incision, on voit découler une petite quantité de liquide séro-sanguinolent; s'il s'en écoule une grande quantité, le diagnostic est d'autant mieux établi, on est sûr d'avoir incisé le sac; on agrandit l'incision en haut et en bas, et on va à la recherche du pédicule herniaire. C'est alors que l'on rencontre quelquefois des difficultés sérieuses, surtout dans les vieilles hernies, où l'épiploon, ne pouvant pas se déplisser, adhère intimement à l'anse intestinale; on reconnaît cet épiploon, on le dissèque; on le coupe afin de pouvoir le relever et voir l'intestin der-

rière. On distingue l'intestin à sa couleur brune (couleur d'aubergine) ; on l'isole, on reconnaît le pédicule avec le doigt, on voit le point le plus facile pour le débridement, et on incise à l'aide d'un instrument mousse, dans une direction variable, suivant l'espèce de hernie. Souvent il est très utile et bien moins dangereux de pratiquer le débridement, tel que Sanson en avait l'habitude : après avoir incisé le sac, il faisait saisir les deux bords de la membrane par des pinces et exercer une certaine traction ; il prolongeait l'incision assez loin, ce qui, très souvent, suffisait à la réduction de la hernie. Si cette manœuvre est insuffisante, on introduit un instrument tranchant, mousse à son extrémité. Entre le collet du sac et l'intestin, et à peine a-t-on fait un petit débridement, qu'on a pour ainsi dire conscience de pouvoir faire rentrer la hernie. On exerce une légère traction sur l'anse intestinale, qui souvent présente une ligne, un demi-cercle brun visible au niveau du collet, et, s'il n'y a pas de point gangrené, on fait rentrer l'intestin. Si l'épiploon est facile à réduire, on le réduit ; sinon, on le resèque sans aucun danger, pourvu qu'on lie les nombreux vaisseaux qui sont divisés, et on laisse le pédicule en place.

Scarpa n'excisait pas l'épiploon ; ce dernier se tuméfiait pendant les premiers jours, suppurait, puis s'affaissait en se séchant tout au fond de la plaie, servait en quelque sorte de bouchon à la hernie. Le malade guérissait, mais non complétement, bien entendu.

8 *janvier*. — Voici quels ont été les détails du manuel opératoire chez notre homme du n° 7.

Un premier fait est que la hernie contenait à peine un peu de sérosité, de sorte que l'issue du liquide qui, ordinairement, est un avertissement qu'on a pénétré dans le sac, n'a pas pu ici guider la main du chirurgien, puisqu'elle a fait complétement défaut.

L'opération de la hernie étranglée n'est pas, encore une fois, une opération extrêmement difficile ; il suffit d'un peu d'attention, et d'avoir préalablement disséqué un certain nombre de hernies pour reconnaître facilement les parties qu'on a sous les yeux, les diviser et arriver sans crainte jusqu'au sac

herniaire. Si on avait quelque doute, et si on rencontrait de la difficulté à découvrir le sac, à cause de l'absence de liquide contenu dans ce dernier, on pourrait d'abord inciser largement sur la portion du sac contenant l'épiploon, pourvu toutefois qu'on ait affaire à une hernie entéro-épiploïque. C'est là la manœuvre que M. Nélaton a employée chez notre malade. Ne voyant pas s'écouler de liquide après les incisions pratiquées sur la tumeur intestinale, il a incisé au niveau de l'épiploon et prolongé son incision en haut jusqu'au collet du sac, après avoir introduit son doigt indicateur entre la paroi interne du sac et l'intestin.

Le sac une fois ouvert, on a constaté qu'on avait une hernie inguinale externe entéro-épiploïque possédant un double sac ou plutôt un sac à deux loges, à deux compartiments : une portion supérieure destinée à l'intestin, une portion inférieure plus longue et descendant dans le scrotum, portion où était situé l'épiploon. Ces deux loges communiquaient par une sorte de collet bien marqué, que la pulpe du doigt pouvait facilement apprécier à cause d'un léger relief.

Primitivement, il n'existait, selon toute probabilité, qu'une seule loge qui a descendu graduellement de manière à laisser se former au-dessus d'elle un nouveau sac plus récent.

M. Nélaton a vu, il y a trois mois, une disposition insolite, des organes herniés, disposition qui aurait pu embarrasser, mais, quand on sait ce qu'on peut rencontrer dans un sac, la difficulté est en quelque sorte levée à l'avance.

Il est appelé auprès d'une femme âgée portant une hernie inguinale volumineuse, étranglée, ou plutôt donnant lieu à tous les signes de l'étranglement. Le sac herniaire est ouvert et on trouve une hernie globuleuse constituée par une masse épiploïque considérable tuméfiée et assez hypertrophiée. On cherche bien dans tous les sens, et on ne voit que de l'épiploon ; on explore la portion la plus inférieure où l'on trouve situé ordinairement l'intestin ; on ne rencontre partout que de l'épiploon ; et cependant la femme présentait les signes d'un étranglement intestinal, et une interruption complète de matières fécales. M. Nélaton pratique alors une incision à la partie antérieure de la masse épiploïque, et, à son centre, il trouve

une *anse intestinale*. Par quoi était constitué l'étranglement? Ce n'était pas par le collet du sac, puisqu'il n'y avait pas d'application immédiate entre ce collet et les viscères. L'étranglement intestinal était formé par la partie supérieure de l'épiploon qui entourait cet intestin de tous côtés, pouvait être regardé comme un sac épiploïque. On débrida sur ce collet épiploïque, et la réduction de l'intestin fut suivie, peu de temps après, d'une guérison complète.

Cette opération avait été pratiquée sur une vieille femme. En effet, contrairement à ce qu'on observe pendant toutes les opérations, la hernie étranglée opérée est d'autant moins grave qu'on la pratique sur un sujet plus âgé. Cependant il y a là encore une distinction à établir : cette loi ne peut être étendue aux hernies ombilicales ; M. Nélaton n'a vu guérir qu'une seule hernie ombilicale étranglée.

Chez notre malade, il n'existait aucune disposition insolite; on trouva une anse intestinale d'une coloration bleue assez foncée, et une masse considérable d'épiploon descendant au-devant de l'intestin, et qui descend jusqu'au fond du sac.

La hernie étant inguinale externe, on débride très faiblement et sans crainte de blesser aucun vaisseau en haut en dehors. On réduit facilement; quant à la masse épiploïque, elle est excisée en grande partie, et on applique deux ou trois ligatures sur les artères contenues dans cet épiploon. L'opération n'avait donc présenté rien de bien particulier.

Le malade va spontanément à la selle dans l'après-midi, de sorte qu'on supprime le purgatif qu'on avait l'intention de lui donner.

Le soir de l'opération, le malade est dans une agitation extrême; il ne souffre pas beaucoup du ventre, mais la détente de l'abdomen n'a pas lieu; il existe au contraire une tension assez considérable et une dureté excessive du ventre. Le pouls est petit et très fréquent; nausées, mais sans vomissements.

Le lendemain, son état s'aggrave, et le malade succombe à une péritonite générale très intense, à une péritonite suraiguë. Cependant, dans la disposition des parties herniées, il n'y avait rien qui pût faire prévoir une issue défavorable. L'intestin

était intact au niveau du collet ; il n'y avait pas de signe de péritonite commençante ; le pouls était bon.

Toutefois, un signe que M. Nélaton pense être d'une grande importance existait chez ce malade, à savoir, *la cyanose du membre supérieur*. Selon lui, la cyanose des mains est du plus mauvais augure, quand bien même ; comme chez notre malade, il n'existe pas d'autres signes graves, tels que tympanite, refoulement du diaphragme, gêne extrême de la respiration.

Quoi qu'il en soit, dans ce cas, l'opération était tout à fait indiquée.

Autopsie. — L'autopsie révéla chez notre malade des lésions plus étendues qu'on était en droit de les supposer pendant la vie. On constata d'abord des adhérences dans presque tous les points de l'abdomen, depuis la région hépatique jusqu'à la fosse iliaque ; on en trouva entre la face inférieure de la base de la poitrine et la face supérieure du foie, entre le foie et la rate, entre ces organes et l'estomac. Il existait une agglutination presque complète entre la masse des intestins, entre ces intestins, l'épiploon et la paroi abdominale.

En cherchant avec soin, on retrouva l'anse intestinale étranglée que l'on reconnut à sa coloration noire et de plus aux deux rétrécissements situés, l'un à son union avec le bout inférieur, l'autre à sa réunion avec le bout supérieur qui était un peu plus dilaté que le précédent ; pas de lésion de l'intestin, aucune ulcération apparente, ni à l'extérieur, ni du côté de la surface muqueuse. Il n'est pas rare de trouver dans une anse étranglée la même disposition que présente une artère soumise à une ligature un peu forte, c'est-à-dire une division des deux membranes internes, l'externe ayant complétement résisté à la constriction.

Il n'existait rien de semblable chez notre homme, l'anse intestinale était complétement intacte du côté de sa cavité. On était donc ici dans de bonnes conditions de réduction. Une quantité assez notable de sang, en partie liquide, en partie coagulé, fut trouvée dans le petit bassin, du côté gauche ; l'épiploon n'offre rien de particulier ; la portion que M. Nélaton avait laissée dans la plaie occupait encore tout le trajet ingui-

nal, et fut retirée facilement par une traction légère du côté de l'abdomen.

L'artère épigastrique est tout à fait saine, du reste passant la partie inférieure et interne de l'orifice inguinal interne, point où était l'étranglement, elle ne pouvait être blessée par le débridement qui a été pratiqué dans ce cas en haut et en dehors.

La petite incision du débridement plus longue que profonde, intéresse presque toute la partie extérieure et supérieure du canal inguinal. Le sac, comme on a pu du reste le constater pendant l'opération elle-même, offre deux loges, l'une supérieure pour l'anse intestinale, l'autre inférieure pour l'épiploon séparées toutes deux par un rétrécissement accusé par une bride fibreuse que l'on rend très apparente en saisissant ses deux extrémités. Cette bride, avant d'être incisée, formait un anneau complet, un collet intermédiaire aux deux sacs; mais cette bride était complétement étrangère à l'étranglement, et la preuve c'est que, malgré sa division, l'étranglement n'en persistait pas moins, car il remontait très haut et avait son siége à l'orifice abdominal du canal, cas bien rare, et qu'il était facile de reconnaître avant l'opération.

La formation de cette bride a été étudiée depuis longtemps par M. Cloquet, qui s'est occupé particulièrement de la disposition du sac herniaire et du mécanisme de production de ses diverses variétés. Après un effort violent, une hernie est chassée avec son sac, tout le système descend, et cette hernie ayant parcouru une certaine étendue, il se forme un nouveau sac et un nouveau collet au niveau de l'anneau. C'est ainsi que M. Cloquet a vu se former deux, trois et jusqu'à quatre sacs au-dessous les uns des autres. Ici nous n'avions que deux collets : cette bride est constituée anatomiquement par un épaississement du tissu cellulaire sous-péritonéal qui prend alors une structure fibreuse.

EXTRAIT DU RAPPORT DE M. GUYON SUR L'OBSERVATION PRÉCÉDENTE.

Le fait précédent emprunte un intérêt particulier à certains détails anatomo-pathologiques que M. Gillette vous a montrés. Le sac offre deux loges : l'une, supérieure, renfermait une anse intestinale grêle ; l'intérieure contenait seulement une masse épiploïque. La séparation des deux loges superposées était parfaitement accusée par un rétrécissement en forme de collet étroit à bords tranchants et résistants ; ce n'est pas là cependant que siégeait l'étranglement, bien que la portion herniée contenue dans le sac inférieur fût irréductible ; mais cette irréductibilité était depuis longtemps connue du malade, fort au courant des habitudes de sa hernie.

Il est intéressant de faire remarquer la présence de l'épiploon à gauche ; cette prédilection dans le choix du trajet inguinal gauche pour la hernie épiploïque a déjà été remarquée : Arnaud, par exemple, assure que, sur vingt épiplocèles inguinales, il y en a dix-neuf du côté gauche. Le fait mériterait d'être constaté ; sur un grand nombre de cas, celui que nous a fourni M. Gillette est très significatif, car le malade était également porteur d'une hernie inguinale droite.

Dans sa présentation et dans son observation, M. Gillette a insisté sur la description de la bride circulaire divisant le sac en deux loges, et a rappelé que M. J. Cloquet a particulièrement insisté sur le mécanisme de sa formation. Dans son mémoire sur l'évolution du sac herniaire, M. Demeaux admet également que le collet formé au niveau de l'anneau abdominal peut être refoulé, et qu'alors un nouveau sac se formera au-dessus du premier. La théorie du refoulement des collets appartient, du reste, à Arnaud et cadre parfaitement avec les idées si vaillamment soutenues par l'auteur sur la locomotion du sac, fait incontesté de nos jours, mais violemment mis en doute alors par Louis. Quant au fait des rétrécissements multiples du sac herniaire, on les retrouve mentionnés par plusieurs auteurs, par Scarpa et Dupuytren par exemple, et ce dernier auteur reconnaît non-seulement que cette complication est fréquente, mais nous apprend encore qu'il a eu plu-

sieurs fois dans sa pratique à débrider des étranglements formés au niveau de ces rétrécissements du sac. Il n'en était pas ainsi dans le cas que nous examinons : l'étranglement siégeait seulement à la partie supérieure du sac et portait, par l'intermédiaire du collet, sur l'anse intestinale.

La manière dont a été opéré le débridement prouve, d'ailleurs, de la manière la plus péremptoire, que l'anneau inguinal était absolument étranger à l'étranglement. Le bon état de conservation de la pièce nous a, en effet, permis de voir très nettement que l'incision n'avait absolument porté que sur le péritoine. Elle était donc peu profonde; par contre, elle était très étendue, car toute la partie externe et supérieure du sac péritonéal était divisée dans son trajet intra-inguinal, et non cette partie du canal inguinal, ainsi qu'il est dit par mégarde dans l'observation.

Tout prouve cependant que l'étranglement était très serré. La hernie était, en effet, étranglée depuis trois jours, avait résisté à des tentatives réitérées et énergiques de taxis, et à l'autopsie, bien que l'intestin fût sain, un rétrécissement circulaire accusait encore très nettement le lieu de la constriction. Bien constater qu'une incision bornée au péritoine peut suffire, grâce à une certaine étendue, à lever un étranglement serré, est un fait pratique intéressant, bien mis en lumière par l'étude de la pièce que nous a remis M. Gillette. Des renseignements plus nombreux pourraient encore être fournis par elle, je me contenterai d'appeler encore votre attention sur les deux faits suivants : ils sont tous deux relatifs à la présence de l'épiploon dans le sac. L'existence de cet organe et sa situation ayant été bien constatées, ont permis à M. Nélaton de faire l'ouverture du sac dans des conditions de sécurité qui n'eussent pas été, à beaucoup près, aussi complètes dans ce cas particulier, vu l'absence de sérosité dans le sac. En l'ouvrant, en effet, sur la masse épiploïque, on se mettait entièrement à l'abri vis-à-vis de l'intestin. Aussi M. Nélaton a-t-il d'abord incisé la partie inférieure du sac et passe-t-il en précepte ce *modus faciendi* auquel il a déjà eu occasion d'avoir plusieurs fois recours.

S'éloignant, d'ailleurs, de la pratique de Scarpa, à laquelle

se rallient plusieurs chirurgiens, M. Nélaton excisa la masse épiploïque, et M. Gillette vous a rapporté que cette excision ne fut pas suivie d'hémorrhagie : il n'y eut, par conséquent, pas ou à peine de ligature à faire après l'excision. L'examen cadavérique est venu cependant démontrer qu'une hémorrhagie s'était produite et avait versé dans l'abdomen une notable quantité de sang. Quelques débris de caillots étaient, d'ailleurs, restés adhérents à la pièce qui vous a été présentée.

N'y a-t-il pas lieu de se demander dès lors si les artères épiploïques qui n'ont pas fourni de sang au moment de leur section n'en ont pas laissé plus tard échapper dans la cavité péritonéale? Il est difficile de ne pas le supposer, car aucune autre source ne pourrait être assignée à l'hémorrhagie. Il est donc doublement intéressant de noter cette absence d'écoulement sanguin au moment de l'excision, que l'on peut expliquer peut-être par la striction prolongée qui venait d'être exercée sur le pédicule épiploïque et avait momentanément effacé le diamètre de ses vaisseaux. Les chirurgiens qui veulent, comme Scarpa, que l'épiploon ne soit pas reséqué et soit laissé à demeure dans la plaie puiseront un nouvel argument en faveur de leur méthode dans l'étude du fait qui vous a été soumis.

XXXVIIe ANNÉE. — FÉVRIER 1869.

SOMMAIRE :

EXTRAITS DES PROCÈS-VERBAUX. — 1. Tumeur sublinguale. — 2. Mal vertébral. — 3. Incurvation latérale droite de la colonne dorsale. — 4. Tubercules du cervelet. — 5. Faisceaux musculaires anormaux. — 6. Interruption des troisième et quatrième côtes droites. — 7. Dilatation considérable des uretères. — 8. Anomalie du rein et de l'uretère droite. — 9. Monorchidie, infécondité.

OBSERVATIONS. — Paralysie incomplète ; polyurie ; apoplexie foudroyante ; mort, par M. POTAIN, médecin de l'hospice des ménages.

Rétrécissement cancéreux du pylore, mort, par M. CORNIL, interne des hôpitaux.

Dilatation considérable des oreillettes, par M. HEMET.

Kystes du cœur à contenu puriforme, par M. DUBUC, interne des hôpitaux.

Rhumatisme articulaire aigu, par M. CORNIL, interne des hôpitaux.

Cancer du péritoine, par M. Jules MEUNIER, interne des hôpitaux.

Fièvre typhoïde latente ; tubercule ramolli du rein ou de la capsule surrénale, par M. DECORI, interne des hôpitaux.

Cancer du foie et des poumons, par M. Jules Meunier, interne des hôpitaux.

Fracture de la base du crâne, par M. BERCHON, chirurgien de marine.

Rapport de M. U. TRÉLAT, sur l'observation précédente.

PRÉSIDENCE DE M. CRUVEILHIER.

1. M. *Ed. Cruveilhier* présente une *tumeur sublinguale*.

Lesueur (Jean-Prosper), âgé de soixante-deux ans, cordonnier, entre à l'hôpital Saint-Antoine, salle Saint-Lazare, n° 10.

Ce malade est admis dans le service de M. Chauffard (sup-

pléant de M. Bernard) avec les signes d'une bronchite passée à l'état chronique et s'accompagnant de phénomènes généraux dont l'explication plausible paraît être donnée par l'âge avancé du malade. Un vomitif et des opiacés ont amené une amélioration sensible; aussi, entré à l'hôpital le 7, le 11 le malade passe en chirurgie.

En examinant, en effet, la région sublinguale, on aperçoit une tumeur arrondie occupant la ligne médiane et ayant amené un dédoublement du frein de la langue. Cette tumeur a le volume d'une petite pomme de reinette et repousse la langue en haut de façon à appliquer la face supérieure de cet organe contre la voûte palatine; on ne sent pas la tumeur par la région sus-hyoïdienne.

Le diagnostic ne fut pas douteux un instant, et à cause de la rareté des tumeurs autres que des grenouillettes affectant le plancher buccal, on n'hésita pas à affirmer qu'on avait affaire à une ranule.

La fluctuation paraissait évidente, et la difficulté de percevoir ce signe en cette région ne mit pas un moment en garde contre ce signe diagnostique. Un fait pourtant devait éclairer le chirurgien, ou du moins éveiller en lui un doute légitime, c'est que la transparence manquait complétement, et qu'il paraissait évident qu'au-dessous de la muqueuse se trouvait une poche affectant une certaine épaisseur, fait rare dans la grenouillette normale. L'influence de la tumeur sur la déglutition était assez notablement marquée; mais ce qu'on remarquait surtout, c'était une altération de la parole telle que le malade semblait atteint de zézayement.

Les accidents thoraciques, un instant calmés, reprirent une nouvelle intensité, et bien que des râles sous-crépitants seuls fussent perçus par l'auscultation, le malade succomba le 16.

L'autopsie eut lieu le 18, et la région sus-hyoïdienne presque entière, avec une partie de la sous-hyoïdienne, fut enlevée.

Une dissection minutieuse eut lieu le 20; on constata avec étonnement l'absence complète d'adhérences entre la tumeur et les parties voisines : c'était un kyste placé entre les génioglosses et la base de la langue; aucun rapport intime avec les glandes salivaires qui en étaient indépendantes, comme on

aurait pu le croire sur le vivant si l'on avait pratiqué le cathétérisme des conduits (l'état du malade l'a toujours empêché). La poche kystique a bien 4 millimètres d'épaisseur; elle paraît dure, fibreuse. Quant au contenu, il ressemble à de la matière sébacée; c'est un magma blanchâtre avec de petits corps jaunes plus durs et plus résistants.

Dans les poumons, granulations tuberculeuses assez abondantes; dans l'un d'eux, petit tubercule jaune à l'état cru, de la grosseur d'une noisette.

Le développement de ces formes de la tuberculosité pulmonaire me paraît jeter du jour sur la nature de la tumeur, car bien que le malade prétendît ne s'être aperçu que depuis huit jours de cette tumeur, la ressemblance d'aspect du contenu avec le tubercule permet d'établir, avant tout examen microscopique, que le contenu est un produit tuberculeux. Un deuxième fait qui me paraît venir à l'appui, c'est l'enkystement parfait de la tumeur par une coque fibreuse.

Au microscope, on trouva de nombreuses cellules épithéliales, des granules graisseux et de la matière amorphe.

---

2. M. *Gillette* met sous les yeux des membres de la Société un exemple de *mal vertébral* peu avancé, dû à une altération tuberculeuse des vertèbres.

M. *Houel*. Je désire fixer l'attention des membres de la Société sur deux points de l'histoire des tubercules des os, si bien étudiés par mon maître, M. le professeur Nélaton, cette pièce nous en offrant deux types bien accusés. Le premier, c'est un exemple de l'enkystement des tubercules des os. Il est impossible de trouver un plus bel échantillon du kyste des tubercules osseux que celui qui se manifeste sur cette vertèbre. Le deuxième, c'est l'exemple de l'éburnation du tissu spongieux par le seul fait de l'infiltration tuberculeuse. La conformation de la structure apparente de ce tissu n'est autrement modifiée que par la présence de dépôt de substance tuberculeuse dans ses aréoles; mais sa cohésion, sa résistance est mo-

difiée au point qu'il est impossible de le pénétrer avec une pointe acérée comme un tissu spongieux ordinaire. Je ferai enfin remarquer que cette lésion s'arrête d'une manière brusque sur les limites mêmes de l'infiltration tuberculeuse.

M. le professeur *Cruveilhier*. Je crois que l'éburnation est le résultat non d'une simple modification moléculaire inappréciable à la vue du tissu spongieux, mais la conséquence bien certaine d'une ostéite condensante provoquée par l'apport de la substance tuberculeuse ; en un mot, que l'éburnation n'est autre chose que la substitution d'un tissu compacte au tissu spongieux.

M. *Houel*. Je regrette de combattre la manière de voir de notre honorable président. Au moment de l'autopsie, il était très manifeste, sur la pièce fraîche, que le tissu spongieux n'était nullement modifié de forme, mais seulement de résistance.

---

3. M. *Ollivier* rapporte que, dans un cas d'ectopie des viscères, il vient d'avoir l'occasion de constater que la courbure latérale de la colonne dorsale offrait sa concavité à droite au lieu de la présenter à gauche. Ce fait est donc confirmatif de l'opinion de M. le professeur Cruveilhier.

---

4. M. *Chalvet*, M. *Luys* au nom de M. Reynaut, présentent des *tumeurs du cervelet* qui ont donné lieu à des morts subites. Ces tumeurs n'avaient point été soupçonnées pendant la vie.

---

5. M. *Flurin* montre une *pièce d'anatomie anormale* sur laquelle on constate l'existence de deux faisceaux musculaires

presternaux se continuant en bas avec le droit antérieur de l'abdomen, en haut avec le sterno-mastoïdien.

---

6. M. *Vielle* présente une *pièce* qu'il a recueillie au pavillon n° 5 de l'École pratique sur un homme âgé de quarante à quarante-cinq ans; elle offre une disposition remarquable de deux côtes du côté droit, la troisième et la quatrième. La troisième n'est point en contact immédiat avec le cartilage correspondant; elle en est séparée par un intervalle de 3 à 4 centimètres, et un faisceau de fibres ligamenteuses les unit l'une à l'autre. La quatrième se termine à 7 ou 8 centimètres du cartilage et n'a aucun rapport avec lui; son extrémité antérieure était suspendue au milieu des tissus qui l'entouraient.

Le sujet auquel ces côtes appartiennent présentait en outre, à la même région, une atrophie musculaire. Le grand pectoral n'avait que quelques faisceaux charnus qui s'inséraient à la face antérieure de la clavicule et aux deux premières côtes; des fibres aponévrotiques remplaçaient le petit pectoral. Les muscles intercostaux eux-mêmes étaient considérablement atrophiés en ce point.

On voit, par cette description, que, dans une assez vaste surface, les organes contenus dans le thorax étaient presque uniquement protégés par la peau contre l'action des corps extérieurs. Il aurait sans doute été très intéressant, au point de vue physiologique, d'examiner sur cet homme les mouvements de la respiration. Je regrette de n'avoir pas trouvé sur lui, comme sur d'autres, une marque indiquant dans quel hôpital il est mort.

Je ne rechercherai point d'où peut provenir une telle difformation des côtes, je me borne à la constater; j'ajouterai seulement que la peau ne présentait à l'extérieur aucune trace de cicatrice et que le sujet était robuste et bien constitué. Quant à l'atrophie des muscles, elle est sans doute une conséquence de la disposition des os. Les fibres musculaires, en effet, ne trouvant point de parties résistantes sur lesquelles

elles pussent prendre des insertions, n'ont pu se développer complétement qu'au-dessus de la seconde côte.

---

7. M. *Carème* présente un *appareil urinaire* qui offre les particularités suivantes : dans la vessie existe un calcul du volume d'une grosse noix, sur lequel les parois vésicales coarctées sont étroitement appliquées. Les uretères sont énormément dilatés, au point d'offrir 4 centimètres de diamètre. Les reins sont parsemés de petits abcès. L'enfant sur lequel cette pièce a été recueillie était affecté d'incontinence d'urine; il était trop malade et a vécu trop peu de jours à l'hôpital pour que des explorations méthodiques aient pu faire soupçonner quelques-unes de ces lésions.

---

8. M. *Ferrand* présente une *anomalie du rein* et de l'*uretère droit.*

Lacour (Joseph), âgé de quatre ans et demi, entre à l'hôpital des Enfants malades, service de M. Roger, le 17 février 1862, salle Saint-Louis, n° 3. Cet enfant vient de Boulogne, où il existe en ce moment une véritable épidémie de croup. Il est au troisième jour d'un croup secondaire consécutif à une rougeole. Il entre le soir à la troisième période du croup, avec des fausses membranes dans la gorge, et est opéré aussitôt.

Le 18 au matin, teint gris, cachectique, odeur fétide. Rien de spécial du côté des poumons. Dans la journée, les lèvres deviennent noires, et, sans que la dyspnée augmente, il meurt comme d'empoisonnement général.

Autopsie. — La muqueuse des amygdales du pharynx et du larynx est d'un noir charbonneux, simulant une cautérisation au nitrate d'argent.

Le sang est poisseux et de couleur sépia.

Broncho-pneumonie double, plus accusée à droite. Fausses

membranes occupant toute la trachée, depuis la plaie jusqu'à la troisième division bronchique au moins; fausse membrane mince jaune, peu adhérente, mais bien continue en membrane. Les reins sont le siége de l'anomalie suivante : on trouve à sa place ordinaire et dans ses rapports normaux le rein gauche, qui n'a d'autre particularité que son volume, qui est bien le double de l'ordinaire. Du côté droit, il y a absence complète de rein ; l'uretère droit, plus volumineux que le gauche, un peu bosselé et inégal, dilaté en ampoule au voisinage de la vessie, semble s'ouvrir dans ce réservoir. A son extrémité supérieure, il n'y a pas de rein, ni rien qui en rappelle la trace, mais une sorte de kyste, de structure analogue à celle d'un bassinet. Kyste du volume d'une grosse aveline, continu à l'uretère, mais fermé, et les plis qui sillonnent sa face interne s'irradient vers le point où devrait se trouver l'orifice de l'uretère. Cette surface interne a d'ailleurs l'aspect d'une muqueuse.

Des vaisseaux analogues aux vaisseaux rénaux du côté gauche, mais plus étroits, se dirigent vers ce kyste, qui est lui-même en rapport avec une couche assez épaisse de tissu cellulo-graisseux. Le liquide contenu dans le kyste et dans l'uretère est peu abondant, séreux et trouble, assez analogue à l'urine. Je n'ai pu constater ses caractères chimiques. Le rein unique, ouvert, ne présente rien d'anormal dans sa conformation.

---

9. M. *Mercier*. Un de mes clients, âgé de trente ans, marié depuis sept à huit ans, n'étant pas encore père de famille, présente les particularités suivantes :

Il n'a qu'un seul testicule descendu, c'est le droit. C'est à l'âge de douze ou treize ans que ce testicule a accompli sa migration complète. Le testicule gauche est encore arrêté à l'anneau. Derrière ces organes, deux hernies vaginales se sont produites.

En l'absence d'enfants, j'ai voulu examiner le sperme; ce fluide ne m'a présenté que des débris d'animalcules spermatiques. Il y a donc ici un exemple d'infécondité lié à une ano-

malie dans la migration des glandes séminales. Cette infécondité tient-elle à la migration tardive de ces organes, ou bien celle-ci ne serait-elle pas la conséquence, le complément d'un arrêt de développement qui priverait ces organes de leur fonction prolifique ?

M. *Trélat*. Les faits de la nature de ceux dont M. Mercier vient d'entretenir la Société ont été colligés et étudiés avec beaucoup de soin par M. Godard. Ce que l'expérience de notre collègue nous a appris, c'est que le testicule reste inféconds quand il demeure absent des bourses. M. Godard pense qu'on doit favoriser la descente de cet organe le plus tôt possible pour deux raisons : la première pour éloigner les inflammations de l'organe, qui se produisent si facilement quand il reste inclus dans le canal ; la seconde pour rendre à l'organe son énergie fécondante. Il semble résulter de ses observations que l'organe n'aliène complétement ses propriétés que lorsqu'il n'apparaît dans les bourses qu'après l'âge de dix ans. Que s'il s'y montre avant cette époque, il y a tout lieu d'espérer qu'il reconquerra ses fonctions ordinaires. Aussi M. Godard cherchait-il, par de simples manœuvres pratiquées par la main du chirurgien ou celles de la mère plusieurs fois par jour, à pousser cet organe dans son siége habituel. Il rejette le bandage, toujours fort mal supporté par les enfants.

PARALYSIE GÉNÉRALISÉE INCOMPLÈTE. — POLYURIE, APOPLEXIE FOUDROYANTE. — MORT. — A L'AUTOPSIE : RAMOLLISSEMENT ANCIEN, HÉMORRHAGIE DE LA PROTUBÉRANCE ANNULAIRE, par M. POTAIN, médecin de l'hospice des Ménages.

Greffet, âgé de soixante-quinze ans, ancien restaurateur, pensionnaire de l'hospice des Ménages, avait eu plusieurs atteintes de rhumatisme subaigu ou de goutte, mais jamais aucune maladie grave. Son état l'avait contraint à boire habituellement une assez grande quantité de vin, mais jamais il ne s'était enivré. Il avait d'ailleurs presque toujours eu un besoin

de boire un peu exagéré. Depuis plusieurs années, il n'était pas très fort sur les jambes.

Trois ans avant sa maladie actuelle, il avait eu une attaque apoplectiforme avec perte complète de connaissance, à la suite de laquelle il lui était resté un embarras très prononcé de la parole qui n'avait jamais complétement disparu, un certain degré d'affaiblissement des membres inférieurs, et assez souvent des élancements sous les plantes des pieds rapides comme des éclairs.

Depuis cette époque, il lui survenait tous les deux ou trois mois une sorte d'accès caractérisé principalement par un état d'affaissement général avec étourdissement; difficulté à marcher et à se tenir debout, sommeil agité, embarras plus grand que de coutume dans la parole et des idées, maladresse dans les mouvements allant jusqu'à l'impossibilité de boutonner lui-même ses vêtements. En même temps, sa soif, habituellement un peu exagérée, augmentait encore, et il rendait une grande quantité d'une urine très pâle et très limpide. L'appétit demeurait assez fort, et il avait souvent de la somnolence après les repas. Sa vue avait baissé progressivement, au point qu'il ne pouvait plus lire. Il toussait habituellement un peu depuis longtemps et expectorait en assez grande abondance des crachats muco-purulents.

Dans les premiers jours de janvier 1862, il avait éprouvé la plupart des accidents précédents avec une soif continuelle et plus vive encore que de coutume, et des urines abondantes et extrêmement limpides.

Il est vu pour la première fois le 14 janvier 1862. Ce jour-là on le trouve dans l'état suivant : visage modérément coloré avec un aspect d'hébétude très prononcé, regard vague et fixe, pupilles peu mobiles et inégales, la droite un peu plus large que la gauche. Pas de strabisme. Vue assez trouble pour qu'il ne puisse distinguer sans une certaine attention si la main qu'on lui présente est du côté de la face dorsale ou de la paume. Faiblesse générale. Il n'exerce, de l'une comme de l'autre main, qu'un très faible degré de pression. Il ne peut marcher sans appui, mais ne traîne pas plus l'une que l'autre jambe. Pas de déviation des traits; langue humide, soif tou-

jours vive. Toux peu fréquente. Rien de notable dans la poitrine ni au cœur.

Prescription : Tisane de chicorée, sedlitz.

A la suite du purgatif, l'état du malade s'améliore un peu; les vertiges se dissipent, les forces reviennent un peu, mais la soif demeure exagérée, les urines très abondantes et très limpides. Elles ne précipitent pas la liqueur de Bareswil. L'appétit augmente; le malade semble engraisser un peu.

Le 13 février, en se levant, il est pris d'une faiblesse subite et tombe à terre, où sa femme le trouve sans connaissance et sans mouvement. On le relève, on l'assied; mais, quand j'arrive près de lui, il est encore sans connaissance, sans pouls, sans respiration, sans mouvement, en résolution complète et dans un état de mort apparent. Je le fais étendre sur un lit; je pratique des frictions énergiques à la région précordiale, et des pressions alternatives sur les côtés de la base de la poitrine. Au bout de quelques instants, la respiration se rétablit et le pouls reparaît. La respiration est lente, suspirieuse, se suspend souvent et se rétablit sous l'influence des mêmes excitations. Le pouls prend bientôt une ampleur énorme en demeurant très lent, quoique les bruits du cœur restent fort peu intenses, et l'impulsion de la pointe presque nulle. Chaque fois que la respiration se suspend, le pouls faiblit, puis reprend sa première ampleur quand la respiration se rétablit. Mais la connaissance ne revient pas; la résolution des membres demeure complète et générale, le visage pâle, les pupilles immobiles, la déglutition absolument impossible. Enfin, au bout de dix minutes de ces alternatives, la respiration cesse définitivement et le pouls disparaît.

Autopsie vingt-six heures après la mort.

Les méninges cérébrales présentent une teinte louche blanchâtre sur toute l'étendue des hémisphères cérébraux. La pie-mère est assez infiltrée. Elle se détache aisément de la surface des circonvolutions, qui n'offre rien d'anormal.

La substance des hémisphères est très ferme, un peu plus même que de coutume. Les ventricules latéraux contiennent

une notable quantité de sérosité rougie. Rien dans les corps striés ni dans les couches optiques. Le cervelet a une consistance beaucoup moindre que celle des hémisphères ; il est même un peu mou. La planche du quatrième ventricule a une teinte gris jaunâtre plus foncée que de coutume. Il est sillonné d'un assez grand nombre de vaisseaux remplis de sang. Sur le côté droit de la ligne médiane, un peu au-dessus de la moitié de sa hauteur et de l'origine des nerfs auditifs, on voit une petite tache bleuâtre qui n'est autre chose qu'un foyer sanguin tout voisin de la surface et vu par transparence à travers la couche la plus superficielle de la paroi ventriculaire. Sous l'épendyme, on trouve une assez grande quantité de corps amyloïdes reconnaissables à leur aspect et à la teinte violet foncé qu'ils prennent sous l'influence de l'iode et de l'acide sulfurique.

La protubérance annulaire ne présente rien d'anormal à sa surface ; mais, en y faisant une section, on reconnaît qu'elle est occupée par un foyer sanguin qui la remplit tout entière depuis l'origine du bulbe jusqu'aux pédoncules cérébraux, et n'a laissé qu'une coque épaisse tout au plus, dans certains points, de 2 ou 3 millimètres. Cette coque contient une sorte de bouillie noirâtre qui paraît constituée par du sang coagulé mélangé probablement à de la matière cérébrale ramollie. En examinant au microscope la substance nerveuse qui constitue la coque, on reconnaît qu'elle contient, surtout dans les parties profondes, une grande quantité de *globules granuleux* de Gluge.

Quelques-unes des artérioles qui pénètrent dans la protubérance étant extraites avec des pinces, on voit qu'elles se brisent aisément entraînant à leur extrémité brisée un peu de coagulum sanguin. Examinée au microscope, leur paroi paraît altérée vers cette extrémité. Elle présente des dilatations variqueuses et des poches latérales, et la membrane moyenne, plus claire, n'offre pas de fibres transversales aussi distinctes. Quelques-unes des plus petites offrent des dépôts de granulations graisseuses.

Les grosses artères de la base du crâne sont athéromateuses ; mais cet état athéromateux n'est pas plus prononcé qu'il ne l'est habituellement à l'âge du sujet.

Les autres viscères n'ont pas été examinés.

Ce fait m'a paru mériter de fixer l'attention de la Société à un double point de vue : au point de vue anatomo-pathologique d'abord, par le volume remarquable du foyer et sa circonscription si exacte dans les limites de la protubérance ; au point de vue symptomalogique, par les troubles survenus dans les mouvements respiratoires et dans ceux du cœur, troubles déjà signalés, comme on sait, dans certains cas d'hémorrhagie de la protubérance ; enfin, par la coïncidence de la polyurie avec un ramollissement ancien de la protubérance annulaire révélé par l'autopsie, et qu'on avait pu soupçonner pendant la vie à cause de la généralité de la paralysie et du fait de la polyurie. Il est certainement intéressant de rapprocher cette coïncidence des expériences de M. Cl. Bernard, dans lesquelles ce physiologiste produisait la polyurie chez les chiens en piquant le plancher du quatrième ventricule dans sa partie supérieure, c'est-à-dire précisément dans les points qui correspondent à la protubérance annulaire.

M. *Fischer*. M. Schiff et d'autres expérimentateurs belges ont démontré que des lésions de points très variés de l'encéphale produisaient le diabète et la polyurie. Il ne faut donc pas être aussi exclusif que M. Bernard dans la localisation de ces propriétés dans l'encéphale.

M. *Lhuys*. D'après les réflexions de M. Fischer, il semblerait résulter que divers organes sont susceptibles de provoquer les mêmes manifestations quand ils sont excités. Il n'en est rien : il suffit de se rappeler les corrélations des pédoncules du cerveau avec la protubérance pour voir que ce sont toujours les mêmes éléments qui seront sollicités, qu'on les excite dans les pédoncules ou dans la protubérance qu'ils traversent. La constatation de ce fait, loin de détruire la loi des localisations fonctionnelles, la confirme au contraire.

M. *Fischer*. Je n'ai d'abord voulu faire ressortir que le fait d'une localisation trop exclusive, trop absolue, établie par M. Bernard. Les idées de M. Lhuys sont les miennes comme celles de tout le monde. Toutefois, même ainsi formulées,

elles sont encore trop exclusives. L'expérience a révélé aux auteurs que je signalais tout à l'heure que des lésions d'un point quelconque du système nerveux, telles que celles des plexus lombaire ou brachial, provoquaient des troubles de la sécrétion urinaire comme les lésions du quatrième ventricule.

M. *Potain*. Les troubles fonctionnels du système nerveux, en général, s'accompagnent des troubles de la sécrétion urinaire; c'est un fait connu; mais ceux-ci coïncident avec d'autres manifestations morbides. Le fait que M. Bernard a voulu établir, et qui, je crois, est vrai, c'est que le seul point du système nerveux qui amène les troubles sécrétoires précités sans le concours d'aucune autre manifestation, c'est le plancher du quatrième ventricule, que c'est bien lui qui est le foyer, le point de départ de ces troubles de sécrétions.

RÉTRÉCISSEMENT CANCÉREUX DU PYLORE ET PÉRITONITE DE NATURE CANCÉREUSE. — PELVI-PÉRITONITE. — MORT. — AUTOPSIE, par M. CORNIL.

La nommée Petit, âgée de vingt-cinq ans, lingère, entre le 9 janvier 1862 à l'hôpital Beaujon, au n° 37 de la salle Sainte-Eulalie, dans le service de M. Lailler.

Cette jeune femme, grande et forte, de tempérament lymphatico-sanguin, n'a aucun antécédent de maladie diathésique ni d'hérédité d'aucune sorte. Elle a eu la petite vérole à l'âge de cinq ou six ans, et en porte de nombreuses cicatrices.

Elle a été réglée à douze ans, a eu deux enfants à terme et deux fausses couches. Son dernier enfant est venu vivant et à terme, il y a treize mois. Elle est restée quinze jours au lit après sa couche, et a été atteinte alors d'un érysipèle à la jambe qui a duré trois semaines, sans réaction fébrile. Depuis très longtemps elle avait des flueurs blanches, et depuis sa dernière couche elle a ressenti presque continuellement des douleurs et de la pesanteur dans les reins et dans le bas-ventre. On lui

avait conseillé alors de porter une ceinture hypogastrique. Ces symptômes de maladie utérine ne s'accompagnaient, dans les premiers temps de leur apparition, ni de vomissements, ni de maux de tête, ni de fièvre ; elle avait conservé un bon appétit. Depuis deux mois seulement elle a été prise de vomissements, soit de bile, soit de mucosités. Elle rend ses aliments et ses boissons aussitôt après les avoir pris, ce qui ne l'empêche pas d'avoir des vomissements le matin à jeun. Lorsque par hasard elle passait une journée ou une demi-journée sans vomir, elle avait des renvois acides qui la tourmentaient longtemps après son repas. Elle vomissait en moyenne quatre ou cinq fois par jour, et ressentait alors un sentiment de brûlure à la gorge. Elle éprouvait continuellement de la douleur au creux de l'estomac et dans tout le bas-ventre, douleur qui était plus sensible à la pression.

Tels furent les renseignements que nous donna la malade, et nous apprîmes indirectement, quelques jours après, qu'elle était affreusement battue tous les jours par son mari.

Le jour de son entrée, à la visite du soir, elle n'avait pas de fièvre et sa figure était bonne. Sa langue était blanchâtre et présentait de chaque côté de la ligne médiane une ligne blanche spumeuse assez étroite.

Depuis le matin la malade avait vomi à plusieurs reprises environ 2 litres d'un liquide verdâtre. Le ventre était très gros, sans être ballonné, ses parois très grasses et molles. La pression y était douloureuse à la région stomacale, aux régions iliaque et ombilicale. La malade se plaignait de maux de reins.

Au toucher vaginal, je constatai que le corps utérin était en antéflexion et qu'il existait un petit noyau induré en arrière du col. Le toucher vaginal était également douloureux.

Les dernières règles étaient terminées depuis deux jours.

La voix de la malade était cassée comme celle d'une personne très faible et épuisée.

Depuis cinq jours elle était constipée.

Le 10 janvier, 108 pulsations. En arrière du col, M. Lailler sent deux petites tumeurs qui proviennent pour lui de tumeurs péri-utérines inflammatoires. La malade vomit en grande abondance. On prescrit camomille et eau de chaux 100 grammes.

Le 11, même état.

Le 12, bouche très acide. Les vomissements ayant continué, on ordonne des boissons et des bouillons glacés.

Le 13, on applique un vésicatoire à la région épigastrique.

Le 14, les vomissements continuent aussi abondants; les yeux de la malade sont cernés et enfoncés; la cornée paraît comme voilée. La malade est étendue immobile sur le dos, et ne répond que lentement, avec effort, aux questions qu'on lui pose. D'après l'ensemble de ces signes, M. Lailler porte un pronostic fâcheux.

Le 15, la voix est toujours très affaiblie et presque éteinte.

Le 16, la malade a été agitée cette nuit; elle s'est levée et est tombée sur le parquet. Elle avait moins vomi la veille que les jours précédents. La peau de la malade est fraîche; le pouls est régulier à 88 pulsations; en le cherchant, on perçoit des soubresauts dans les tendons de l'avant-bras. La malade se plaint de mal de tête; sa figure paraît sans expression et absorbée. Les yeux se dirigent en l'air et sont en partie cachés par les paupières supérieures à moitié closes; les pupilles sont inégalement dilatées. La sensibilité cutanée est intacte.

Le 17, un symptôme nous frappe, c'est la tendance au refroidissement, refroidissement qui est réel et que la malade perçoit principalement aux jambes et au cou.

En même temps que le refroidissement, il existe un peu d'hyperesthésie qu'on développe en pressant sur les apophyses épineuses, sur le thorax, aussi bien que sur le ventre.

88 pulsations. Soubresauts des tendons; vomissements et diarrhée persistants. On prescrit un julep avec 5 centigrammes d'extrait thébaïque.

Le 18, 92 pulsations. Lorsqu'on approche de son lit, la malade rougit; si alors on la fait mettre sur son séant, elle pâlit et les sillons naso-géniens deviennent blêmes.

Le 19, 96 pulsations. Vomissements persistants. Dans la soirée d'hier, elle était très absorbée et ne disait rien. Ventre très douloureux. Langue bonne.

Le 20, on essaye, pour arrêter les vomissements, de lui donner des boissons chaudes, du thé auquel on ajoute un peu de rhum.

Le 21, elle a vomi un peu moins hier. Même état. Embarras de la parole.

Le 22, 100 pulsations.

Le 23, elle vomit toujours. Des crampes se sont manifestées dans les mains et dans les pieds.

Au toucher vaginal, on sent l'utérus fixé et entouré en arrière du col par un bourrelet.

On remplace les boissons chaudes par du thé froid, sans rhum. Un bain.

Le 24, peau plus chaude. Le pouls s'est relevé.

Le 25, 104 pulsations. Crampes dans les mains; leur face palmaire est retournée en dehors; les doigts sont fléchis sur le pouce.

Le 30, les vomissements ont toujours continué. On prescrit des fomentations froides vinaigrées.

2 *février*. — La malade a déliré toute la nuit. Elle a eu ce matin des vomissements noirs. Nous la trouvons dans un délire complet; elle ne répondait pas aux questions, voulait se lever et partir; elle répétait les mêmes mots, faisait de grands gestes et jetait des cris perçants. Les ailes du nez étaient pincées, les yeux caves et les globes oculaires saillants.

Purpura sur les seins et aux aines, surtout du côté gauche, où elle était couchée.

On prescrit des affusions froides et l'enveloppement avec un drap mouillé.

Elle meurt le même jour à midi.

Autopsie faite le 4 février, quarante-quatre heures après la mort. —Température assez élevée. Commencement de putréfaction. Pas de rigidité cadavérique.

Toute la surface du corps était couverte, dans le tissu cellulaire sous-cutané, d'un pouce de graisse, sans infiltration séreuse.

Le cerveau et les méninges ne présentaient aucune altération.

Les poumons étaient sains, sans adhérences pleurales.

Le cœur présentait une infiltration graisseuse autour des fibres musculaires, et ces fibres étaient granuleuses, sans

striation. Les cavités du cœur, non plus que les gros vaisseaux artériels ou veineux, ne renfermaient de caillots fibrineux.

La cavité abdominale était la seule qui offrît des lésions.

A l'ouverture de l'abdomen, l'altération anatomique qui s'offrit d'abord fut une bride fibreuse formée par le péritoine et étendue de l'hypochondre droit à la région hypogastrique, près de l'ouverture par où pénétraient les vaisseaux iliaques du côté droit. Cette bride, épaisse et résistante, passait par-dessus la masse intestinale et étranglait évidemment la partie inférieure du côlon ascendant.

Le péritoine viscéral était injecté et épaissi dans toute son étendue, en sorte qu'on voyait un réseau vasculaire très développé sur le gros intestin et l'intestin grêle.

Les épiploons, notamment l'épiploon gastro-colique, étaient épaissis et leurs membranes confondues. A sa partie flottante, le grand épiploon présentait un bourgeonnement graisseux et vasculaire à l'extérieur, qui lui donnait une coloration d'un rouge foncé tirant sur le violet en certains points. Ces bourgeons durs rappelaient l'aspect des mûres. On les voyait non-seulement dans le grand épiploon, mais aussi dans les appendices épiploïques du gros intestin. A la coupe, ces productions montraient une surface formée par de la graisse jaune, dure, avec des fibres de tissu cellulaire dans leur intérieur, qui leur donnaient leur consistance. En examinant au microscope les raclures prises à la surface de section de ces productions morbides, on voyait, en outre d'éléments graisseux de toutes les dimensions, des noyaux volumineux pourvus d'un ou deux nucléoles brillants et très gros, éléments ordinaires du cancer. Il y avait aussi quelques cellules contenant un de ces noyaux, des cellules allongées ou en raquette. Le plus grand nombre de ces éléments était infiltré de graisse sous forme de granulations, et ils n'étaient plus alors reconnaissables que par leur forme; mais ceux qui n'étaient pas infiltrés de graisse étaient bien nets. La dimension des noyaux était de $0^{mm},009$ à $0^{mm},012$.

Le péritoine pariétal présentait des granulations analogues aux tubercules miliaires gris qu'on trouve dans la péritonite tuberculeuse. Ces granulations et l'injection vasculaire du péri-

toine pariétal étaient visibles dans presque toute leur étendue, mais surtout sur la face inférieure du péritoine diaphragmatique du côté droit. La péritonite paraissait, en effet, affecter le côté droit plus que le gauche. Les granulations étaient appendues aux ramifications vasculaires, tantôt isolées et tantôt confluentes, formant alors de petites plaques irrégulières. Leur structure était formée par du tissu cellulaire de nouvelle formation, des éléments fibro-plastiques et de gros noyaux avec leurs nucléoles semblables à ceux des épiploons. Les éléments fibro-plastiques étaient, dans les granulations qui paraissaient les plus anciennes, infiltrés de granulations graisseuses. Il était, en effet, remarquable de voir la grande quantité de graisse qui se trouvait dans ces granulations péritonéales, soit sous forme de globules volumineux, soit sous forme d'infiltration fine dans les noyaux dits cancéreux et les éléments fibroplastiques.

La cavité du péritoine présentait un liquide trouble d'une coloration vert foncé, existant seulement dans l'hypochondre droit après qu'on eut enlevé le foie.

Examiné à l'extérieur et en place, le tube digestif présentait d'abord la vascularisation du péritoine viscéral, puis, à l'extrémité pylorique de l'estomac, une consistance et une induration anormales de ce viscère, qui était englobé là dans le tissu cellulaire ambiant, de façon à former une petite tumeur. Cette induration du pylore se prolongeait en diminuant progressivement sur la petite courbure de l'estomac.

A l'ouverture du tube digestif, faite pour l'estomac suivant sa petite courbure, on constatait mieux l'hypertrophie graduelle des tuniques stomacales, qui présentaient, au niveau du pylore, une épaisseur considérable. La coupe de ce tissu induré était blanche et présentait très peu du suc dit cancéreux. L'ouverture pylorique était à peine assez large pour laisser passer une plume d'oie. Là les trois tuniques participaient à l'hypertrophie, et elles étaient intimement unies, de façon à ne pouvoir plus être séparées. Il y avait près du pylore, sur la surface interne de l'estomac, des ulcérations par places de la muqueuse, et ces ulcères étaient irréguliers et déchiquetés, formés par un tissu induré. Là aussi nous avons trouvé au mi-

croscope les gros noyaux du cancer avec la même infiltration graisseuse et des éléments fibro-plastiques. Les glandes, les fibres de tissu musculaire, ont présenté aussi leurs éléments. On voyait sur d'autres points de la muqueuse, surtout en se rapprochant de la petite courbure, de petites plaques d'un centimètre environ de diamètre, formées par un tissu induré siégeant dans la paroi de l'estomac, au-dessous de la muqueuse, plaques qui tranchaient par leur coloration blanchâtre.

Le foie avait son volume normal : il était mou, sans productions nouvelles, ni à sa surface ni à son intérieur. En le pressant, on percevait une crépitation due aux bulles d'air qu'il contenait et qui étaient très probablement dues à une décomposition cadavérique. A la coupe, sa coloration était d'un jaune foncé tirant sur le roux, uniforme, sans que les granulations ou îlots tranchassent par une coloration différente. Il se laissait très facilement enfoncer par le bout du doigt. La vésicule biliaire était distendue. Examiné au microscope, le foie présentait une très grande quantité de graisse, soit dans les cellules, soit sous forme de globules libres assez volumineux.

Les reins étaient très mous et contenaient aussi des gaz qui crépitaient à la pression. Les cellules des tubes urinifères étaient infiltrées de graisse.

L'utérus était en antéflexion, fixé dans le bassin par l'induration et l'épaississement du tissu cellulaire périphérique ; le corps utérin était porté à droite et le col à gauche. Le péritoine, qui recouvrait le corps utérin et ses annexes, était vascularisé. En arrière du col de l'utérus se trouvait un noyau induré de la grosseur d'une grosse amande, qui entourait la partie postérieure du col et se prolongeait en remontant le long du bord droit de l'utérus, dans une tumeur formée le long de ce bord par les annexes du côté droit. La dissection de cette tumeur, faite avec beaucoup de soin par M. Lailler, a montré qu'elle était formée par l'ovaire et la trompe du côté droit. L'ovaire était situé environ à la partie moyenne du bord droit de l'utérus, à l'union du corps avec le col. Quant à la trompe, elle descendait beaucoup plus bas, en passant au-devant de l'ovaire, et c'est elle qui formait par son extrémité

la petite tumeur qui existait en arrière du col utérin. Entre la trompe et l'ovaire se trouvait un petit kyste aplati contenant une sérosité citrine. Il était donc facile, dans ce cas particulier de pelvi-péritonite, de sentir par le toucher la trompe et l'ovaire, situés beaucoup plus bas qu'à l'état normal.

En résumé, l'autopsie nous a montré une péritonite chronique qui avait été, du reste, diagnostiquée pendant la vie par M. Lailler, et l'examen microscopique y a montré les éléments donnés comme caractéristiques du cancer. Ces mêmes éléments existaient dans le rétrécissement du pylore.

M. *Cruveilhier*. Je ne partage pas l'opinion de M. Cornil. Je pense que cette lésion est le résultat des transformations d'un ulcère simple chronique de l'estomac, entouré de dépôts fibreux qui ont produit par leur organisation un rétrécissement du pylore.

Les lésions du péritoine, que M. le présentateur regarde comme des disséminations de petits îlots de cancer, n'offrent, à la vue au moins, aucun caractère différent des productions pathologiques que l'on rencontre dans les péritonites à marche lente et chronique.

M. *Houel*. La Société a reçu un grand nombre de pièces analogues à celle-ci, présentées sous le titre d'hypertrophies simples de l'estomac avec productions fibreuses périphériques. M. le professeur Andral, dès 1824, avait, du reste, dans un remarquable article d'anatomie pathologique, démontré que les hypertrophies simples pouvaient très souvent se comporter ainsi. Du reste, l'âge, l'absence de cachexie, de dissémination des produits cancéreux, l'absence d'engorgement spécifique des ganglions lombaires, nous fournissent une preuve suffisante que cette lésion n'est point un cancer.

M. *Cornil*. Quant à l'âge, on a vu mourir des cancéreux plus jeunes. L'absence de cachexie était manifeste; mais je regarde les productions plastiques du péritoine, et en particulier de l'épiploon, comme étant de nature manifestement cancéreuse : le microscope me l'a démontré. Je persiste donc à soutenir mon opinion.

AFFECTION DU CŒUR. — DILATATION CONSIDÉRABLE DES OREILLETTES. — CAILLOTS FIBRINEUX VOLUMINEUX ET ANCIENS ADHÉRENTS A LA SURFACE DE CES CAVITÉS. — OSSIFICATION DES PAROIS. — RÉTRÉCISSEMENT AURICULO-VENTRICULAIRE GAUCHE, observation prise dans le service de M. Barth par M. HEMEY.

Domeck (Michel), âgé de cinquante-deux ans, exerçant la profession de cordonnier, entré le 2 janvier 1862, salle Sainte-Madeleine, n° 1.

Examiné le 2 janvier, on peut constater à première vue le teint plombé, la figure anxieuse, et la dyspnée habituelle aux affections cardiaques; le malade ne peut pas rester dans le décubitus dorsal. Cet homme, interrogé sur sa santé, raconte qu'il est malade depuis deux ans, qu'à cette époque ses jambes étaient enflées, qu'il avait des étouffements, que dernièrement encore il était à l'hôpital, dont il est sorti vers le commencement de décembre 1861, mais que son état s'était aggravé depuis quelques jours : aussi s'était-il déterminé à demander un lit.

A ce moment, 2 janvier 1862, on ne constate aucun œdème des membres inférieurs; mais l'auscultation donne des signes manifestes de l'emphysème pulmonaire; les bruits du cœur sont sourds, irréguliers, inégaux. et l'on entend un bruit de souffle au premier temps dont le maximum est à la pointe; ce souffle disparaît les jours suivants, probablement grâce au repos gardé par le malade pendant tout son séjour à l'hôpital; il ne fut perçu que quelquefois. Cependant, après un mois d'un état stationnaire, le 2 février, le malade vit ses jambes augmenter de volume; la dyspnée devint plus forte, il ne savait quelle position prendre dans son lit; en même temps la fièvre s'alluma, le souffle devint permanent et plus intense, il couvrait les deux bruits. Le 5 février au soir le malade était très souffrant, et après une mauvaise nuit il mourut le 6 février. Le diagnostic était, d'après tous ces symptômes, emphysème pulmonaire, puis hypertrophie, insuffisance et rétrécissement auriculo-ventriculaire gauche.

L'*autopsie* fut faite le 7 février.

On constate l'emphysème du poumon, dont une lame recouvre une partie du cœur.

Le *cœur* présente une augmentation considérable de volume; ce sont surtout les oreillettes qui constituent la différence énorme, car les ventricules sont légèrement dilatés, mais dans de minimes proportions. Les parois ne sont pas augmentées de volume, puisque l'épaisseur maxima est de 12 à 13 millimètres pour le ventricule gauche, et de 5 et demi à 6 millimètres pour le ventricule droit. Les *orifices* auriculo-ventriculaire droit, pulmonaire et aortique n'offrent pas d'altération; cependant, en raison de la dilatation de l'artère pulmonaire, les valvules sont plus grandes pour rester suffisantes. Il n'en est pas de même pour l'orifice auriculo-ventriculaire gauche, qui à la base des valvules présente des concrétions de consistance osseuse disposées en couronne, de manière à former un orifice béant, à contours inflexibles, dans lequel la pulpe du petit doigt entre à peine. Il y a donc rétrécissement et insuffisance.

Les *oreillettes* sont l'une et l'autre dilatées, mais la gauche l'est beaucoup plus; il tiendrait, en effet, un poing d'adulte dans sa cavité; de plus, les parois sont altérées profondément; il y a hypertrophie du tissu musculaire; on y trouve en beaucoup d'endroits des concrétions dures comme le tissu compacte des os. Cette oreillette, qui offre l'aspect d'une poche anévrysmale, contient des caillots sanguins à divers degrés d'altération; les couches les plus profondes sont jaunâtres et pulpeuses, et enfin une dernière membrane, la plus interne, arrive et recouvre une série de couches fibrineuses stratifiées; cette membrane assez dense, que l'on peut détacher, présente un aspect réticulé, aspect dû probablement aux ondulations de la colonne sanguine. L'oreillette droite est elle-même dilatée, mais beaucoup moins, quoique sa capacité soit à peine la moitié de celle de l'oreillette gauche; de plus, sa paroi ne présente aucune altération dans sa structure.

Je signalerai, en terminant, quelques autres organes pré-

sentant des altérations sous la dépendance peut-être de l'affection cardiaque; ainsi :

Le *foie* présentait de la cirrhose, les capillaires étaient pour ainsi dire atrophiés; mais les gros vaisseaux étaient tellement dilatés que beaucoup d'entre eux présentaient un orifice capable de recevoir la pulpe du doigt. Çà et là on voyait à la surface de l'organe des brides qui ressemblaient un peu à ce que l'on trouvait sur les reins et la rate.

Les *reins* et la *rate* montraient à leur surface des inégalités très irrégulières, semblables à des cicatrices avec perte de substance. Il est difficile d'indiquer la cause de cette disposition. Est-elle due :

A un arrêt de développement;

A des kystes anciens et cicatrisés;

A un défaut de nutrition causé par des embolies capillaires?

En raison de la forme même des parties, on pourrait plutôt pencher vers cette dernière opinion.

Enfin un dernier point intéressant à noter, c'est la présence dans le lobe gauche du corps thyroïde d'un caillot fibrineux gros comme une petite noix, provenant, sans doute, d'une hémorrhagie qui s'est faite ou dans la substance même, ou dans une poche kystique, comme on en rencontre si souvent dans cet organe.

RHUMATISME ARTICULAIRE AIGU DE MOYENNE INTENSITÉ. — PÉRICARDITE CONCOMITANTE. — ÉRYSIPÈLE. — ŒDÈME GÉNÉRALISÉ. — HYDROTHORAX. — MORT. — AUTOPSIE, par M. CORNIL, interne des hôpitaux.

Javeracher (Joseph), âgé de trente-huit ans, ébéniste, entre le 2 janvier 1862 à l'hôpital Beaujon, au n° 21 de la salle Saint-Jean, dans le service de M. le docteur Lailler.

D'une taille élevée, il paraît d'une assez forte constitution, quoique de tempérament lymphatique. Il n'a d'hérédité morbide d'aucune sorte. A l'âge de onze à douze ans il a eu une bronchite assez longue et grave. Il a eu des gourmes dans la

tête étant enfant, et des glandes au cou qui n'ont pas suppuré. Il a eu souvent des éruptions furonculeuses.

Il y a seize ans, il a eu une attaque de rhumatisme articulaire aigu qui a commencé par les pieds et les genoux, qui étaient tuméfiés et rouges. Après trois semaines de ces douleurs, accompagnées de fièvre, le rhumatisme s'est porté aux extrémités supérieures. Après la guérison de cette première attaque, il a eu une récidive de rhumatisme subaigu qui a été guérie par les bains de vapeur.

Il y a cinq ans, il a eu des maux d'yeux qui ont duré trois semaines.

Il nous dit qu'il y a trois ans il a eu une pneumonie avec point de côté et fièvre, pour laquelle il est resté quinze jours dans le service de M. Teissier. Depuis cette époque il a éprouvé des palpitations de cœur lorsqu'il courait ou montait les escaliers.

Pendant une partie de l'été dernier il a éprouvé, à la suite d'excès de travail, du malaise, de la courbature, des maux de tête, de la perte d'appétit alternant avec de la boulimie; il a eu une éruption de furoncles et de boutons aux mains qui paraissent avoir été de l'eczéma d'après les caractères qu'il en donne.

La veille de Noël 1861, il a été pris de douleurs dans les reins, dans les genoux, puis dans les chevilles, douleurs accompagnées de rougeur de la peau et de tuméfaction qui existent encore au genou.

Le 29 décembre 1861, la douleur rhumatismale a envahi les poignets.

Le 1er janvier 1862, il a senti une très grande oppression et n'a pas pu dormir pendant la nuit. Il est constipé depuis les huit jours qu'il est tombé malade. Son appétit est conservé en partie.

État actuel le 2 janvier. — La respiration est anxieuse, entrecoupée, le malade fait effort pour respirer; sa face se contracte et exprime l'anxiété respiratoire; les narines sont relevées, les lèvres d'un violet pâle; la peau des joues est blême. L'aspect de la poitrine ne montre pas de voussure bien évidente de la

paroi antérieure gauche. La matité du cœur se perçoit sur 11 centimètres environ dans le diamètre longitudinal, et 8 centimètres dans le diamètre transversal. La pointe du cœur bat dans le sixième espace intercostal, en dehors du mamelon. On sent à la main appliquée sur la région précordiale un frémissement léger. A l'auscultation, on entend un double bruit de rape qui correspond aux deux bruits du cœur, sensation qui rappelle le bruit de froissement du billet de banque ou le croassement d'une grenouille, suivant les points qu'on ausculte. Le maximum des bruits se perçoit au bord gauche du sternum. Le pouls est petit, concentré. Les poignets et les articulations tibio-tarsiennes sont tuméfiées et la peau est rosée à leur niveau. Les genoux sont tuméfiés, et contiennent une quantité notable de synovie.

Le 3, même état du cœur, du bruit péricardique; pas de voussure. Le pouls est à 88 pulsations, sans irrégularités dans son rhythme. On entend à l'auscultation du poumon, en arrière, des râles secs et vibrants plus nombreux du côté droit que du gauche.

Les conjonctives présentent une coloration jaune subictérique. La percussion du foie montre que cet organe a augmenté de volume, et qu'il déborde un peu les fausses côtes. La percussion dans le creux épigastrique, à deux travers de doigt au-dessous de l'appendice xiphoïde, réveille une vive douleur.

M. Lailler diagnostique une péricardite aiguë pendant la durée d'un rhumatisme articulaire aigu de moyenne intensité, accompagnée de congestion pulmonaire et hépatique, et ordonne une saignée.

A la visite du soir, le pouls était toujours petit et opprimé; le malade rendait en assez grande abondance des crachats spumeux; on entendait des râles ronflants dans toute l'étendue des deux poumons. Le premier temps du cœur paraissait, autant que les frottements péricardiques permettaient de l'entendre, couverts par un bruit de souffle.

Le 4, irrégularité du pouls et intermittence. Une pulsation manque, et est remplacée par un silence après deux ou trois pulsations perçues. La même intermittence existe

dans les battements du cœur. Le bruit de frottement paraît plus sec, et ressemble au bruit de cuir neuf.

Le soir, le malade paraît moins gêné pour respirer; il s'est levé, tousse beaucoup moins. Le pouls est très calme et irrégulier, avec des absences de pulsation. En auscultant le cœur pendant qu'on a le pouls sous le doigt, on voit que l'absence de pulsation dans le pouls répond à un dédoublement du premier bruit, remplacé par deux bruits du cœur qui paraissent se passer uniquement dans les oreillettes.

Le 5, œdème des extrémités, qui est surtout marqué aux mains et aux avant-bras, de telle sorte que la congestion active du rhumatisme, qui n'avait pas quitté les poignets, est remplacée aujourd'hui par l'œdème. Il n'y a presque plus d'intermittence dans le pouls. La matité du cœur est toujours la même. Constipation.

On ordonne une purgation à l'huile de ricin. Le malade a un peu d'appétit, et mange une portion.

Le 6, même état le matin.

Le soir le malade est dans un accès de dyspnée.

Le 7, pouls régulier à 88 pulsations. Le bruit de frottement, qui avait diminué d'intensité et d'étendue depuis trois jours, n'est perçu aujourd'hui qu'auprès du bord gauche du sternum. La matité du cœur n'a pas augmenté depuis le jour de l'entrée du malade.

On applique un vésicatoire à la région précordiale.

Le 8, douleur dans le cou et dans les membres; langue sèche; voix nasonnée; œdème persistant.

Le 9, la percussion du thorax en arrière révèle une matité notable dans toute l'étendue de la moitié inférieure du poumon gauche. A l'auscultation, on entend du râle sous-crépitant et du souffle depuis la fosse sous-épineuse jusqu'en bas, comme dans une pneumonie en résolution. Il n'existe pas de point de côté. 88 pulsations. La peau n'est pas chaude.

Le soir, le malade est abattu et se plaint de douleur entre les deux épaules. Le pouls est petit. Les crachats sont blancs et aérés, ne sont pas assez visqueux pour qu'on puisse renverser le crachoir. Toujours bruit de souffle et matité de la par-

tie inférieure du poumon gauche. Ronflements bronchiques au sommet du même côté.

Le 10, matité presque absolue à gauche jusqu'à la pointe de l'omoplate. On n'entend pas le murmure vésiculaire. Souffle doux, éloigné, sans égophonie ni retentissement de la voix. La matité remonte sur le côté gauche du thorax, et en avant jusqu'au niveau du mamelon. On diagnostique un épanchement pleurétique.

Le frottement péricardiaque est aussi net et aussi considérable que le jour de l'entrée du malade à l'hôpital.

Crachats peu visqueux, aérés et contenant du mucus purulent.

Le 11, 76 pulsations. La matité de l'épanchement remonte jusque dans la fosse sous-épineuse.

Le 12, le malade a eu cette nuit des sueurs abondantes accompagnées de prurit à la peau.

On entend de la broncho-égophonie à la limite supérieure de l'épanchement pleurétique. Même frottement péricardique.

Le 13, l'œdème s'est peu à peu généralisé, et la presque totalité de la superficie du corps, surtout à la partie inférieure du dos. Sur le devant de la poitrine et sur le ventre existent des traînées rosées d'érythème.

Le 14, l'œdème est le même; on constate un épanchement commençant dans le péritoine. L'érythème noté hier a disparu. (On prescrit la teinture de digitale et des prises de calomel.)

Le 15, le malade est en proie à l'abattement moral et à la prostration physique. La langue est recouverte de muguet constaté au microscope. Les articulations métacarpo-phalangiennes de la main droite sont douloureuses.

Le 16, même œdème, l'auscultation fait toujours entendre à gauche du souffle et à droite des râles ronflants.

Le 17, même état. Le poumon droit, surtout au sommet, présente une grande activité dans sa fonction et la respiration y est puérile. On entend assez nettement un bruit de souffle au premier temps du cœur et à la base.

Le 18, 108 pulsations. Apparition de la diarrhée. Le malade a eu quatre selles diarrhéiques ce matin.

Le 20, le malade a éprouvé des frissons ce matin. Il a de la fièvre, et nous assistons au début d'un érysipèle de la face qui commence sur les lèvres déjà tuméfiées et œdémateuses, comme toute la face, depuis plusieurs jours.

Le 21, l'érysipèle a envahi toute la figure, les deux joues et les paupières.

Le 22, il se plaint de douleur au cou, et nous trouvons deux ou trois ganglions lymphatiques peu tuméfiés, mais douloureux à l'angle des mâchoires. La couleur de l'érysipèle est peu foncée, rosée, et les parties blafardes et œdématiées déjà avant son apparition sont devenues énormément tuméfiées. La limite de la couleur érysipélateuse est bien tranchée au front par un rebord rosé saillant. La langue et la gorge sont rouges et sèches, avec des mucosités épaisses qui, du voile du palais, descendent sur la base de la langue.

La diarrhée continue.

Le 23, le malade ne peut plus ouvrir les yeux. Le front est envahi jusqu'à la limite du cuir chevelu. La couleur de l'érysipèle a encore pâli.

L'enflure œdémateuse des poignets a disparu presque complétement. 88 pulsations.

Le 24, même état. Le cuir chevelu est douloureux à la pression, mais n'a pas changé de couleur.

Le 25, l'oreille et le cou sont envahis. La matité et l'absence du murmure vésiculaire en arrière existent du côté droit aussi bien que du côté gauche.

Le 26, enflure entière de la face et du cou. La rougeur érysipélateuse s'étend à la nuque.

Le 28, la face est moins tuméfiée. Les mains et les poignets ne sont plus œdématiés. La diarrhée est arrêtée.

Le 29, il existe encore une plaque érysipélateuse à la nuque. Le malade a sué beaucoup cette nuit.

Le 30, l'érysipèle a gagné de la nuque la partie supérieure du thorax en arrière.

1er *février*. L'érysipèle revient sur ses pas et envahit l'oreille, qui était déjà guérie.

Le 2, la face, qui était revenue à un œdème tout à fait incolore, est envahie de nouveau par l'érysipèle, qui revient sur les joues et les paupières. La diarrhée a repris également.

Le 3, le malade a été six fois cette nuit en diarrhée.

Le 4, douleur dans le côté droit de la poitrine. On entend à l'auscultation des râles crépitants fins, et on diagnostique de l'œdème du poumon.

Le 5, même état. On perçoit toujours le bruit de frottement péricardique.

Le soir, le malade paraissait assez tranquille, sa face était désenflée et la respiration était peu gênée. Il mourut à onze heures du soir, sans agonie et subitement.

Autopsie, faite le 7 février. Pas de rigidité cadavérique.

La cavité thoracique contenait 4 ou 5 litres de sérosité, après l'écoulement de laquelle restaient des flocons d'albumine. Il n'y avait pas de fausses membranes organisées dans la plèvre. Certaines portions du poumon étaient racornies, et de coloration ardoisée à la coupe. Elles étaient condensées et plongeaient au fond de l'eau, quoiqu'il n'y eût pas trace d'hépatisation rouge ou grise. Certaines bronches ont présenté, dans leurs extrémités terminales, des dilatations pleines de sérosité purulente.

La plèvre du côté gauche était adhérente en avant à la portion gauche du péricarde.

Le péricarde présentait un épaississement assez considérable de son feuillet pariétal : il avait environ 2 ou 3 millimètres d'épaisseur, et on pouvait le séparer en plusieurs feuillets, constitués par des pseudo-membranes. La face interne de ce feuillet était adhérente en plusieurs points à la face externe du feuillet viscéral, notamment à la pointe du cœur, où une bride assez épaisse et résistante réunissait la pointe du cœur au péricarde sus-diaphragmatique. Dans les espaces que laissaient entre eux les deux faces contiguës du péricarde existait du liquide purulent. Les faces contiguës de la séreuse étaient irrégulières et comme bourgeonnantes, et fortement vascularisées.

Le cœur présentait une hypertrophie assez considérable, portant surtout sur le cœur gauche.

Il n'y avait en aucun point de lésion aux orifices, ni rétrécissement ni insuffisance.

L'endocarde ne présentait aucune altération.

Le cerveau était sain.

La cavité péritonéale contenait une quantité notable de sérosité.

M. *Campana*. Cette pièce présente un grand intérêt au point de vue de la cause hypertrophique. MM. Forget et Beau ont établi en précepte que devaient s'hypertrophier les parois des cavités situées derrière les obstacles à la circulation. Ici le rétrécissement existe à l'orifice auriculo-ventriculaire gauche, donc l'oreillette gauche, le ventricule droit devraient présenter les plus fortes marques de l'hypertrophie. Si l'on peut admettre que l'oreillette gauche est hypertrophiée, il est impossible de constater la moindre trace de cette lésion dans le ventricule droit. Ce serait plutôt sur le ventricule gauche que porterait l'accroissement de volume, c'est-à-dire sur le ventricule qui est situé au delà de l'obstacle à la circulation. La cause obstacle est donc ici en défaut ; elle n'a eu aucune action. Il faut donc, à l'exemple de MM. Bouillaud et Legroux, admettre pour la production de l'hypertrophie une autre influence inhérente à la maladie initiale du cœur.

Kystes disséminés a la surface interne des ventricules du cœur. — Contenu puriforme, par M. Dubuc.

Lacré (Marie), âgé de dix ans, entre le 24 juillet 1861 à l'hôpital Sainte-Eugénie, salle Sainte-Geneviève, n° 25. Cette enfant, atteinte de gibbosité dans la région lombaire avec paraplégie et suppuration abondante, fétide, qui trouvait issue par

un trajet fistuleux ouvert à la base du sacrum, un peu à droite de la ligne médiane, succombe, le 12 février 1862, au progrès de l'affection vertébrale.

Le 13, on pratique l'autopsie.

On constate les lésions de l'ostéite dans les corps. Les lames et les apophyses articulaires des deuxième, troisième, quatrième et cinquième vertèbres lombaires : destruction des disques intervertébraux, érosion des faces correspondantes des corps des vertèbres, ostéite condensante de l'épaisseur même des corps vertébraux, très peu de points ramollis, pas de séquestres libres, etc. Le péricarde renferme une assez grande quantité de sérosité roussâtre ; le cœur est plus volumineux qu'à l'état normal ; les cavités sont dilatées et remplies de sang noirâtre, coagulé. Dans la trame aréolaire, formée sur les parois des ventricules par les colonnes charnues de deuxième et troisième ordre, on remarque un grand nombre de concrétions globuleuses, blanchâtres, de volume variable, depuis celui d'une lentille jusqu'à celui d'une noisette ; celles de la pointe sont les plus volumineuses ; elles proéminent dans la cavité ventriculaire sous forme de tumeurs arrondies ; toutes les concrétions n'ont que des rapports de contact avec les petites cavités qui les renferment ; elles se laissent enlever assez facilement, non toutefois sans se rompre en raison des prolongements qu'elles envoient dans les différentes mailles circonscrites entre les colonnes charnues de deuxième et troisième ordre. Ce sont de véritables petits kystes constitués par une membrane d'enveloppe assez épaisse, blanche, friable, paraissant amorphes, et un contenu liquide blanc grisâtre, assez diffluent, qui rappelle tout à fait l'aspect du pus.

A l'examen microscopique (250 ou 300 diamètres), le liquide paraît formé de granulations très nombreuses, pâles au centre, foncées sur les bords, et d'un très grand nombre de cellules arrondies, grenues, qui ont tout à fait l'aspect et les dimensions de globules purulents. Les valvules tricuspide et mitrale sont rouges, épaissies, indurées au voisinage de leur bord libre ; il en est de même des sigmoïdes de l'aorte. L'endocarde est lisse, transparent, non épaissi dans le reste des cavités du cœur ; il laisse seulement voir par transparence de légères

traînées vasculaires au niveau de la partie convexe de quelques colonnes charnues. On ne constate d'abcès métastatique dans aucun organe.

M. *Martineau*. M. Charcot, ainsi que plusieurs pathologistes allemands, pensent que le liquide d'aspect purulent contenu dans ces kystes est le résultat d'altérations de la fibrine.

M. *Campana*. MM. Bouillaud et Stokes ont discuté, il y a longtemps, cette question sans le secours du microscope; ils sont arrivés à conclure que ce liquide ne devait pas être du pus.

CANCER DU PÉRITOINE. — PELVI-PÉRITONITE CHRONIQUE. — KYSTE SÉREUX DE L'OVAIRE GAUCHE. — ABCÈS DE CET OVAIRE. — INFLAMMATION DE LA TROMPE GAUCHE. — RÉTRÉCISSEMENT DE L'ORIFICE AURICULO-VENTRICULAIRE GAUCHE DU CŒUR. — Observation par Jules MEUNIER, interne des hôpitaux.

La nommée Verrole, femme Lafleur, entre à l'hôpital Beaujon, dans le service de M. le docteur Moutard-Martin, le 29 novembre 1861. Cette femme, malade depuis un an environ, offrait un peu d'œdème des jambes et une légère ascite. On constata à l'auscultation du cœur que cette femme présentait un bruit de souffle accusé au premier temps. D'autre part, il y avait un ballonnement assez considérable du ventre, qui ne tarda pas à augmenter assez rapidement. Cette femme toussait depuis quelques jours, et à l'auscultation on entendait quelques râles sibilants et ronflants, indices d'une légère bronchite accompagnée d'un peu d'emphysème pulmonaire; l'ascite augmenta d'une manière très rapide, et la dyspnée devint telle qu'une ponction fut nécessaire. Pratiquée par M. Dieuzaïde, interne du service à cette époque, elle donna issue à environ 10 litres de sérosité parfaitement transparente. Après la ponction, on put constater à travers la paroi abdominale la présence de tumeurs globuleuses avoisinant l'utérus. Le toucher vaginal dénotait de l'engorgement péri-utérin : la ponction a du être

répétée dix fois encore jusqu'au moment où cette malade a succombé, et chaque fois on retira de la sérosité transparente, jamais inférieure à 3 litres de liquide.

Le 1er février, la malade fut prise d'un accès de suffocation qui nécessita une dernière évacuation de liquide qui la soulagea un peu. Alors existait de l'œdème du poumon, et le 9 février cette femme succombait.

A l'*autopsie* nous trouvâmes un rétrécissement peu considérable de l'orifice auriculo-ventriculaire gauche du cœur, œdème du poumon, épanchement de sérosité transparente dans la plèvre, le péricarde et le péritoine. Dans la séreuse péritonéale existaient des traces bien manifestes de péritonite chronique, ainsi que la pièce anatomique le fait constater. En outre, l'épiploon est considérablement épaissi et cancéreux. L'utérus, parfaitement sain, est entouré d'une quantité considérable de tissu dans lequel M. Cornil, interne des hôpitaux, constata la présence d'éléments cancéreux. L'ovaire gauche présentait un kyste séreux et un foyer purulent assez considérable. La trompe était enflammée. L'ovaire droit était parfaitement sain. Tout le péritoine pariétal est tapissé d'une fausse membrane assez épaisse, et au niveau de l'utérus cette fausse membrane laisse un espace entre elle et le cul-de-sac recto-vaginal, espace rempli par le tissu cancéreux ci-dessus signalé. Le rectum présentait dans son intérieur du pus en quantité assez abondante, et la muqueuse rectale était très enflammée.

FIÈVRE TYPHOÏDE LATENTE; PÉRITONITE CIRCONSCRITE; KYSTE TUBERCULEUX SUPPURÉ, A LA FACE ANTÉRIEURE DU REIN DROIT, CHEZ UN SUJET OFFRANT A PEINE LES TRACES D'UNE PHTHISIE PULMONAIRE; MORT, AUTOPSIE, par M. DECORI, interne des hôpitaux.

Le nommé Refet (Simon), âgé de trente ans, journalier, demeurant rue Neuve-Saint-Anastase, n° 3, garçon, est entré à l'hôpital Saint-Antoine, salle Saint-Joseph, n° 22, le 3 février 1862, dans le service de M. le docteur Matice.

Ce malade nous a raconté que, depuis quinze jours environ, il avait un peu de diarrhée : trois à quatre garderobes par jour. Il n'avait cependant pas cessé de travailler jusqu'au jour de son entrée à l'hôpital.

Nous l'avons examiné avec attention, et nous n'avons constaté aucun signe capable de faire penser à une autre affection que celle qu'il nous a signalée. On avait cependant remarqué chez lui une légère hébétude de la face et l'apparence d'une intelligence peu développée.

On le traitait depuis quelques jours pour sa diarrhée, lorsque, le 12 février, il fut pris subitement de vomissements bilieux abondants.

La diarrhée n'avait pas cessé.

Nous constatâmes alors que la matité du foie semblait se prolonger très bas au-dessous des fausses côtes. Cependant la percussion permit de reconnaître que le foie avait son volume normal ; qu'au-dessous il existait un peu de sonorité, et que c'était seulement à quelques centimètres plus bas qu'existait une matité anormale. Cette matité offrait une étendue de 2 à 3 centimètres.

A ce niveau, la main percevait une légère tension des parois abdominales et un peu de rénitence ; la sensibilité était assez vive. Partout ailleurs l'abdomen était souple, sans tension et sans douleur.

La fièvre était vive : 120 pulsations.

Le pouls petit, filiforme.

13 *février*. Les vomissements bilieux persistent. Le malade a eu quatre garderobes.

La sensibilité dans le côté droit de l'abdomen, au-dessous du foie, est toujours vive et limitée. L'empâtement et la matité offrent les mêmes caractères.

Le 14, le pouls est petit, filiforme, présente encore 120 pulsations.

Le malade ne tousse pas. Il n'y a pas de râles dans la poitrine. La gorge est un peu douloureuse, et cependant son examen ne révèle aucune altération. Un écoulement muqueux abondant par le nez a lieu. Langue sale, couverte d'un enduit épais.

Les vomissements bilieux ont continué.

La diarrhée persiste. Les urines se troublent légèrement par la chaleur.

Cataplasmes. Potion anti-émétique de Rivière ; bouillons.

Le 15, même état.

On lui fait appliquer quinze sangsues sur le point douloureux de l'abdomen. Cataplasmes.

Potion anti-émétique de Rivière ; bouillon.

Le 16, à deux heures du matin, le malade meurt subitement, sans symptômes extraordinaires.

Autopsie. — Le 17, l'autopsie est faite.

L'amaigrissement du cadavre était peu prononcé. Pas de traces de décomposition.

Les poumons sont congestionnés ; on y trouve disséminées quelques granulations miliaires grisâtres, demi-transparentes, comme cornées, de nature tuberculeuse. Ces granulations sont très rares ; à peine peut-on en compter une quinzaine, malgré des recherches minutieuses et attentives.

L'une de ces granulations renfermait un point central jaunâtre.

On trouve, en outre, dans les poumons une petite quantité de tumeurs dures, noires, ressemblant en tout à de la matière mélanique et du volume d'un petit pois.

Le cœur était sain.

Le foie un peu congestionné.

L'intestin révèle les traces incontestables d'une fièvre typhoïde à sa période d'état. En effet, les plaques de Payer sont malades : elles sont dures, saillantes, sans ulcérations. En outre, les follicules isolés sont durs, développés.

Les ganglions mésentériques sont volumineux, violacés ; quelques-uns renferment de la matière tuberculeuse incontestable.

Mais la lésion qui a surtout attiré notre attention est un tubercule gros comme une noisette qui siége à la face antérieure du rein droit et à sa partie supérieure. Ce tubercule semble appartenir à la substance propre du rein, qui, à ce niveau, est légèrement déprimée. Cependant on constate qu'une coque

épaisse de près d'un millimètre l'environne de toutes parts. Cette coque est moins épaisse du côté du rein, auquel elle adhère intimement. Ce kyste contient, outre la matière tuberculeuse à demi ramollie, du pus très lié.

Tout autour de ce kyste on constate une injection vive du péritoine qui n'a pas plus de 3 à 4 centimètres d'étendue. Il n'y a ni pus ni fausses membranes dans la séreuse. Les reins sont un peu congestionnés.

1° Chez ce malade, la fièvre typhoïde était restée latente et avait passé inaperçue, la diarrhée étant le seul signe qui se présentât à notre observation;

2° La diathèse tuberculeuse chez cet individu avait marché très rapidement par les ganglions abdominaux, alors que les poumons étaient à peine atteints;

3° Le tubercule suppuré et enkysté avait provoqué une péritonite circonscrite qui, par son voisinage au foie, pouvait faire penser à une lésion hépatique, alors surtout que les vomissements bilieux étaient opiniâtres.

D'autre part, le siége du tubercule sur le rein et la péritonite qui existait à ce niveau pouvaient conduire à faire songer à une maladie du rein ou de son enveloppe.

Toutes ces hypothèses avaient été éliminées par la persistance de la diarrhée et par son début antérieur à la péritonite. On avait été conduit à songer à une affection de l'intestin ayant amené une inflammation de la séreuse.

M. *le professeur Cruveilhier*. Les tubercules que M. Decori nous présente comme affectant le rein sont vraisemblablement développés dans la capsule surrénale droite.

OBSERVATION DE CANCER DU FOIE ET DU POUMON, par M. Jules MEUNIER, interne des hôpitaux.

La nommée Fixelmée, âgée de soixante-trois ans, entra dans le service de M. le docteur Moutard-Martin, à l'hôpital Beaujon, le 30 janvier 1862.

Cette femme était malade depuis quatre ans. Dès cette époque, nous apprit-elle, elle avait le teint jaune. Parfois elle souffrait dans l'hypochondre droit. Elle raconte qu'elle a eu beaucoup de chagrin ; mais dans sa famille rien ne peut me faire trouver aucun antécédent de cancer.

A son entrée à l'hôpital, cette malade présente une teinte jaune terreux de toute la surface du corps. Ses fonctions digestives se font bien, quoiqu'elle ait peu d'appétit ; mais les quelques aliments qu'elle mange sont bien digérés. Elle accuse de la constipation datant de quatre jours. Le ventre est douloureux au niveau du foie, et cette douleur sourde est réveillée par la pression. On sent, en palpant cette région, des tumeurs bosselées appartenant au foie.

La malade n'a ni toux ni expectoration. Pourtant, à la percussion de la poitrine, le côté gauche présente un peu de matité dans toute l'étendue. A l'auscultation, il y a diminution bien sensible du murmure respiratoire dans toute l'étendue des deux poumons ; mais cette diminution est plus marquée dans le côté gauche.

L'amaigrissement de la malade est considérable, et cet état de maigreur ne tarde pas à devenir encore plus considérable. Elle accuse des douleurs très vives dans les reins, mais seulement du côté gauche ; l'appétit se perd tout à fait, et la malade succombe le 12 février.

A l'*autopsie*, nous trouvons le foie augmenté de volume et présentant des bosselures sur la face antérieure. A certains endroits où existe le tissu cancéreux, on rencontre du tissu de cicatrice à la périphérie du foie. On trouve deux très gros noyaux de cancer squirrheux dont l'un a envahi la vésicule du fiel, qui contient un calcul du volume et de la forme d'une balle de plomb. D'autres noyaux de tissu cancéreux sont disséminés dans différentes parties du foie ; mais ils sont bien moins volumineux. Toutes ces parties cancéreuses sont de couleur jaunâtre et d'une dureté excessive ; aussi, à la coupe, les entend-on crier sous le scalpel, qui a de la peine à les entamer. L'examen au microscope a été fait par M. Cornil, interne des hôpitaux, qui a rencontré dans toutes ces parties,

ainsi que dans les noyaux situés dans le tissu du poumon, les éléments propres au cancer. J'ajouterai que ce tissu cancéreux, après une dissection minutieuse, m'a paru être situé dans les lobules du foie. Ce qu'il y a de remarquable, c'est que, dans les deux poumons, on rencontre disséminés des noyaux en moyenne de la grosseur d'une moitié de haricot, formés par du tissu cancéreux et paraissant également situés dans le tissu propre du poumon. Ces noyaux de cancer sont extrêmement nombreux et irrégulièrement disséminés. Je dois signaler en finissant la présence de fausses membranes dans la plèvre gauche, indices d'une pleurésie antérieure guérie. Tous les organes (l'appareil circulatoire, respiratoire, digestif et nerveux) présentaient une teinte jaunâtre due à l'ictère, qui n'a cessé d'exister depuis son apparition, il y a quatre ans.

FRACTURE COMMINUTIVE DU FRONTAL AVEC ENFONCEMENT DES FRAGMENTS ET IRRADIATIONS NOMBREUSES ET ÉTENDUES. — FRACTURE SIMULTANÉE DES CONDYLES DE L'OCCIPITAL, COMPLÉTEMENT INDÉPENDANTE DE LA PREMIÈRE ET DONT LA PRODUCTION NE SAURAIT S'EXPLIQUER CEPENDANT PAR LES EFFETS DE CONTRE-COUP. — THÉORIE NOUVELLE SUR LE MÉCANISME DE CERTAINES FRACTURES DE LA BASE DU CRANE. — Observation recueillie dans le service de M. MAHER, directeur du service de santé de la marine, chirurgien en chef, par M. le docteur E. BERCHON, chirurgien de première classe, chef de clinique chirurgicale à Rochefort.

Le 3 mai 1859, vers huit heures et demie du matin, le nommé Délias (François), perceur au port, âgé de trente-sept ans, est apporté sans connaissance dans la salle 14.

Cet homme, dont le pied a glissé sur une couche de goudron sec, est tombé d'une hauteur de 5 mèt. 50 centim. du faux-pont dans la cale du transport à hélice en construction, *l'Aube*, en dedans duquel il travaillait. La chute a eu lieu de telle sorte que la direction du corps était d'abord presque

horizontale, la face tournée vers le sol et les bras étendus en avant; mais, après un parcours de 3 mètres, la rencontre d'une pièce de bois (traversin), relevant les membres inférieurs et plaçant ainsi le corps dans une position verticale renversée, a définitivement projeté la partie latérale droite de la tête contre le plan incliné de la muraille intérieure du navire.

Délias est resté étendu sans mouvement, et le chirurgien de garde à la Vieille-Forme, immédiatement appelé, a constaté peu de minutes après l'accident, un enfoncement considérable de la partie du crâne correspondant au point rencontré, une hémorrhagie assez abondante par le nez et la bouche du blessé, ainsi que la perte complète de la connaissance et le ralentissement des mouvements respiratoires qui n'avaient plus lieu que par saccades irrégulières.

Promptement transporté à l'hôpital, cet homme n'a pu reprendre ses sens et est mort à midi vingt-cinq minutes, quatre heures environ après la chute, sans avoir présenté de symptômes particuliers à noter.

L'autopsie, faite vingt heures après le décès, a permis de constater ce qui suit :

Le corps, d'une stature assez élevée, présente un développement musculaire considérable et les caractères extérieurs d'une constitution robuste ; un examen attentif fait reconnaître qu'il n'existe de lésion qu'à la tête, en avant de laquelle il est facile d'apprécier, à travers les téguments, une fracture multiple de l'os frontal; la peau est en cet endroit fortement ecchymosée et contuse, mais il n'y a de solution de continuité des parties molles qu'au niveau de l'apophyse orbitaire externe droite où se remarque une petite plaie en V peu profonde.

Les parties environnantes, ainsi que les paupières, la conjonctive oculaire et la région antérieure et latérale droite de la face sont colorées en noir foncé par des taches ecchymotiques étendues.

Une dépression très manifeste de la boîte crânienne fait de plus supposer la gravité de la fracture dont le siége est mis à nu par une dissection minutieuse, de manière à bien mettre en lumière toutes les lésions pathologiques.

On reconnaît alors une fracture comminutive de presque toute la moitié droite de la portion frontale du coronal, principalement composée de deux esquilles libres et fort larges, dont le bord interne est enfoncé de $0^m,013$ à l'intérieur du crâne.

Ces esquilles, dont l'ensemble représente une sorte de losange, mesurent $0^m,08$ de hauteur sur $0^m,05$ de largeur, comprennent inférieurement toute la partie moyenne des arcades sourcilière et orbitaire, et sont bornées en dedans par une ligne à peu près verticale, parallèlement située à 0,02 de la ligne médiane.

Les sinus frontaux, très développés d'ailleurs, sont largement ouverts. Leur lame externe, dans ses parties frontale et orbitaire, est brisée en quatre fragments principaux, très mobiles, correspondant plus particulièrement à la moitié droite de la bosse nasale et à l'apophyse orbitaire interne. L'écartement de ces fragments est occupé par une certaine quantité de pulpe cérébrale mêlée de caillots sanguins.

Tels sont les désordres visibles à l'extérieur.

L'ouverture de la boîte crânienne est faite à l'aide de deux traits de scie; l'un verticalement et transversalement dirigé d'un côté à l'autre de la tête, à $0^m,025$ en arrière de la suture fronto-pariétale, et le second horizontalement tracé à $0^m,03$ au-dessus de la tubérosité externe de l'occipital dans le but de circonscrire toute l'étendue supposée de la fracture sans cependant empiéter sur elle.

La dure-mère est incisée avec précaution de chaque côté du sinus longitudinal, et la section de la faux cérébrale laisse apercevoir les hémisphères cérébraux dont la substance disparaît en quelque sorte sous la saillie considérable des ramifications veineuses gorgées de sang qui remplissent et masquent presque complétement les anfractuosités du cerveau.

Cette membrane se trouve perforée dans le point qui correspond au bord interne des esquilles que le choc a refoulées à l'intérieur du crâne, ainsi qu'au niveau de la voûte orbitaire; l'extraction du cerveau montre la désorganisation assez profonde des parties correspondantes du lobe antérieur droit dont

la substance est engagée dans les cellules supérieures de l'ethmoïde, dans les sinus frontaux et dans l'orbite.

L'ablation de la dure-mère met enfin à découvert toute l'étendue de la fracture et de ses irradiations principales que l'on peut distinguer en supérieure ou frontale, inférieure ou faciale, transversale ou orbito-temporale gauche et postérieure ou sphénoïdale, elle-même bifurquée.

1° Parmi les irradiations supérieures, il en est une plus importante à laquelle on peut rattacher toutes les autres, c'est celle que nous avons désignée comme limite interne des deux esquilles losangiques du frontal; elle est verticale, presque rectiligne, ne se dévie un peu en dedans qu'au moment où elle rejoint, sans la dépasser, la suture fronto-pariétale, et mesure toute la hauteur du coronal, c'est-à-dire environ $0^m,12$.

Elle n'offre point de division à gauche, mais au contraire plusieurs bifurcations à droite; l'une, peu considérable d'abord, tout à fait en haut du frontal et bornée à la table externe de l'os, puis vers le milieu de la face antérieure du même os deux autres scissures complètes qui entourent les deux esquilles dont il a été parlé.

La branche inférieure de ces bifurcations s'étend jusqu'à la suture sphéno-frontale droite, mais ne la franchit pas; tandis que la branche supérieure atteint la suture fronto-pariétale du même côté, semble d'abord la côtoyer et s'étend pourtant au delà dans l'étendue de $0^m,02$ sur la partie antérieure de l'angle du pariétal qui fait partie de la fosse temporale.

2° Le prolongement facial de la fracture est très remarquable; il suit exactement la direction de la scissure verticale et rectiligne du frontal à travers la paroi interne de l'orbite et le rebord orbitaire inférieur, précisément au niveau du canal et du trou sous-orbitaire, et comprend, dans le sens vertical, toute la hauteur du maxillaire supérieur droit jusqu'au point de séparation des alvéoles des première et deuxième petites molaires.

Une esquille volumineuse peut être complétement séparée de ce dernier os par suite des fractures de l'apophyse ptérygoïde droite à sa partie moyenne, des deux os de la voûte palatine le long du bord interne de l'arcade alvéolaire, et du

maxillaire supérieur lui-même au-dessous de sa tubérosité molaire ; elle porte deux des grosses molaires et la seconde des petites, indépendamment d'une des dents dites de sagesse, qui, chez le sujet de cette observation, étaient encore ensevelies des deux côtés dans les gencives.

3° La troisième des irradiations de la fracture (celle que j'ai appelée transversale ou orbito-temporale gauche) a une double origine : l'une, au niveau de l'articulation fronto-nasale sensiblement élargie, l'autre vers la partie postérieure des gouttières ethmoïdales.

Les deux fissures osseuses qui lui donnent naissance se portent de là vers la voûte orbitaire gauche bifoliée par la prolongation des sinus frontaux dans son épaisseur. Elles comprennent en même temps les lames supérieure et inférieure du sinus, circonscrivent chacune de leur côté deux esquilles arrondies formées aux dépens de ces deux lames, d'où résultent en définitive quatre solutions de continuité, qui toutes convergent précisément vers le point où le sinus cesse par l'accolement des deux feuillets de tissu compacte qui le formaient par leur écartement.

De cette fusion, vers le tiers interne de la voûte orbitaire gauche, part une fracture unique qui traverse de dedans en dehors toute cette voûte, sépare l'os frontal du malaire au niveau de l'articulation de l'apophyse orbitaire externe du premier os avec le second, et va de là s'étendre sur la partie antérieure de la fosse temporale, pour se terminer à la région supérieure et moyenne de la tempe.

Elle intéresse ainsi successivement le frontal, le sphénoïde, l'angle antérieur inférieur du pariétal et une très petite partie du biseau externe ou temporal de la suture écailleuse.

4° La quatrième irradiation, plus importante, se prolonge enfin dans presque toute l'étendue de la base crânienne, suivant une ligne oblique qui, du tiers interne de l'arcade orbitaire supérieure droite, se rendrait à la suture pétro-occipitale gauche.

Elle parcourt d'avant en arrière la partie supérieure de la cavité orbitaire droite, le corps du sphénoïde et le côté gauche

de la lame osseuse qui supporte les apophyses clinoïdes postérieures.

Sa direction est parfaitement rectiligne et ses bords nettement taillés pendant la première partie de son trajet; mais à droite, un peu en arrière des gouttières ethmoïdales, se trouve une véritable branche de bifurcation, qui contribue d'abord à former en ce point une esquille triangulaire aux dépens de la base de l'apophyse d'Ingrassias et de la portion antéro-supérieure du corps du sphénoïde, met par conséquent à nu les cellules ethmoïdales postérieures et une partie des sinus sphénoïdaux, et se dirige ensuite immédiatement en dedans du trou grand rond, le long de la gouttière du sinus caverneux jusqu'à la suture pétro-occipitale droite.

Telles sont les particularités de cette vaste fracture, qui présente, dans la direction oblique antéro-postérieure qui a été indiquée, une étendue de 13 à 14 centimètres pour la base du crâne, soit 25 à 26 centimètres pour sa longueur totale de la partie supérieure du frontal au trou déchiré postérieur.

Les deux rochers sont du reste parfaitement intacts dans toute leur étendue; ils sont seulement écartés d'une manière sensible des os de la ligne médiane de la base du crâne, sans doute par suite de la violence du choc qui semble avoir déterminé la séparation des os de cette région en deux moitiés presque égales, mais non symétriques.

Là ne se bornent pas les désordres osseux. L'os occipital présente en outre deux fractures comminutives, complétement indépendantes de celles qui viennent d'être décrites.

L'une à droite, en arrière du condyle qu'elle circonscrit et aboutissant d'une part à la réunion des deux tiers antérieurs avec le tiers postérieur de la demi-circonférence du trou occipital, et de l'autre à l'extrémité inférieure du sinus latéral, où se remarque une petite esquille.

La seconde à gauche, plus considérable, qui contourne aussi le condyle de ce côté, inégalement brisé en deux fragments dans sa partie articulaire, et comprend trois esquilles volumineuses enfoncées et faisant saillie en dedans de la boîte crânienne.

Les vertèbres du cou, très compactes et de fortes dimensions

(surtout l'atlas et l'axis), n'ont aucune lésion, mais leurs articulations avec l'occipital sont entourées de tissus fortement contus et ecchymosés.

Quant à la masse encéphalique, elle n'a point subi de tassement appréciable, sa consistance est à peu près normale, sa coloration plus prononcée que d'ordinaire, et des traces de désorganisation assez profonde se remarquent dans plusieurs points du lobe cérébral antérieur droit, principalement au-devant de la selle turcique et vers la voûte de l'orbite.

C'est en ce dernier point que la pulpe cérébrale s'est surtout engagée entre les fragments osseux, spécialement sous le rebord interne rectiligne et taillé à pic de la branche postérieure de la fracture; les cellules ethmoïdales, les sinus du sphénoïde et du frontal en renfermaient une quantité assez notable, mêlée à des caillots sanguinolents que l'on retrouvait jusque dans l'irradiation faciale de la fracture.

Déductions pathologiques. — L'observation détaillée qui précède pourrait fournir l'occasion d'une étude complète des fractures du crâne, très fréquentes et très graves dans les ports de guerre en raison des dimensions de plus en plus considérables des constructions navales de notre temps.

Mais le nombre des travaux publiés sur cette matière, et les bornes d'une communication nous conduisent à restreindre les remarques que peuvent suggérer les faits de ce genre aux particularités les plus saillantes du cas qui s'est présenté à nous.

J'appellerai d'abord l'attention sur la résistance considérable des os du crâne de Délias, la mensuration du rebord de ces os donnait en effet $0^m,0065$ pour la fosse supérieure de l'occipital, $0^m,008$ au niveau de l'union des deux pariétaux, de $0^m,006$ à $0^m,007$ pour la partie moyenne de ces os et du frontal, et $0^m,005$ pour la région temporale.

L'occipital et le coronal paraissaient avoir une solidité remarquable; les sutures des os de la voûte avaient peu de dentelures, et les deux lames de tissu compacte qui circonscrivent le diploé offraient une épaisseur plus qu'ordinaire.

Les faits bien constatés qui ont déterminé et accompagné

la chute méritent aussi d'être appréciés, car la direction verticale renversée du corps au moment de la rencontre du front avec la muraille intérieure de l'*Aube*, rapprochée de la nature des lésions et des points qu'elles occupent, peut fournir quelques données intéressantes sur la question encore en litige du mécanisme des fractures crâniennes.

On sait que deux théories principales ont été émises sur cette question :

L'une qui tend à faire admettre dans la science l'existence de fractures dites par contre-coup, c'est-à-dire produites dans une partie du crâne plus ou moins éloignée du point qui a reçu le choc, et cela d'après des considérations physiques ou mécaniques basées sur la comparaison de l'ensemble des os du crâne avec un sphéroïde ou un ovoïde;

L'autre qui applique à l'enveloppe osseuse du cerveau les lois de la résistance des voûtes architecturales, c'est-à-dire la dispersion des ébranlements osseux qui peuvent s'y manifester à la suite d'un choc, sans possibilité de recomposition; d'où, comme conséquence chirurgicale, l'impossibilité radicale des effets de contre-coup.

Remarquons en passant qu'on peut regarder la première théorie comme très ancienne, puisqu'on la trouve énoncée dans les ouvrages d'Hippocrate et de Celse, bien qu'elle ait été surtout développée et soutenue depuis un siècle par Hunauld, Sabourant, Saucerotte, Méhée de la Touche, Béclard, M. Malgaigne, etc., etc. On peut en dire autant d'ailleurs de la seconde, car si les travaux de MM. Aran, Richet, Trélat et de quelques autres chirurgiens de notre époque semblent avoir réuni tous les suffrages en faveur de la négation presque absolue des fractures par contre-coup, on ne peut toutefois oublier que Galien et surtout Paul d'Egine avaient déjà combattu la formation de ces sortes de fractures admises et expliquées avant eux.

Ce dernier auteur se sert même d'une expression très heureuse à leur sujet, tout en combattant leur possibilité, quand il les nomme fractures « *à la façon des réponses d'Écho* », au chapitre xc du livre VI de sa *Chirurgie*. (Édition latine de Gontier d'Andernach. Paris, 1532, liv. VI, p. 57.)

Quoi qu'il en soit, sur la pièce pathologique que nous avons préparée pour le musée anatomique de l'école de médecine navale de Rochefort (où elle figure sous le n° 20), rien n'est plus facile à constater que le mode de production des lésions osseuses dont le centre occupe le frontal, et la propagation des irradiations secondaires.

La fracture directe est bien celle du coronal de l'arcade sourcilière droite et d'une portion de l'arcade orbitaire du même côté, et les irradiations principales qui partent de cette fracture ont des directions nettement dessinées.

Des quatre branches que nous avons décrites, trois suivent une ligne à peu près verticale relativement à l'axe du corps; ce sont les branches supérieure ou frontale, inférieure ou faciale, postérieure ou sphénoïdale (sa bifurcation droite exceptée); la quatrième est, au contraire, sensiblement horizontale : c'est celle qui se porte à travers l'orbite jusqu'à la fosse temporale gauche.

Les trois premières offrent à la vue l'image d'une section artificielle qui aurait eu pour résultat de séparer en deux moitiés presque égales, mais insymétriques, l'une droite, l'autre gauche, la boîte crânienne dans ses parties antérieure et inférieure, ainsi que la face; un trait de scie ne diviserait pas plus nettement les divers os de la base du crâne sur la ligne oblique, plusieurs fois rappelée en raison de sa singularité.

Nous avons donc affaire à une fracture directe comminutive avec enfoncement de la région frontale droite, dont les irradiations antérieures peuvent être comparées aux rayons d'une étoile à trois branches : deux verticales, frontale et faciale; une horizontale ou orbito-temporale gauche.

Mais au delà de ces deux irradiations postérieures de la fracture frontale, et tout à fait en dehors de la sphère d'action ou de transmission directe du choc, se rencontrent les fractures comminutives de l'occipital qu'il nous paraît impossible de rattacher aux autres lésions de la base du crâne, et qui doivent nous occuper d'une manière toute particulière.

C'est à leur sujet que M. Maher a cru devoir insister sur une opinion que plusieurs autres faits analogues l'ont conduit

à adopter, et que nous ne croyons pas avoir été émise jusqu'ici à propos du mécanisme des fractures du crâne.

La plupart des auteurs qui se sont occupés de la question semblent, en effet, avoir recherché, étudié et analysé de préférence les conditions de forme, de résistance, de connexions et d'étendue des os qui constituent la cavité crânienne, sans tenir un compte suffisant des conséquences pathologiques qui doivent résulter naturellement et nécessairement des rapports que les os du crâne ont avec ceux de la face, et surtout avec ceux de la colonne vertébrale.

Il faut pourtant prendre ces connexions en grande considération, puisqu'il existe des exemples de fractures crâniennes directement produites à la suite de chutes sur certains points de la face, spécialement sur le menton ou sur les pieds, le corps conservant sa direction verticale normale.

Or, pour ne parler ici que des désordres recueillis dans l'observation précédente, il y a lieu de penser que la double fracture occipitale notée plus haut doit être considérée, non comme une fracture *par contre-coup*, ce que son isolement complet des autres fractures et sa position porteraient peut-être à supposer à priori, mais bien comme une fracture *directe*, produite par le choc des vertèbres cervicales chargées de tout le poids du corps et agissant à la façon d'un bélier sur la base crânienne au moment de la rencontre du front avec la muraille de l'*Aube*.

Remarquons, en effet, que la fracture occipitale gauche, directement opposée au point rencontré, est beaucoup plus complète que celle que l'on observe à droite ; que le condyle du même côté est brisé en deux fragments dans sa partie articulaire ; et qu'enfin les trois esquilles déterminées en ce point (si résistant d'ailleurs) sont notablement enfoncées dans l'intérieur de la cavité crânienne.

Il y a là fracture par pénétration, analogue à celle du frontal, fracture considérable, comminutive, accompagnée de contusion et d'ecchymoses très étendues, en un point où la force du choc sur le frontal, complétement épuisée, aurait pu tout au plus produire une fêlure osseuse, et je n'ai pas besoin de rappeler, d'un côté, le volume tout exceptionnel des ver-

tèbres atlas et axis du sujet; de l'autre, la direction du corps du blessé, dont la stature était élevée et le poids considérable.

L'élargissement apparent des sutures pétro-occipitales, résultat de l'écartement des deux rochers de l'apophyse basilaire, montre aussi que les parois crâniennes ont cédé à une sorte d'écrasement d'avant en arrière produit par des forces inégales : l'une, plus puissante en avant, ayant entraîné un véritable fracas osseux étendu au frontal, à l'ethmoïde, au sphénoïde et au maxillaire supérieur droit; l'autre, moins intense, mais tout aussi caractéristique, au niveau des articulations cervico-occipitales, et ayant borné son action traumatique aux surfaces en contact.

L'isolement de la fracture occipitale est tellement évident sur la pièce pathologique qu'on ne peut avoir un seul instant la pensée de la regarder, soit comme une fracture par contre-coup, soit comme une irradiation de la fracture principale.

L'enfoncement des esquilles condyliennes faisant 1 centimètre de saillie à l'intérieur du crâne, la gravité de ces lésions à une distance considérable de la partie de la tête qui a rencontré le plan résistant, leur siége sur un point de l'occipital, qui offre une épaisseur et une densité remarquables, la direction même des fractures des condyles, tout opposée à celle des branches postérieures de la fracture frontale si régulièrement rectilignes, toutes ces circonstances ne permettent pas le moindre doute à cet égard.

Aussi nous arrêterons-nous à cette conclusion : les fractures de l'occipital et celles du frontal, complétement indépendantes l'une de l'autre, sont également des fractures directes.

L'opinion que nous exposons nous semble donc justifiée; elle est de nature à expliquer comment quelques auteurs ont pu admettre l'existence de fractures par contre-coup, alors qu'ils n'avaient sous les yeux que le résultat d'une action directe. Ne pourrait-elle pas servir, dans certains cas, de moyen terme entre les deux théories, peut-être trop exclusives, dont nous avons parlé?

Dans l'histoire du fait qui nous occupe, il est encore quelques détails qui, bien qu'offrant moins de portée sans doute, ne peuvent pas cependant être entièrement négligés.

Remarquons tout d'abord l'absence complète de lésion des deux rochers, lésion si souvent rencontrée dans les fractures du crâne, que plusieurs auteurs l'ont regardée comme inévitable dans des fracas osseux même beaucoup moins considérables que celui dont il s'agit.

Nous consignons cette particularité avec d'autant plus d'empressement que le sphénoïde présentait de nombreuses lignes de fractures, et que quelques chirurgiens ont précisément voulu établir en faveur de ce dernier os, en opposition avec l'apophyse pétrée du temporal, une fréquence relative de participation aux fractures des autres points du crâne.

L'absence de tout écoulement séreux ou sanguinolent par les oreilles, soit au moment de la chute, soit pendant les quatre heures qui se sont écoulées avant la mort du blessé, doit être rapprochée de ce fait.

La propagation de la fracture à toute l'étendue de la mâchoire supérieure et la direction parfaitement identique de cette irradiation avec celle qui a été indiquée pour le frontal et pour la base du crâne, doivent aussi attirer l'attention, parce qu'elles constitueraient un fait assez rare d'après M. Aran.

Ce chirurgien, dont l'autorité est d'un grand poids, de nos jours, en pareille matière, dit, en effet, à propos des fractures de la face souvent obtenues par lui dans des expériences sur des têtes sèches, que le phénomène n'arrive presque jamais à l'état normal.

Le trajet de cette irradiation mérite aussi d'être rappelé, car il correspond précisément aux points les plus faibles de cette partie du squelette, c'est-à-dire à la face ethmoïdale de l'orbite, à la gouttière sous-orbitaire, au tissu du même nom, et à la fosse intermédiaire aux colonnes résistantes de l'apophyse montante du maxillaire supérieur et de la tubérosité malaire de cet os. Cette dernière a été contournée, mais non entamée par une fissure secondaire.

Une dernière réflexion vient enfin naturellement à l'esprit en présence des lésions multiples qui font de la fracture que nous étudions un des exemples les plus remarquables du genre : c'est celle de la persistance de la vie pendant un temps relativement long, quand on tient compte des désordres osseux et

de la désorganisation d'une partie du lobe cérébral antérieur droit.

Nous avons peut-être une raison de ce fait dans la direction des irradiations de la fracture, qui montre que presque tous les orifices consacrés aux principaux nerfs de la tête étaient intacts, ainsi que les nerfs eux-mêmes dans ces mêmes points.

La destruction d'une partie du lobe cérébral ne pourrait, du reste, être invoquée pour expliquer la mort, car on sait que des portions notables des hémisphères ont pu être enlevées sans conséquences fatales : aussi est-ce beaucoup plutôt à la commotion cérébrale nécessairement déterminée par la violence du choc, et à la compression que les fragments osseux du frontal et de l'occipital pouvaient et devaient exercer sur le cerveau, et *surtout sur le bulbe rachidien*, que doit être attribuée la mort de Délias.

L'intermittence et l'irrégularité des mouvements respiratoires et de la circulation semblent venir à l'appui de cette déduction physiologique.

Il est à regretter, toutefois, que la perte absolue de connaissance du blessé n'ait pas permis la recherche des phénomènes intellectuels ou sensoriels pendant les quatre heures qui ont précédé le décès; la constatation de ces symptômes aurait pu fournir des données précieuses pour le diagnostic, pendant la vie, des désordres osseux et cérébraux. Malgré cette lacune, l'observation que nous avons recueillie et analysée nous a paru au moins susceptible d'élucider certains points encore obscurs de la théorie des fractures du crâne.

L'intérêt particulier du fait que nous publions nous semble, en effet, reposer non-seulement sur la nature des lésions qui ont été trouvées après la mort, mais encore sur la facilité avec laquelle on a pu rapprocher les faits pathologiques des circonstances qui, ayant produit ou accompagné la chute, ont permis d'expliquer leur apparente singularité.

Rapport de M. TRÉLAT *sur le travail de* M. BERCHON.

Si ce n'était une vérité banale, ce serait ici le lieu de répéter que, dans les sciences que nous cultivons, il y a toujours matière à observations nouvelles. Le champ le mieux moissonné garde encore quelques épis pour les glaneurs laborieux.

On a étudié jusqu'à satiété cette question des fractures du crâne et de leur mode de production, et s'il existe encore des divergences d'opinion sur cet important sujet, ce n'est certes pas faute de matériaux. Malgré cette abondance, tout n'a pas encore été dit; le travail de M. Berchon, dont j'ai à vous entretenir, nous en donne la preuve.

Un matin, on amène à l'hôpital de Rochefort un homme complétement privé de connaissance et ne respirant plus que par saccades irrégulières; la mort terminait au bout de quatre heures cette agonie.

Ce malheureux ouvrier, travaillant à la construction d'un navire, était tombé d'une hauteur de 5 mètres du faux-pont à fond de cale; la chute, dont les détails sont soigneusement indiqués par M. Berchon, avait eu lieu de telle sorte que le corps, au moment où la tête vint frapper la paroi du navire, offrait une direction tout à fait verticale.

L'autopsie montra du côté du cerveau des désordres étendus qui expliquent parfaitement la mort : congestion veineuse générale et intense, contusion profonde du lobe antérieur droit et de la base du cerveau, issue en plusieurs points de matière cérébrale, enfin compression, surtout au niveau du bulbe, par des fragments osseux et par des caillots. Vous voyez, messieurs, que c'est une collection complète de toutes les lésions cérébrales qu'on observe à la suite des chutes sur la tête.

Sur la boîte crânienne, on put étudier des fractures très étendues dont je me bornerai à vous donner une idée sommaire. On voyait à la région frontale droite un large enfoncement de plusieurs grandes esquilles; de cet enfoncement partaient deux grands traits de fracture, dont l'un, horizontal, se perdait à droite dans la tempe, à gauche dans l'orbite; l'autre,

vertical, allait en haut jusqu'à la suture fronto-pariétale, en bas jusqu'au bord alvéolaire du maxillaire supérieur. A l'intérieur du crâne, la fracture, outre quelques irradiations de moindre importance que vous trouverez dans l'observation, la fracture, dis-je, se portait obliquement vers le trou optique droit, de là vers le trou déchiré antérieur gauche, pour se perdre dans la suture pétro-basilaire du même côté, qui est largement écartée. En outre, le pourtour du trou occipital est brisé en plusieurs points : à droite, une fracture s'étend du bord du trou occipital jusqu'à l'extrémité antérieure du sinus latéral; à gauche, toute la partie comprise entre le trou occipital et la suture pétro-basilaire est divisée en trois esquilles volumineuses enfoncées vers l'intérieur du crâne.

M. Berchon insiste à plusieurs reprises et dans son observation, et dans les réflexions qui lui font suite, sur l'indépendance, l'isolement de ces fractures occipitales, qui sont si évidents, dit-il, qu'on pourrait les attribuer à une fracture par contre-coup.

J'entends déjà les partisans de cette théorie approuver à la fois et le fait et l'explication, mais il y a deux petites difficultés : le fait n'est pas absolument exact, et l'explication n'est qu'une hypothèse si bien réfutée par M. Berchon que votre rapporteur n'aura nullement à se mettre en frais pour vous convaincre. J'ai dit que le fait n'est pas absolument exact, et quoique cela n'ait, pour le cas présent, aucune importance, je tiens à établir ma controverse. Il suffit de jeter les yeux sur les dessins envoyés par M. Berchon (1) avec son travail pour voir que la disjonction de la suture pétro-basilaire gauche se continue directement avec les divers traits de fracture du condyle de ce côté. A droite, la même observation peut être faite, puisque la fracture va tomber dans le golfe de la veine jugulaire qui termine en arrière la suture occipito-pétreuse. Non-seulement les dessins, mais la description de M. Berchon, viennent à l'appui de ce que je veux établir; et si l'auteur de l'observation insiste si souvent sur cet isolement des fractures occipitales, il est aisé de s'apercevoir qu'il entend par là

(1) Voyez fig. 1 et 2 de la planche.

bien plutôt une différence de cause, un isolement de choc, si vous voulez, qu'une séparation, une discontinuité de lésion.

Sur ce terrain je suis complétement d'accord avec M. Berchon, et c'est ici le moment de vous faire connaître l'explication qu'il donne de ce grand désordre, explication qui est vraiment le point nouveau et intéressant du travail que j'examine.

M. Berchon, d'accord avec son chef de service M. Maher, pense que le crâne a été pris entre deux forces, l'une s'appliquant au front, point extérieur du choc, l'autre sur la portion condylienne de l'occipital par l'intermédiaire de la colonne vertébrale. C'est le poids du corps tout entier, animé de toute la vitesse de la chute, qui vient presser, sur un point restreint qu'il enfonce, l'anneau occipital. Les raisons qui militent en faveur de cette opinion sont exposées par M. Berchon avec une abondance et un ordre qui ne peuvent laisser aucun doute dans l'esprit.

Il appelle surtout l'attention sur la direction toute spéciale des fractures occipitales, sur l'intensité du déplacement, intensité qui semble dénoter l'intervention d'une force nouvelle surajoutée au premier effet de la chute, enfin sur les contusions et les ecchymoses qu'on remarque dans les articulations occipito-vertébrales.

Ainsi, messieurs, si, comme je le pense, les idées émises par M. Berchon sont vraies, il nous faudra inscrire, pour l'avenir, cette nouvelle variété de mode de production des fractures du crâne. Remarquons bien que la variété porte, non sur la fracture, mais uniquement sur son mécanisme. Le crâne est écrasé entre deux forces opposées, l'une représentée par le choc sur le plan résistant, l'autre par le poids du corps venant presser sur les condyles occipitaux par l'intermédiaire de la colonne cervicale.

Cette idée est vraiment bien simple, et l'on peut éprouver quelque surprise d'entendre dire qu'elle est nouvelle, et que jusqu'ici personne n'y a songé. On a signalé, décrit, et nous connaissons tous, des fractures du crâne par l'intermédiaire de la colonne vertébrale, à la suite de chutes sur les pieds, les genoux, les ischions; mais jamais, que je sache, on n'avait

appelé l'attention sur la coïncidence de ce dernier mode de fracture avec le mode le plus habituel, je veux dire le choc direct.

En effet, la possibilité de cette coïncidence n'est pas aussi commune qu'on serait tenté de le croire au premier abord. Très souvent, le plus souvent le corps tombe d'une façon irrégulière, les membres touchant le sol presque aussitôt que la tête, ce qu'atteste la très fréquente coexistence des fractures des membres avec celle du crâne. Dans ces cas, on comprend bien que la colonne vertébrale ne saurait agir comme un levier rigide. Il faut pour que cela soit que le corps affecte une direction verticale ou à peu de chose près, ce qui n'a guère lieu que dans les chutes d'un lieu très élevé, ou bien quand une circonstance particulière, comme c'est ici le cas, a ramené brusquement le corps à cette même direction.

Du reste, si rares que soient les observations, il faut bien reconnaître que personne n'avait entrevu la théorie de M. Berchon. En 1855 (*Bulletins de la Société anatomique*, 1855, p. 194), j'ai communiqué à la Société un fait qui offre avec celui-ci la plus grande analogie (1). Un homme se précipite d'un second étage, et meurt sur le coup. On trouve une vaste fracture esquilleuse du frontal donnant naissance en arrière à une fracture antéro-postérieure, qui, arrivée au niveau de l'apophyse basilaire, se bifurque en se confondant avec les sutures occipito-pétrées pour se rejoindre en arrière du trou occipital. Le résultat de ce trajet était d'isoler complétement sous forme d'anneau irrégulier tout le pourtour du trou occipital. La séparation était si complète que toute la partie antérieure du crâne offrait une mobilité anormale étendue, accompagnée d'une grosse crépitation sur l'anneau occipital.

Aujourd'hui, après avoir lu le travail de M. Berchon, je n'hésite pas à rapprocher mon observation de la sienne, à considérer ces deux fractures comme produites par le même mécanisme. Et cependant ni moi ni aucun des membres de la Société anatomique n'avions eu le plus léger soupçon des idées que je vous ai signalées.

(1) Voyez fig. 3 et 4 de la planche.

C'est une bonne fortune pour moi, messieurs, d'avoir eu à vous faire connaître un travail plein de méthode, écrit avec un jugement droit, et offrant de plus ce rare avantage de renfermer une idée originale et vraie.

Ont été nommés membres adjoints :

MM. Mousteu,
Fischer,
Legrand,
Chedvergne,

Membre correspondant :

M. Berchon, chirurgien de marine de Rochefort.

XXXVIIe ANNÉE. — MARS 1862.

SOMMAIRE :

EXTRAITS DES PROCÈS-VERBAUX : 1. Lésions de la rétine dans l'albuminurie. — 2. Anomalie : rein unique; kyste acéphalocyste du bord tranchant du foie. — 3. Hypertrophie du cœur, rétrécissement auriculo-ventriculaire gauche et insuffisance auriculo-ventriculaire droite. — 4. Quelques lésions du squelette. — 5. Hydatide et débris membraneux d'une poche hydatifère trouvés dans les urines d'un jeune homme de dix-sept ans. — 6. Fausse membrane expulsée trois mois après l'opération de la trachéotomie. — 7. Placenta présentant des noyaux apoplectiques à diverses périodes. — 8. Rétrécissement squirrheux de la partie supérieure de l'œsophage compliqué d'abcès péri-œsophagien. — Dure-mère tapissée par une pseudo-membrane organisée. — 10. Pièces anatomiques diverses : affection cardiaque, ramollissement de la corne postérieure de l'hémisphère gauche, infarctus nombreux de la rate et des reins. — 11. Ecchymoses des vaisseaux superficiels du cœur. — 12. Enchondrome volumineux du doigt auriculaire de la main gauche.

OBSERVATIONS. — Hypertrophie du cœur; — dilatation partielle de la pointe; — rétrécissement auriculo-ventriculaire gauche; — pneumonie terminale, par M. le docteur POTAIN, médecin de l'hospice des Ménages.

Tubercules multiples du cervelet, — par M. CAZIN, interne des hôpitaux.

Cancer externe de l'œil s'insérant sur la sclérotique et envahissant la paupière inférieure; — extirpation; — érysipèle; — sortie en voie de guérison, — par M. Ed. LALLEMENT, interne des hôpitaux.

Encéphaloïde du testicule; — castration; — pourriture d'hôpital; — guérison, — par M. Ed. LALLEMENT, interne des hôpitaux.

Hernie inguinale droite enflammée; — état général cholériforme simulant l'étranglement; — opération; — mort, — par M. LABORDE, interne des hôpitaux.

Note sur une petite tumeur cancéreuse située à la région antérieure et

médiane de l'avant-bras ; — extirpation, — par M. LABORDE, interne des hôpitaux.

Affection organique du cœur observée chez une jeune fille de quatorze ans ; — mort ; — autopsie, — par M. CHARPENTIER, interne des hôpitaux.

Extrait du rapport de M. Bricheteau.

PRÉSIDENCE DE M. GENOUVILLE,

VICE-PRÉSIDENT.

1. A. M. *J. Meunier* montre à la Société la *rétine* d'une malade qui a succombé à une albuminurie, et communique les détails suivants :

Morel, âgée de vingt-six ans, cuisinière, entrée à l'hôpital Beaujon (service de M. le docteur Lallier), le 19 février 1862.

Cette jeune femme, éminemment scrofuleuse, mal réglée depuis six mois, se présente à nous avec tous les signes d'une maladie de Bright. Depuis le mois d'août de l'année dernière, les jambes ont commencé à enfler, l'appétit a considérablement diminué, les digestions sont devenues mauvaises. En même temps la malade s'est plainte de palpitations, d'étouffements.

La vue a baissé insensiblement depuis trois mois; aujourd'hui, jour de son entrée, la malade ne voit presque plus et ne peut même pas distinguer les objets usuels; elle éprouve de violents maux de tête.

Etat actuel. — Pouls petit, mais plein, sans impulsion. Matité du cœur normale, pas de souffle.

Les jambes et les pieds sont œdématiés, et conservent l'empreinte du doigt. La face est tuméfiée et blafarde. En examinant les yeux, on constate que les pupilles ne se contractent plus sous l'influence de la lumière.

Le 3 mai, la malade est prise d'étouffements qui vont en

augmentant; les battements du cœur sont précipités et assez nets, le pouls est à 120. La mort survient sans que nous ayons pu examiner les yeux à l'aide de l'ophthalmoscope.

A l'*autopsie*, les reins présentent le troisième degré de la maladie de Bright (Rayer). Caillot de formation nouvelle dans le cœur gauche, se prolongeant dans l'aorte. Œdème du cerveau; œdème du poumon; sérosité dans les plèvres.

Du côté de l'appareil oculaire on constate que c'est la rétine qui est malade. La papille du nerf optique est saine; mais autour d'elle existent à des distances variables de petites ecchymoses dues à des épanchements sanguins (hémorrhagie capillaire). Ces ecchymoses, assez nombreuses, sont d'un volume peu considérable et se présentent, soit sous la forme d'un point, soit sous celle d'une virgule. On peut voir qu'il y a un peu d'œdème de la rétine, surtout dans la partie la plus rapprochée de la papille.

Outre ces points ecchymotiques, il existe encore un grand nombre de taches, les unes complétement blanches, les autres d'un blanc jaunâtre. Ces parties altérées ne sont autres que des exsudats et des taches graisseuses qui constituent les altérations d'un degré avancé de l'albuminurie.

La choroïde nous paraît également malade; nous en jugeons à la facilité avec laquelle elle se laisse déchirer.

D'après cette observation d'amaurose albuminurique, nous croyons pouvoir nous ranger à l'avis des ophthalmologistes modernes, qui pensent que, dans l'amblyopie albuminurique, ce sont les membranes internes de l'œil qui sont malades, et non le corps vitré et le cristallin, comme on l'a prétendu. De plus, pour nous encore, c'est la rétine qui est primitivement malade; la choroïde ne le deviendrait que consécutivement.

M. B. M. *Meunier* présente :

1° Un *rein unique* trouvé sur un sujet qui a succombé à une cirrhose avancée. Ce rein, d'une longueur considérable, était

transversalement situé au-devant de la colonne vertébrale. Sa surface est sillonnée de nombreuses scissures, remarquables surtout vers ses bords. De ce rein unique partent les deux uretères.

2° Un *kyste acéphalocyste du bord tranchant du foie* provenant d'un sujet mort hémiplégique. Ce kyste, assez volumineux, présente un grand nombre de vésicules remplies d'échinocoques de différents volumes.

---

3. M. *Cazin* soumet à la Société un très bel exemple de *rétrécissement auriculo-ventriculaire gauche* et d'*insuffisance auriculo-ventriculaire droite* coïncidant avec une énorme hypertrophie.

Chevalier, ancien marin, âgé de trente et un ans.

Rhumatisme articulaire aigu, avec endocardite il y a sept ans. Récidive il y a quatre ans.

Depuis ce temps, oppression, palpitations, œdème des extrémités inférieures.

Entre le 19 décembre 1861, au n° 16 de la salle Saint-Ferdinand.

État à l'entrée :

Cœur : voussure marquée ; matité étendue ; bruit de piaulement au premier temps, de souffle au deuxième, maximum à la pointe, sans aucune continuation le long des gros vaisseaux. Pouls à 90, petit.

Congestion sanguine permanente des lèvres, des joues, des oreilles, etc. Œdème considérable des extrémités.

Le 25 janvier 1862, attaque d'asphyxie cardiaque.

Le 9 mars, seconde attaque avec congestion pulmonaire et épanchement dans le péricarde.

Mort le 14 mars 1862.

Autopsie. — Congestion considérable des poumons. Emphysème, foie également congestionné.

Il s'écoule, en ouvrant le péricarde, un demi-litre environ de sérosité citrine. Cette membrane est un peu épaissie ; on y

observe des plaques inflammatoires en petit nombre, mais anciennes; quelques plaques laiteuses sur le cœur.

Celui-ci, distendu par des caillots, est très volumineux; les oreillettes, comme les ventricules, sont considérablement dilatés. La circonférence à la base mesure 28 centimètres; la hauteur du cœur est de 18 centimètres.

Cœur gauche : orifice aortique sain; ventricule très dilaté, avec amincissement des parois.

L'orifice auriculo-ventriculaire est le siége d'un rétrécissement avec insuffisance, et présente une disposition remarquable : les deux valvules qui le constituent normalement sont accolées par leurs bords, de sorte que cette réunion forme un entonnoir complet. A son sommet, dirigé vers le ventricule, existe l'orifice de communication entre les deux cavités auriculaire et ventriculaire : il est circulaire, d'un diamètre de 6 à 7 millimètres, à bords mousses, durs et fibreux; dans son épaisseur existent des concrétions volumineuses; des fibres tendineuses s'y insèrent, sont très courtes et se rendent à des colonnes charnues très développées. Toute la valvule est épaissie; en examinant par l'oreillette, on remarque la même disposition, mais en sens inverse.

Cœur droit : le ventricule est considérablement dilaté, les colonnes charnues très volumineuses.

L'orifice auriculo-ventriculaire est le siége d'une insuffisance très marquée; les valvules laissent entre leurs bords un orifice qui mesure 3 à 4 centimètres environ. Elles ne présentent pas une altération avancée de leur tissu, mais paraissent avoir diminué d'étendue.

---

4. M. *Broca*. Occupé depuis quelque temps à remuer les ossuaires, j'ai trouvé quelques lésions du squelette que je désire montrer à la Société.

Voici d'abord un pariétal couvert de végétations osseuses en forme de madrépores. Autrefois j'avais pensé et soutenu l'opinion un peu exclusive qu'une telle disposition ne pouvait être la conséquence que d'une tumeur fibreuse du périoste. Au-

jourd'hui je pense que cancer et fibrome du périoste peuvent produire le même résultat. Cette lésion est caractérisée par l'insertion perpendiculaire de nombreuses aiguilles osseuses sur la surface du pariétal.

M. *Dolbeau*. Cette disposition se rencontre parfois dans des enchondromes. Je l'ai constatée sur un enchondrome opéré par M. Nélaton.

M. *Broca*. Je présente en second lieu ce sacrum sur les faces antérieure et postérieure duquel proéminent deux exostoses. L'une, la postérieure, plus volumineuse, grosse comme un œuf de poule, est pédiculée. Or, sous cette forme, j'ai toujours rencontré des îlots de cartilage au centre des exostoses, et je ne doute pas qu'un trait de scie ne permette de constater l'existence de cavités consécutives à la destruction de la substance cartilagineuse.

M. *Houel*. Les exemples d'exostoses sur le sacrum sont rares; cette pièce est donc très intéressante à ce point de vue.

M. *Broca*. J'en ai vu certainement un autre cas il y a sept ou huit ans.

M. *Dolbeau*. Il en existe également des exemples dans l'atlas de M. Moreau. Je signalerai particulièrement celui dans lequel l'exostose reposait sur l'articulation sacro-iliaque gauche. Mais un point sur lequel je désire avoir l'avis de M. Broca, c'est le suivant : Une exostose ainsi constituée peut-elle être le résultat de l'ossification d'un enchondrome primitif? Pour moi, je crois qu'on peut bien trouver et qu'on trouve fréquemment des noyaux osseux au sein des enchondromes; mais je ne connais pas d'exemple d'une ossification aussi complète et aussi régulière d'une tumeur qui primitivement aurait été exclusivement cartilagineuse.

M. *Broca*. Je n'ai pas d'idée bien arrêtée à ce sujet. J'aurais cependant de la tendance à partager l'opinion de M. Dolbeau.

En troisième lieu, je présente une série de pièces qui s'éclairent un peu les unes les autres et qui nous révèlent une

singulière lésion de l'intérieur du crâne. Cette énorme tumeur, que m'a remise il y a quelque temps M. Blain des Cormiers, offre à peu près le volume des deux poings; elle a l'aspect aréolaire de l'éponge, mais elle est d'une consistance

Demi grandeur naturelle.

pierreuse. Elle a été trouvée dans l'intérieur d'un crâne volumineux enseveli sous les dalles d'une église. J'ai rencontré depuis ces trois autres tumeurs qui jettent quelque jour sur le siége probable de ces productions.

M. Goubaud, vétérinaire distingué d'Alfort, a publié un savant mémoire sur les pétrifications de l'encéphale. L'opinion de ce vétérinaire paraît être que ces tumeurs dites pétrifications ne sont autres que des végétations insérées d'abord sur la base du crâne et dont le pédicule se détruit par la suite. Je ne partage pas cette opinion. Je regarde ces tumeurs poreuses, sans structure organique, d'après mes premiers essais, comme s'é-

tant développées au sein même de l'encéphale, et j'appuie ma manière de voir sur l'existence de cette substance grise, terreuse, que j'ai rencontrée au centre de cette pièce. Cette substance a tout à fait les caractères de celle en laquelle se convertit habituellement le cerveau déposé en terrain sec. Comparez, en effet, ces échantillons de résidu encéphalique avec le contenu de cette tumeur, et vous verrez que déjà, à la vue, ils sont identiques; il faut donc que cette concrétion pierreuse ait circonscrit une certaine partie de la substance cérébrale.

Les auteurs anciens avaient comparé ces tumeurs à des pétrifications *post mortem*. Mais la plus volumineuse des tumeurs que je présente a été recueillie dans une église, dans un cercueil parfaitement intact; on ne peut donc pas lui assigner une semblable origine. Quant à son volume étrange, je ne l'explique qu'en la faisant remonter à la naissance et coïncider avec une hydrocéphalie. Du reste, le crâne qui la renfermait était lui-même très volumineux.

M. *Marcé*. Il est vraiment étonnant qu'un homme ait pu vivre avec une tumeur aussi volumineuse dans le crâne. Je crois qu'une analyse chimique pourrait jeter quelque jour sur la nature et l'origine d'une semblable concrétion.

M. *Houël*. Je regrette que nous n'ayons pas l'opinion des vétérinaires sur la nature de ces lésions. Cela est d'autant plus important que depuis Bonnet on n'a guère parlé de pétrifications du cerveau, et cependant combien d'autopsies ont été faites depuis cette époque!

M. *Simon*. Je ne crois pas les concrétions pierreuses de l'intérieur du crâne aussi rares que le pense M. Houël. Pour ma part, j'en ai trouvé plusieurs toutes logées dans les méninges. Je me rappelle en avoir porté une à examiner à M. Robin : elle était du volume de la plus petite de celle que nous présente M. Broca, c'est-à-dire à peu près grosse comme une châtaigne, mais plus longue et aussi moins épaisse. M. Robin n'y a rencontré aucune structure osseuse, et m'a dit qu'elle était formée de phosphates calcaires. Je l'avais trouvée dans la

faux du cerveau. M. Broca nous en présentait dernièrement une autre recueillie par M. Bonnet sur un épileptique, et, suivant lui, la toile choroïdienne en avait été le point de départ. Enfin j'en possède encore une, petite, du volume d'une noisette. Elle offre, comme toutes celles que j'ai vues, des cavités à son intérieur, et ces cavités sont remplies par une substance terreuse pulvérulente. Je me demande si cette poudre d'apparence calcaire n'a pas beaucoup d'analogie avec la substance en laquelle se convertit le cerveau et ne pourrait pas être prise pour elle à première vue. D'autre part, les tumeurs présentées par M. Broca sont très poreuses. Ne pourrait-il pas se faire que la substance cérébrale, résistant plus à la destruction que les parties organiques, qui sur le vivant comblaient ces anfractuosités, ne pourrait-il pas se faire, dis-je, que la substance cérébrale liquéfiée ait filtré dans les porosités pour venir ainsi occuper le centre de ces tumeurs? Le siége de ce résidu encéphalique n'impliquerait pas forcément, d'après cette manière de voir, l'existence de ces tumeurs dans la substance cérébrale.

MM. *Broca* et *Dolbeau*, à la demande de M. Trélat, examinent, séance tenante, au microscope une parcelle de la substance de ces tumeurs et y reconnaissent des corpuscules osseux très manifestes.

---

5. M. *Caudmont* présente les *urines* d'un jeune homme âgé de dix-sept ans, au milieu desquelles on voit nager une hydatide et plusieurs membranes transparentes qui paraissent avoir tapissé une large poche hydatifère.

Le jeune homme qui a rendu ces urines avait été depuis longtemps regardé comme poitrinaire et mis à l'usage de l'huile de foie de morue. Ce traitement lui ayant peu réussi, un autre médecin conseilla l'hydrothérapie qui améliora considérablement sa santé ; il y a de cela quatre ans. Depuis cette époque, le malade est pris de temps en temps de gêne, de douleurs vagues dans les lombes, d'inappétence, de fièvre; ses

urines se troublent, deviennent épaisses. Cet état dure quelques jours; puis, le calme reparaissant, les urines reprennent aussitôt leur limpidité habituelle.

Depuis la semaine dernière, le cortége habituel de ces symptômes reparaît avec plus d'intensité. Envies fréquentes d'uriner; légère douleur à la miction. Il y a deux jours il rendit cette hydatide et ces débris de membranes. C'est alors qu'il vint me voir pour la première fois. Je constatai de l'empâtement dans la région lombaire gauche, avec une matité plus étendue que de coutume; mais je ne pus sentir aucune tumeur à contours nets et limités. Je n'en crois pas moins que cette hydatide et ces débris de la poche hydatifère ne viennent du rein gauche.

M. *Péan*. D'après les symptômes que M. Caudmont vient de nous énumérer, je crois plutôt que l'hydatide vient de la vessie ou d'un point voisin. Je regrette que M. le présentateur n'ait pas exploré le bassin par le toucher rectal, qui lui aurait probablement fait reconnaître une tumeur existant dans le voisinage.

---

6. M. *Guyot*. J'ai l'honneur de mettre sous les yeux de la Société un *fragment de fausse membrane* rendue par une petite fille de trois mois après l'opération de la trachéotomie.

Le 3 janvier, cette jeune fille tomba malade. Le 5, MM. Barthez et Monod jugèrent à propos de l'opérer. Une seule fois elle avait expulsé une fausse membrane, c'était avant l'opération; depuis elle n'en a rendu d'autre que celle dont je présente un fragment. Ce n'est que le 23 mars que, voulant habituer l'enfant à se passer de canule, on remplaça celle qu'elle portait habituellement par une autre ouverte à sa partie supérieure. L'application de cette seconde canule détermina de la dyspnée et une anxiété telle que le lendemain on dut l'enlever pour la remplacer par la première. Dans la soirée, à la suite d'un accès de toux, l'enfant rendit une fausse membrane, que M. Luys a examinée au microscope et

dont il a parfaitement reconnu les caractères. Le lendemain encore, mardi, de nouveaux débris de pseudo-membranes ayant été expulsés, on se décida, la respiration s'effectuant convenablement, à supprimer la canule. Depuis ce moment, la respiration s'effectue avec assez de facilité; mais elle est accompagnée d'un bruit de flottement de drapeau très manifeste.

J'ai tenu à soumettre ce cas à mes collègues, parce que je le crois rare. MM. Archambaud et Millard, si experts en fait de croup, m'ont dit en connaître peu d'analogues, dans lesquels des fausses membranes auraient été expulsées près de trois mois après l'opération. S'il m'est permis une hypothèse, voici comment j'explique ce fait : Cette pseudo-membrane n'a été expulsée aussi longtemps après, que parce qu'elle a été emprisonnée entre la canule et la trachée; et peut-être l'application de la nouvelle canule ouverte dans toute sa longueur en avant et en arrière a-t-elle contribué à la détacher et à favoriser son expulsion.

M. *Dolbeau*. Ce fait intéressant que nous rapporte M. Guyot me remet en mémoire un fait à peu près analogue qui m'a touché de près. J'ai donné des soins, avec mon ami M. Millard, à une jeune dame, laquelle, un mois après une attaque d'angine et de coryza diphthéritiques, rendit, en apparence de pleine santé, un débris de fausse membrane qui venait de je ne sais où. Je crois donc que les fausses membranes, une fois développées, peuvent rester très longtemps logées dans un endroit et ne s'altérer nullement si elles ne sont pas expulsées.

M. *Guyot*. J'ajouterai, pour compléter l'histoire abrégée de ma petite malade, qu'elle a été affectée de tous les accidents possibles : phlegmons diffus du pourtour de la plaie, diphthérite de sa surface, entéro-colite avec selles sanguinolentes, strabisme externe, dysphagie, paraplégie.

M. *Fischer*. Pendant le cours de mon internat aux Enfants, j'ai entendu parler de petits opérés qui avaient rendu des fausses membranes pendant deux et trois mois.

M. *Trélat*. A l'époque où se passait le fait auquel M. Dolbeau faisait allusion tout à l'heure, j'ai entendu parler du croup chronique, et je crois en avoir lu quelque part une description moins effrayante que celle du croup ordinaire.

M. *Labbé*. A la Société du IXe arrondissement, j'ai entendu M. Lecointe rapporter l'observation d'une malade qui avait expulsé pendant plus de six semaines des fausses membranes rappelant les arborisations bronchiques. Il fut discuté si, dans ce cas, on avait affaire à une affection franchement diphthéritique ou à une bronchite pseudo-membraneuse fibrineuse. Je ne me rappelle pas bien à quelle opinion on s'arrêta; mais notre trésorier pourra vous renseigner à ce sujet, car il en a rapporté l'observation.

M. *Parmentier*. Il ne s'agissait nullement de diphthérite dans cette circonstance, pas plus que dans l'observation de M. Sales-Girons. On avait affaire à de simples bronchites pseudo-membraneuses ou fibrineuses.

---

7. M. *Gery* fait voir un *placenta* offrant de nombreux noyaux apoplectiques à diverses périodes.

De ces noyaux, les uns sont voisins de leur époque de production, les autres sont transformés en une substance charnue au sein de laquelle on trouve de nombreuses granulations graisseuses. Le cordon est très œdématié. Quant au fœtus, il est venu mort-né et cependant aussi volumineux qu'un enfant à terme. Il avait, du reste, subi peu d'altérations. La mère avait antérieurement fait une fausse couche au septième mois de la grossesse.

M. *Bailly*. Il est assez extraordinaire qu'un fœtus ait pu vivre jusqu'au neuvième mois, et surtout se développer comme un enfant ordinaire en recevant ses aliments d'un placenta aussi altéré.

---

8. M. *Bernadet* montre un *rétrécissement dit squirrheux de la partie supérieure de l'œsophage.*

Ce rétrécissement a réduit le calibre de ce conduit aux dimensions d'une plume d'oie dans l'étendue de 0,015 millimètres. L'épaisseur de cette lésion est peu considérable et diffère peu de l'épaisseur normale des parois de l'œsophage, dont elle se distingue surtout par sa consistance ligneuse. Un large abcès péri-œsophagien s'observe au-dessous du rétrécissement.

M. *Dolbeau*. Les rétrécissements de la partie supérieure de l'œsophage sont effectivement assez rares; mais les phlegmasies périphériques qui viennent compliquer les rétrécissements sont moins rares que ne le croit M. Bernadet. J'ai très présent à la mémoire deux cas de rétrécissements de l'œsophage accompagnés d'abcès circonvoisins. Dans l'un, il y avait un large abcès du cou; dans l'autre, et c'est le cas qui est rapporté dans la thèse de M. Follin, et qui appartient à la pratique de M. Nélaton, l'abcès s'était ouvert au dehors; l'orifice était resté fistuleux et, de temps à autre, on voyait sortir des gaz de cet orifice, ce qui avait fait croire que le foyer communiquait avec la trachée; il n'en était pourtant rien. D'une manière générale, les inflammations du voisinage des rétrécissements ne sont pas rares; je dirai même qu'elles sont communes, autour des rétrécissements de l'urèthre par exemple, et cela en l'absence de toute espèce de traumatisme, dont on n'est que par trop tenté d'accuser faussement le cathétérisme. M. Bernadet nous présente ce rétrécissement comme étant de nature squirrheuse. J'avoue que pour ma part, je conserve de grands doutes à cet égard. La lésion est trop étroite, trop mince, trop circonscrite pour me faire croire à une semblable nature, même après l'examen d'un micrographe de la compétence de M. Luys, dont il faut cependant tenir grand compte.

---

9. M. *Lancereaux* met sous les yeux des membres de la Société une *dure-mère* tapissée par une pseudo-membrane organisée.

C'est la dure-mère d'un individu âgé d'environ quarante ans, qui succomba à une affection organique du cœur, résultat d'une endo-péricardite, et qui, antérieurement, avait eu des manifestations rhumatismales. Toute la portion de dure-mère qui répond au lobe moyen du cerveau et qui reçoit l'artère méningée moyenne se trouve tapissée à gauche par une couche pseudo-membraneuse rosée légèrement pointillée de rouge. Cette couche membraneuse a une étendue de plusieurs centimètres, 6 à 8 centimètres de diamètre; elle se détache avec la plus grande facilité de la dure-mère sous-jacente à laquelle elle adhère à l'aide de tendons excessivement fins. Très mince à sa circonférence, elle est beaucoup plus épaisse vers son centre, où elle se trouve composée de feuillets superposés. Lorsqu'on la décolle de la dure-mère, on trouve qu'au-dessous d'elle cette dernière membrane a conservé son aspect lisse et brillant, et que sa surface n'est en rien modifiée; son épaisseur, toutefois, paraît un peu moindre que dans le reste de son étendue.

Assez résistante à la traction, la membrane de nouvelle formation qui recouvre la dure-mère offre à l'examen microscopique la structure que voici : On y trouve des fibres de tissu conjonctif parfaitement développées; peu de fibres de tissu élastique, quelques rares noyaux, des granulations grises très fines analogues à des granulations fibrineuses, quelques globules de graisse, des noyaux très rares, des grains d'un jaune rougeâtre ou grains d'hématine, et enfin quelques vaisseaux sanguins. Je n'hésite pas, dans ce cas, à rattacher au rhumatisme l'origine de cette production néo-membraneuse. C'est la deuxième fois que je rencontre des productions de ce genre chez des rhumatisants. Il faut remarquer que dans les deux cas les néo-membranes étaient fort peu vasculaires et qu'il n'y avait pas lieu de soupçonner le moindre épanchement sanguin antérieur. Je me demande si cette faible vascularité ne serait pas surtout particulière aux néo-membranes qui reconnaissent une origine rhumatismale; car dans d'autres circonstances,

j'ai pu constater après MM. Charcot et Vulpian la vascularité très grande de ces mêmes produits et voir que les vaisseaux des néo-membranes de la dure-mère offraient souvent un calibre qui n'était pas toujours en rapport avec la faible épaisseur de leurs parois, particularité qui rend parfaitement compte de la grande fréquence des hémorrhagies, dont elles sont habituellement le siége.

M. *Marcé*. Cette pseudo-membrane a des limites diffuses qu'il est impossible de saisir; d'autre part, elle s'enlève très nettement. Il pourrait bien se faire qu'elle ne fût autre chose que le résultat d'un épaississement du feuillet pariétal de l'arachnoïde. Je ne nie pas l'existence possible des fausses membranes sur la dure-mère; je crois même qu'il s'en produit là comme sur les autres séreuses. Je ne conteste donc en ce moment à cette pièce que des caractères bien nets qui puissent la faire regarder comme le type des pseudo-membranes.

M. Panas. Il y a cependant ici un caractère d'une haute valeur, c'est la facilité du décollement de cette membrane. Or, tous les anatomistes savent combien il est difficile de détacher même de faibles lambeaux de l'arachnoïde pariétale. Je regarde donc cette production comme une néo-membrane.

M. *Genouville*. Je ferai observer que l'inflammation peut favoriser ce décollement facile d'une séreuse. On observe du reste souvent ce phénomène pour la plèvre et le péricarde.

---

10. *B*. M. *Lancereaux* présente en second lieu des pièces anatomiques provenant d'un individu qui succomba à une affection cardiaque, et chez lequel à l'autopsie, outre un épaississement considérable avec rétrécissement et insuffisance de la valvule mitrale, on trouva un ramollissement de la corne postérieure de l'hémisphère gauche, des infarctus peu étendus de la rate et des reins. Les vaisseaux correspondant à ces alté-

rations, et surtout au ramollissement du cerveau, n'ayant pas été examinés tout d'abord, il a été impossible de savoir s'ils étaient obturés. A cette occasion je ferai remarquer que l'occlusion vasculaire est la règle dans les cas de ce genre, comme j'ai cherché à le démontrer dans ma thèse ; mais, en outre, après avoir rappelé la coïncidence fréquente de ces diverses altérations, qui souvent sont en outre accompagnées de la gangrène d'une ou de plusieurs extrémités, j'ai donné sur l'évolution des infarctus viscéraux des opinions que je crois nouvelles, car je n'ai rien trouvé de semblable dans les ouvrages allemands qui se sont le plus occupés de ce sujet. Suivant moi, les infarctus de la rate, des reins et du foie subissent trois phases successives. Dans la première, l'infarctus est caractérisé par une coloration brunâtre, une réplétion vasculaire excessive ; dans la seconde, c'est une coloration jaunâtre qui succède à la teinte brunâtre, et enfin dans la troisième phase, si l'oblitération artérielle occupe un tronc ou une branche importante, l'infarctus se ramollit. Il offre alors avec les abcès une analogie telle que M. Oppolzer lui-même a pu dans quelques cas confondre ces deux états ; ou bien, si le vaisseau obturé est une branche peu considérable, l'infarctus résorbé disparaît peu à peu et laisse à la surface ou à l'intérieur de l'organe, comme on peut le voir sur les reins présentés à la Société, des dépressions plus ou moins profondes, et peut-être encore des excavations qui se remplissent d'un liquide plus ou moins sale. Ces différents changements s'expliquent très bien, puisque les infarctus des viscères ne sont pas des infiltrations fibrineuses, comme on l'a prétendu ; ils sont simplement dus à la régression des éléments propres de la portion d'organe correspondant à l'oblitération artérielle et à leur métamorphose graisseuse. Or les mêmes phases, la même évolution, se rencontrent encore quand on vient à faire l'étude attentive du ramollissement cérébral, qui est la conséquence de l'oblitération des artères de l'encéphale ; on sait d'ailleurs que dans la gangrène sèche il existe pareille métamorphose des éléments organiques.

En définitive, les infarctus des viscères, le ramollissement du cerveau, la gangrène des extrémités, altérations dont la coïncidence avec les lésions valvulaires est fréquente, offrent

donc ce caractère commun que dans les cas où elles reconnaissent pour cause une obturation artérielle, elles sont caractérisées par la régression et la métamorphose des éléments propres de l'organe ou de la portion d'organe qui se trouve privée de sang, et par conséquent elles font partie d'un même ordre d'altérations; ce sont des lésions de même nature, peu importe le nom qu'on leur donne. La différence qu'elles offrent tient ou à la structure particulière de l'organe qui en est le siége ou à des conditions spéciales; c'est ainsi que le ramollissement qui apparaît dès le début dans le cerveau est dû à l'absence d'une trame fibreuse dans cet organe, et que les phénomènes particuliers offerts par les membres tiennent à l'évaporation incessante qui se fait à leur surface.

---

11. M. *Brierre* fait voir *de légères ecchymoses* échelonnées sur le trajet des vaisseaux superficiels du cœur. Cette pièce a été recueillie sur un individu qui a succombé dans le service de M. Chassaignac, à l'hôpital Lariboisière, trois jours après une brûlure généralisée.

M. Brierre communique les détails suivants :

Dupontroué (Louis), âgé de trente-quatre ans, garçon à l'abattoir de Montmartre, entré à l'hôpital (salle Saint-Louis, n° 30) le 9 mars.

Cet homme, brun, fortement musclé, était occupé à verser un sac de suif dans une chaudière où se trouvait un mélange de suif et d'acide sulfurique en ébullition, quand il manqua pied et tomba dans la chaudière, d'où il fut retiré immédiatement et transporté à l'hôpital.

La pommette gauche, la moitié postérieure du cou, les bras et les portions voisines du thorax, tout le dos, les mollets et la face dorsale des pieds sont dépourvus d'épiderme. Les avant-bras, les mains, la face antérieure du thorax, de l'abdomen et des cuisses, les orteils, sont recouverts par un épiderme qui n'adhère plus au derme, et son ablation est suivie d'une coloration violette de ce dernier.

Le suif n'a nullement pénétré dans la bouche.

Les cornées sont transparentes et la vision normale.

Dans les points où l'épiderme est conservé, mais simplement en contact avec le derme, on l'enlève sous forme de larges plaques analogues à celles qu'on obtient chez les sujets déposés depuis un certain temps dans les cabinets de dissection.

Le pouls est régulier, à 80, dépressible.

La respiration, quoique sensiblement régulière, est rendue laborieuse par les cris incessants que pousse le malade pendant l'expiration.

Les mains sont fraîches.

Le malade répond avec une lucidité complète aux questions qu'on lui adresse ; seulement il ne cesse de remuer les jambes, et accuse de vives douleurs au niveau des mollets.

Le lendemain de son entrée le malade succomba dans le collapsus.

Autopsie. — L'autopsie est faite soixante-quinze heures après la mort.

Peau. — La rigidité cadavérique est très marquée ; un peu de fétidité du sujet ; c'est que les régions axillaires sont restées humides, malgré l'application de l'amidon. Dans les autres parties privées d'épiderme, le derme est devenu grisâtre, transparent, gaufré à la périphérie des plaques.

Système vasculaire. — La veine jugulaire, la veine porte, les veines caves, le cœur droit et les artères pulmonaires sont occupés par un sang cailleboté, diffluent, privé de tout noyau fibrineux, même dans le cœur.

La face interne des veines, ainsi que les endocardes, sont rougis par le sang, mais dépourvus de la moindre ecchymose.

Cavité encéphalique. — Des gouttelettes de sang nombreuses transsudent des veines de la dure-mère.

Pas de sérosité dans l'arachnoïde, pas de tache de purpura à sa surface.

Les veines ouvertes à la surface des sections de la pulpe cérébrale laissent perler une grande quantité de gouttes de sang ; aucune rupture vasculaire.

Le bulbe et la protubérance, bien que couverts d'un riche lacis vasculaire, ne laissent voir aucune gouttelette de sang sur les coupes nombreuses qu'on y pratique.

Pas de sérosité, ni de sang, ni de taches de purpura dans les ventricules.

Cavité thoracique. — Le feuillet viscéral de la plèvre droite est uni au feuillet pariétal par un grand nombre de filaments celluleux, résistants, anciens, derniers vestiges d'une inflammation de cette séreuse.

La plèvre viscérale gauche n'est pas sensiblement injectée; elle n'offre aucune tache de purpura; mais le feuillet pariétal est tapissé dans toute son étendue par des veines nombreuses, du volume d'une épingle à insectes, longues de plusieurs centimètres, richement anastomosées entre elles.

La moitié postérieure du poumon est congestionnée, mais elle a conservé sa souplesse, et la crépitation est partout manifeste. Tous les moindres fragments de poumon surnagent. Le sujet est resté dans le décubitus dorsal.

Les bronches, dans toutes les divisions qui peuvent admettre la pointe des ciseaux, sont, ainsi que la muqueuse de la trachée, tapissées par un mucus épais, filant, transparent. La muqueuse est d'un rouge vineux, constitué par une riche injection de capillaires très fins; aucune tache de purpura.

Cavité abdominale. — Le péritoine est sans injection aucune; c'est à peine si on trouve quelques veines remplies de sang sur le bord libre des circonvolutions intestinales.

Le duodénum est rempli d'une bile jaune, fluide. La muqueuse, loin d'être ulcérée, n'offre aucune trace d'injection; elle a conservé sa couleur, sa résistance.

Les reins, quoique foncés, n'offrent aucune exsudation sanguine; c'est à peine si on trouve quatre ou cinq belles étoiles de Verheyn à la surface de chacun d'eux.

Rien à la surface de la rate qui est de volume moyen.

Le foie est fortement congestionné, pas de tache de purpura à la surface. A la coupe, on trouve les veines remplies d'un sang noir et liquide; le parenchyme laisse voir les îlots foncés entourés par la substance jaune.

Les articulations suivantes sont ouvertes ; aucune d'elles n'est le siége d'ecchymose. Le genou gauche seul, au niveau du cul-de-sac sous-tricipital de la séreuse, est tapissé par de riches houppes vasculaires : genou gauche ; articulations tibio-tarsienne, médio-tarsienne, tarso-métatarsienne ; coude droit.

Péricarde. — Rien au feuillet pariétal du péricarde ; mais, sur le feuillet viscéral, on trouve de véritables taches de purpura, les unes sur le gauche, les autres sur le bord droit.

Les taches de gauche sont au nombre de onze ; elles sont disposées suivant deux lignes qui se coupent à angle droit, ouvert en arrière, dont le sommet correspond à peu près à l'union du ventricule avec l'oreillette.

Les taches situées à droite occupent toute l'étendue du bord droit du cœur, au nombre de 28 ; elles sont disséminées sur une surface haute de 6 centimètres, large de 2.

Toutes ces taches sont situées dans l'épaisseur du tissu adipeux ; les unes semblent indépendantes de tout vaisseau ; les autres, au contraire, sont sur le trajet de veinules qui peuvent égaler en volume un stylet de trousse. Partout la séreuse a conservé son poli. Les plus petites taches sont de la largeur d'une tête d'épingle ; les plus larges atteignent 3 millimètres de diamètre ; toutes sont formées par un sang noir, et aucune n'a amené une saillie ou une dépression de la séreuse.

---

12. M. *Laborde* montre un enchondrome volumineux du doigt annulaire de la main gauche qui a nécessité la désarticulation du doigt.

La nommée Bégasse (Thérèse), âgée de cinquante-neuf ans, femme de ménage, née à Osnabruck (Prusse), non mariée, entrait le 8 novembre 1861 à l'hôpital de la Charité, service de M. Malgaigne, suppléé par M. U. Trélat.

Couchée au n° 22 de la salle Sainte-Rose, la malade, femme de petite taille et de bonne santé habituelle, à part les deux affections que nous allons dire, vient en réalité à l'hôpital pour s'y faire traiter d'une double cataracte. Celle-ci n'étant pas

actuellement opérable pour des raisons que nous n'avons pas à développer ici, l'attention est appelée, chez cette même malade, vers une tumeur siégeant sur le doigt annulaire de la main gauche.

Cette tumeur est de la grosseur d'une pomme ordinaire. Elle est située à la partie palmaire du doigt, auquel elle est appendue comme par un large pédicule d'ailleurs très adhérent et peu mobile. Elle occupe les deux tiers inférieurs et complets de ce doigt, c'est-à-dire les deux premières phalanges. En réalité, c'est surtout la seconde phalange qu'elle a envahie. Elle fait saillie dans le creux palmaire, et elle s'y trouve tenue comme par un mouvement permanent de préhension totale. Elle écarte à une certaine distance du doigt impliqué les doigts voisins de celui-ci, c'est-à-dire le médius et le petit doigt. Du reste, la tumeur est assez régulièrement arrondie, recouverte par la peau, qui apparaît saine et sans changement de coloration. Elle est dure au toucher, rénitente, légèrement élastique toutefois, et à peu près complétement indolente.

Au dire de la malade, cette tumeur existe depuis vingt-deux ans environ. Elle est née sur son doigt à l'insu de ses parents et d'elle-même. Elle avait déjà acquis la grosseur d'une noisette, lorsqu'elle a provoqué l'attention de la malade. Elle est demeurée stationnaire jusques il y a environ dix ans, époque à laquelle elle a commencé à grossir. Or, le moment a coïncidé avec une circonstance sur laquelle la malade insiste. Culottière de son premier état, elle a dû, en raison des progrès de sa cataracte, abandonner cette profession et en recommencer une autre. Elle s'est faite dès lors femme de ménage, et elle a dû, pour la première fois, impliquer sa main gauche dans des travaux assez pénibles auxquels elle n'était pas habituée. C'est à partir de ce moment que la tumeur s'est mise à augmenter de volume, et qu'elle est même devenue quelquefois le siége de douleurs peu violentes, il est vrai, mais qui ne s'étaient jamais manifestées jusqu'alors. C'est principalement dans les quatre dernières années qu'elle a acquis le volume que nous lui trouvons aujourd'hui.

Cette circonstance d'un accroissement réel et progressif, et

la gêne qui en résulte pour l'accomplissement de sa nouvelle profession, source unique de son existence, portent la malade au désir de se voir débarrassée de sa tumeur, et paraissent constituer, pour le chirurgien M. U. Trélat, des motifs suffisants de ne la pas contrarier. En conséquence, ce dernier a pratiqué l'extirpation par la désarticulation simple du doigt impliqué. L'opération n'a rien présenté qui mérite d'être noté.

L'examen de la tumeur, à part l'intérêt direct qui s'y rattachait, en tirait un autre de son état de fraîcheur complet dont a pu jouir la Société. Cet examen d'ailleurs a été fait par M. le docteur Dolbeau lui-même, dont tout le monde connaît la compétence en fait de tumeurs de cette nature.

La tumeur a, ainsi qu'il a été dit, le volume d'une pomme ordinaire. Elle est située surtout au voisinage de l'articulation de la deuxième phalange avec la première. Cette production est recouverte par la peau et le fascia sous-cutané, qui sont sains. Les limites en sont très distinctes : la dissection permet de constater que le produit pathologique, quoiqu'il environne le doigt, n'a réellement de connexion qu'avec la deuxième phalange. C'est sur le côté de cet os qu'il a pris naissance. La face palmaire de la phalange est intacte, et présente la gaîne fibreuse, qui laisse passer librement les tendons fléchisseurs. Une coupe de la pièce permet de constater : 1° que la deuxième phalange appartient seule à tumeur ; 2° que l'articulation de la deuxième avec la première et avec la troisième est intacte ; 3° que cette deuxième phalange elle-même est intacte, mais que le périoste a disparu. De plus, le tissu spongieux a été notablement envahi par la production pathologique.

Quant à la tumeur elle-même, elle est très circonscrite, d'une densité ferme et élastique. La coupe offre une surface uniforme d'un blanc laiteux, d'aspect nacré, brillant. C'est la même coloration que celle d'un cartilage articulaire. Sur cette coupe, on remarque des géodes qui renferment un tissu plus rougeâtre et plus mou que dans les autres parties. Au voisinage de ces petites cavités, on observe quelques points vasculaires. En deux endroits l'on voit de toute évidence un petit noyau osseux d'un jaune très prononcé.

L'examen microscopique permet de constater la présence des éléments du tissu cartilagineux dans lequel prédominent les cellules allongées qui caractérisent le *cartilage costal*.

La tumeur enlevée était donc une production cartilagineuse pure développée très probablement entre le périoste et la couche superficielle de la phalange. Les points vasculaires démontrent qu'elle était en voie de ramollissement.

HYPERTROPHIE DU CŒUR. — DILATATION PARTIELLE DE LA POINTE. — RÉTRÉCISSEMENT AURICULO-VENTRICULAIRE GAUCHE. — PNEUMONIE TERMINALE, par M. le docteur POTAIN, médecin de l'hospice des Ménages.

Madame Lam..., pensionnaire de l'hospice des Ménages, âgée de soixante et onze ans, avait eu, le 31 décembre 1860, une attaque apoplectiforme avec perte complète de connaissance, hémiplégie du côté droit et déviation de la bouche à gauche. La connaissance était revenue dans la journée, et le soir même, l'hémiplégie avait presque disparu à la suite d'une saignée et d'un purgatif. Le lendemain il n'en restait point d'autre trace qu'un peu de faiblesse.

Trois jours après, on constatait avec un état fébrile très caractérisé de la matité et du râle crépitant à la base du poumon gauche. Sous l'influence d'une seconde saignée et de 15 centigrammes d'émétique, ces nouveaux symptômes se dissipaient à leur tour rapidement; mais dès cette époque, on constatait l'existence d'une affection organique du cœur, sur l'origine de laquelle on ne pouvait obtenir aucun renseignement satisfaisant.

Les signes par lesquels cette affection se manifestait étaient la fréquence et l'irrégularité du pouls variant de 100 à 120; une augmentation très notable de la matité précordiale, sans déplacement très marqué de la pointe qui se sentait dans le cinquième espace intercostal, avec une impulsion modérée; le timbre parcheminé et dur des divers bruits du cœur; le

dédoublement très accusé et constant du second ; une grande tendance à l'oppression et à l'essoufflement sans palpitation.

Le repos et la digitale ralentirent le pouls jusqu'à 84, calmèrent le malaise et la malade put retourner à son dortoir dans les premiers jours de mars.

Depuis cette époque, elle fut plusieurs fois reprise d'accès d'oppression avec battements tumultueux du cœur, et l'on put à diverses reprises constater la persistance des mêmes signes cardiaques, en particulier du dédoublement du deuxième bruit.

En juillet 1861, il survint de l'œdème des membres inférieurs qui se dissipa bientôt.

En janvier 1862, une nouvelle recrudescence des accidents se manifesta avec plus d'intensité. Le pouls était remonté à 121 ; les deux bruits dédoublés. Au bout de quelques jours, la digitale ayant abaissé le chiffre des pulsations à 84, on constatait l'existence d'un souffle qui suivait immédiatement le deuxième bruit du cœur, se prolongeant pendant une grande partie du grand silence. Le souffle s'entendait à la pointe du cœur et disparaissait vers la base ; il était faible, sourd, profond, lointain, et surajouté au bruit normal, donnait lieu à ce que M. Bouillaud désigne habituellement sous le nom de *bruit de bombe*. A cette époque, la matité précordiale avait évidemment augmenté et mesurait, pour la partie verticale du cœur, 9 centimètres verticalement et transversalement. La pointe se faisant sentir dans le sixième espace intercostal fort en dehors du mamelon.

Dans le courant de février, les accès d'oppression revinrent plus fréquents et plus intenses ; les membres inférieurs devinrent le siége d'un œdème très dur, et l'on constata l'existence d'une assez grande quantité d'albumine dans l'urine. La digitale cessa d'être tolérée ; il fallut la suspendre ; le pouls reprit sa fréquence, son irrégularité et l'on cessa d'entendre le souffle du cœur ; le dédoublement du deuxième bruit persista seul constamment.

Alors survint un épanchement assez abondant dans la plèvre droite, puis une somnolence presque continuelle ; enfin, le 10 mars, on trouvait sur la clavicule gauche de la matité avec

souffle mélangé de crépitation attestant la présence d'une hépatisation du sommet de ce poumon ; 28 impulsions ; pouls à 100. En même temps on entendait au cœur un souffle rude interne, accompagnant et suivant le premier bruit, et dont le maximum était vers le milieu de la région précordiale. Ce souffle disparaissait le lendemain pour reparaître le 12 avec une grande intensité, en même temps que le deuxième bruit s'effaçait, prenait un timbre voilé, et que le pouls devenait petit, faible, irrégulier quoique lent.

Après diverses alternatives de prostration profonde, de somnolence et de délire léger, la malade succombait dans la journée du 13.

Autopsie, le 15, trente-six heures après la mort. Temps frais. Pas de rigidité cadavérique. Pas de signes de putréfaction.

Cavité crânienne. — Sérosité en quantité modérée dans la cavité de l'arachnoïde. Pas de teinte louche des méninges. Sur les parties latérales des deux hémisphères, teinte rosée assez vive en différents points dans une étendue mal limitée de quelques centimètres. La pie-mère se détache facilement. A la surface des circonvolutions, dans les points correspondant aux rougeurs des membranes, léger pointillé rougeâtre, et, sur la crête de quelques-unes de ces circonvolutions, petites surfaces rugueuses, comme érodées ou excoriées très superficiellement dans l'étendue de quelques millimètres seulement.

Consistance du cerveau, faible partout, sans aucun point spécial de ramollissement. Rien de notable pour les corps striés et couches optiques, la protubérance ni le bulbe.

Cavité thoracique. Pas de liquide en quantité notable dans la plèvre gauche. Dans la droite, 2 litres environ d'un liquide louche. A la surface du poumon dépôt pseudo-membraneux, mou, récent, facile à détacher.

Poumon droit flasque, affaissé, peu crépitant à sa base, un peu œdémateux, mais contenant peu de sang. Pour le poumon gauche, hépatisation rouge grenue de tout le lobe supérieur.

Dans le péricarde, une petite quantité de sérosité citrine un

peu louche dans laquelle on trouve au microscope une grande quantité de cellules épithéliales pavimenteuses desquamées, dont quelques-unes avec un contenu granulo-graisseux.

Le péricarde adhère à la pointe du cœur, dans une étendue circulaire de 3 centimètres de diamètre environ, par un tissu fibreux difficile à rompre, mais lâche et filamenteux. Autour de la partie adhérente il existe à la surface du cœur des dépôts pseudo-membraneux en couches minces, molles, grisâtres, faciles à détacher. Au-dessous le feuillet viscéral du péricarde est dépoli, un peu grenu, avec une injection vasculaire très fine et d'un rouge assez vif. En différents points de la surface des ventricules et sur la face postérieure des oreillettes, on remarque de larges plaques blanches opaques, sans saillie.

Le cœur est très notablement hypertrophié et surtout remarquablement allongé. La mensuration donne les résultats suivants :

	millim.
Longueur de l'origine de l'artère pulmonaire à la pointe du ventricule gauche	150
Largeur à la base des ventricules	118
Circonférence à la base des ventricules	310
Circonférence de l'orifice auriculo-ventriculaire droit	144
Circonférence de l'orifice auriculo-ventriculaire gauche	104
Circonférence de l'orifice de l'artère pulmonaire	88
Circonférence de l'orifice aortique	84
Épaisseur du ventricule gauche	10
Épaisseur du ventricule droit	2 à 3

Les parois ventriculaires de consistance assez ferme et de coloration normale. Colonnes charnues en général très développées.

Oreillette droite très spacieuse; cavité de l'auricule de ce côté en particulier notablement plus grande qu'à l'état normal et traversée de nombreux trabécules. Orifice auriculo-ventriculaire droit très dilaté, sa circonférence ayant 144 millimètres au lieu de 104 qui est sa dimension habituelle. Valvule tricuspide souple, un peu épaissie seulement à son bord libre et assez large pour fermer l'orifice. Orifice et valvules de l'artère pulmonaire sans altération notable.

Oreillette gauche peu spacieuse, beaucoup moins que le

ventricule correspondant et que l'oreillette du côté opposé. Parois peu épaisses, souples; surface interne lisse, peu de colonnes charnues saillantes. L'auricule, assez développée, l'est beaucoup moins cependant que celle du côté droit.

L'orifice auriculo-ventriculaire gauche a 104 millimètres de circonférence au niveau de la zone fibreuse, ce qui est au-dessus de la moyenne habituelle (96), quoique relativement moins que pour l'orifice droit; mais en réalité il se trouve extrêmement rétréci par la disposition des deux lames de la valvule mitrale, lesquelles, épaissies et indurées, adhèrent l'une à l'autre par leur bord libre dans une assez grande étendue, près des commissures, pour réduire l'espace libre au point de n'admettre guère que le passage d'un doigt. De plus, les cordes tendineuses qui s'y insèrent sont rétractées, raccourcies, mesurent au plus un centimètre et limitent leur écartement. Les colonnes charnues qui les supportent sont, au contraire, fermes, rigides, volumineuses et longues, et atteignent presque jusqu'au bord de la valvule.

La cavité du ventricule gauche est beaucoup plus spacieuse que celle du ventricule droit et surtout beaucoup plus allongée, en sorte que le premier dépasse celui-ci à la pointe de 3 centimètres au moins. Dans cette portion de la cavité ventriculaire se voit une dépression en forme de cupule large de 4 centimètres environ, occupant exactement la pointe du ventricule. La surface en est unie, dépourvue de toute saillie, de toute colonne charnue. La paroi ventriculaire, extrêmement amincie à ce niveau, n'ayant guère plus de 2 à 3 millimètres, est réduite à des couches fibreuses superposées, un peu rougeâtres, et parmi lesquelles on trouve à peine, à l'aide du microscope, quelques traces de fibres musculaires striées dont la vue simple ne laisserait même pas soupçonner l'existence. A l'extérieur, cette dépression correspond au point de la surface du cœur où le péricarde est adhérent. A l'intérieur, sa cavité est occupée par un caillot très adhérent du volume d'une fort grosse pomme d'api. En fendant ce caillot, on reconnaît qu'il est formé d'une couche extérieure assez résistante, rougeâtre, mince, en forme de poche close ou de kyste. C'est cette poche qui adhère à la dépression cardiaque, de façon à n'en pouvoir

être détachée que par un raclage très attentif, laissant une surface un peu rugueuse où demeurent toujours quelques débris de coagulum noués, sans ulcération ni aucune solution de continuité apparente. Dans cette espèce de kyste on trouve presque complétement isolée une masse fibrineuse rougeâtre, du volume d'une très grosse noix déprimée en forme de cupule du côté qui regarde la cavité ventriculaire, assez ferme et résistante, et présentant à la coupe un aspect un peu aréolaire. L'espace libre entre cette masse et la poche qui l'enferme est rempli par un liquide diffluent d'un gris rougeâtre dans lequel on constate, à l'aide du microscope, de nombreux globules rouges du sang, une énorme quantité de fines granulations moléculaires qui paraissent être de la fibrine désagrégée et des globules blancs en quantité presque égale à celle des globules rouges. Ces globules, très inégaux en volume, varient de $0^{mm},008$ à $0^{mm},012$, arrondis, faiblement grenus, la plupart sans noyau apparent, avec un seul noyau, semblent devoir être rapportés aux globules blancs du sang.

Rien de notable dans les viscères abdominaux, si ce n'est un infarctus jaunâtre de l'un des reins.

En mettant sous les yeux de la Société le cœur de cette femme, M. Potain désire fixer l'attention sur deux points importants de cette observation : 1° la manifestation d'un souffle au deuxième temps coïncidant avec le rétrécissement auriculo-ventriculaire ; 2° la dilatation de la pointe du cœur et ses particularités anatomiques.

Le souffle du second temps, ayant un maximum à la pointe, mérite attention, parce que sa valeur sémiologique a été contestée et parce que les partisans d'une théorie qu'il gêne le considèrent comme devant être ou le symptôme d'une insuffisance aortique concomitante ou le fait d'une erreur d'observation. Or il est constant que, dans le fait actuel, les valvules aortiques étaient suffisantes, et l'on peut affirmer hardiment ne s'être pas trompé en plaçant le souffle au second temps. L'attention était parfaitement fixée sur les difficultés de la question et a été tout particulièrement dirigée sur ce point ; et d'ailleurs les conditions du fait rendirent ce diagnostic facile en raison de la lenteur du pouls et du dédoublement du

deuxième bruit, qui ne permettait pas de le confondre avec le premier. Inutile d'insister sur les caractères très précis qui permettaient d'affirmer que c'était le second et non le premier bruit qui se dédoublait.

On pourrait objecter que la péricardite dont on a trouvé les traces à l'autopsie a pu donner lieu à des bruits de frottement susceptibles d'en imposer pour un souffle. Mais le caractère de ce bruit, qui était *sourd, profond, éloigné de l'oreille, commençant nettement avec le deuxième claquement valvulaire*, ne s'accorderait pas avec cette supposition. Quant à l'inconstance du bruit anormal, qui a disparu après s'être manifesté d'une façon transitoire, elle n'a rien qui ne soit en accord avec ce qu'on sent des bruits anormaux du cœur, d'autant que son existence a coïncidé avec le ralentissement et l'énergie plus grande des battements du cœur, tandis qu'il a cessé quand la *systolie* a reparu.

Quant à la dilatation de la pointe, ce qu'elle offre de plus remarquable est l'absence de toute trace de rupture de la membrane interne, qui la rapproche des anévrysmes vrais, et le coagulum assez volumineux qui s'y trouvait, bien qu'elle ne formât pas une poche isolée, séparée par un collet rétréci, ce qui prouve que la coagulation du sang s'y est faite sous une autre influence que la stagnation.

TUBERCULES MULTIPLES DU CERVELET, par M. CAZIN, interne des hôpitaux.

Le 17 février 1862 est entré à l'hôpital Necker, salle Saint-Ferdinand (service de M. le docteur Delpech), le nommé Lombard, concierge, âgé de quarante-cinq ans, demeurant rue Vanneau.

Le malade ne peut donner aucun renseignement sur les antécédents de l'affection qui l'amène à l'hôpital.

État à l'entrée :

Intelligence : délire calme; perte de mémoire et de notion

de la forme des objets. Le malade ne parle que quand on l'interroge. État de démence. Pas de coma ni de somnolence.

Locomotion : mouvements conservés, mais diminution notable de l'activité musculaire, à un égal degré dans les deux côtés du corps. Le malade tombe constamment du côté gauche du lit, et sa tête est dirigée de ce même côté par une contraction tonique des muscles du col; toute tentative qui essaye de modifier cette position est très douloureuse.

Sensibilité conservée dans toutes les parties du corps. Céphalalgie sous-occipitale.

La vue et l'ouïe sont conservées.

Circulation : pouls lent, dépressible, mais non petit, de 56 à 60 pulsations. La face n'est pas congestionnée.

Respiration ; les mouvements respiratoires se font bien. Respiration rude à gauche; à droite, matité au sommet; souffle dans une grande étendue. Craquements humides et dans différents points isolés. Gargouillement.

Digestions bonnes. Constipation habituelle; pas de vomissements.

L'état resta sensiblement le même jusqu'au 4 mars; ce jour, il est pris de phénomènes fébriles peu intenses; la respiration s'embarrasse. Le 6, la face est congestionnée, la parole plus difficile; la respiration devient stertoreuse; on observe à chaque expiration de légères convulsions des muscles de la face. Il ne comprend presque plus et reste quelque temps sans répondre. Le pouls est à 90, petit et dépressible; la peau sudorale et froide. Il succombe à dix heures du soir.

Autopsie. — Rien dans la cavité abdominale; cœur et son enveloppe sains.

Poumon : côté gauche, quelques indurations isolées; côté droit, adhérences pleurétiques dans toute l'étendue de ce côté de la poitrine; infiltration tuberculeuse générale. Au sommet, quatre petites cavernes du volume d'une grosse aveline.

Cavité crânienne : congestion légère des méninges. Pas de traces de méningite ni de tubercules dans les membranes; pas de sérosité dans les ventricules; léger degré de ramollissement de la substance blanche centrale.

Le cervelet présente à sa face supérieure deux tumeurs tuberculeuses, une sur le lobe médian, l'autre sur le bord du lobe gauche; une troisième est située dans l'épaisseur même de la substance cérébelleuse. La tumeur médiane la plus superficielle, sphérique, légèrement bosselée, située sur le lobe médian, presque immédiatement sous la pie-mère, séparée de cette dernière par un peu de substance grise, qui adhère intimement à cette membrane.

Cette tumeur, du volume d'une grosse aveline, est assez facilement énucléable, mais est englobée dans une couche de substance grise cérébelleuse. Cette couche se continue avec l'extrémité la plus interne de la lame qu'on rencontre au fond de la grande fente de Vicq d'Azyr, du côté gauche, de sorte que cette lame forme à la tumeur une espèce de pédicule. Si on soulève cette tumeur, on voit qu'elle a produit une dépression considérable dans la substance grise du cervelet et qu'elle a détruit ses lamelles autour d'elle.

La seconde, cunéiforme, est placée au bord gauche du cervelet, immédiatement à l'extrémité de son grand axe, plus profondément que la première; une éraillure du tissu du cervelet, une légère élévation et l'augmentation de consistance en dénotent la présence. En écartant la substance grise qui lui adhère en différents points, on parvient à l'isoler; elle présente absolument la même disposition que la première par rapport à la lame déjà décrite, de sorte qu'en entr'ouvrant le grand sillon supérieur de Vicq d'Azyr on trouve la lame aux deux extrémités de laquelle sont sous-jacentes les deux tumeurs tuberculeuses placées dans un dédoublement de la substance grise.

La tumeur centrale est la plus volumineuse; les bosselures y sont plus marquées; elle est située au milieu de la substance blanche centrale du lobe droit; l'énucléation en a été facile pour les deux tiers de sa surface. A la partie interne, la tumeur adhère à la substance blanche, qui semble lui former un pédicule large et court; dans les points où elle est libre, elle a refoulé le tissu du cervelet.

Ces tumeurs sont recouvertes par une membrane cellulo-vasculaire qui leur donne leur coloration rosée; à la coupe,

elles sont d'un blanc jaunâtre, sèches sans crier sous le scalpel, caséeuses sans ramollissement central.

Examen microscopique. — La membrane est constituée par des fibres de tissu cellulaire et de nombreux vaisseaux capillaires. La substance même présente de nombreux globules huileux, des cellules très petites avec un noyau et des granules tuberculeux, volumineux, légèrement dentelés et remplis de granulations; on observe aussi de ces granulations isolées.

Le tissu du cervelet présentait ses tubes nerveux très nets, sauf dans les points que les tumeurs avaient comprimés, où ils étaient déformés et tassés les uns sur les autres.

CANCER EXTERNE DE L'ŒIL S'INSÉRANT SUR LA SCLÉROTIQUE ET ENVAHISSANT LA PAUPIÈRE INFÉRIEURE. — EXTIRPATION. — ÉRYSIPÈLE. — SORTIE EN VOIE DE GUÉRISON, par M. LALLEMENT, interne des hôpitaux.

Niclon (Marie), âgée de soixante et quatorze ans, couturière, entre, le 24 juin 1861, dans le service de M. Velpeau, pour un cancer de l'œil. Elle est couchée au n° 7 de la salle Sainte-Catherine.

Il y a deux ans et demi, elle vit apparaître sur le côté externe de l'œil gauche un petit bouton qui prit successivement le volume d'une noisette. Au mois de juin 1860, M. Morel lui extirpa cette excroissance et cautérisa la plaie avec le crayon de nitrate d'argent; mais elle se reproduisit, et six semaines après la première opération, une nouvelle ablation suivie de cautérisation fut faite par le même médecin; deux mois plus tard, une troisième récidive exigea le même traitement.

L'hiver dernier, la malade fut prise de catarrhe pulmonaire qui dura cinq mois; à la suite de cette maladie, la tumeur prit un développement très rapide. Au mois de mars, elle envahit la cornée, et dès lors mit obstacle au passage des rayons lumineux.

A son entrée à l'hôpital de la Charité, elle est dans l'état suivant :

L'œil gauche est occupé par une masse fongueuse du volume de la moitié d'un œuf, grisâtre, ulcérée, sécrétant une sanie abondante. Cette tumeur s'étend surtout du côté gauche de l'orbite et refoule les deux paupières ; cependant la paupière supérieure est intacte, elle est séparée de la masse cancéreuse par un sillon que le doigt peut parcourir et au fond duquel on sent vaguement le globe oculaire ; la paupière inférieure est rejetée en bas ; mais elle est œdématiée, bleuâtre, et semble faire corps avec la tumeur, qui dépasse son bord libre comme un champignon.

M. Velpeau diagnostique un cancer de l'œil, en faisant toutefois ses réserves sur l'extension de l'affection.

L'opération est faite le 28 juin.

Une incision transversale de 3 centimètres de longueur divise la commissure externe ; puis le bistouri, dirigé en haut et en dedans, parcourt le sillon oculo-palpébral supérieur, sépare l'œil de la paroi supérieure de l'orbite ; le globe de l'œil est lui-même ouvert et divisé en deux parties. Le tiers postérieur reste au fond de la plaie ; les deux tiers antérieurs sont enlevés avec le reste de la tumeur, qui est détachée en emportant du même coup la paupière inférieure.

Deux petites artères palpébrales sont liées. La cavité orbitaire est remplie de boulettes de charpie, le tout maintenu par un monocle.

L'opération, faite très rapidement, a causé peu de douleurs à la malade, qui était au début incomplétement anesthésiée.

Description de la tumeur. — La saillie qu'elle fait entre le globe oculaire et la paupière mesure 3 centimètres dans le sens vertical et 4 centimètres dans le sens horizontal. Elle est fongueuse, ulcérée ; remplissant tout le cul-de-sac oculo-palpébral inférieur, elle ne laisse de libre que le bord ciliaire de la paupière et adhère avec toute la face conjonctivale. En arrière, elle adhère à la sclérotique dans la moitié inférieure du segment externe de la portion intra-palpébrale de l'œil ; elle

s'implante aussi sur le tiers inférieur de la cornée, qui est saine dans le reste de son étendue.

Vue par sa face postérieure, la tumeur apparaît également entre le globe oculaire et la paupière inférieure ; elle a une forme demi-cylindrique, séparée en deux parties par un sillon transversal superficiel, lisse à sa surface et comme enkystée ; ses dimensions sont : 2 centimètres d'avant en arrière et 3 centimètres de dedans en dehors. Cette face postérieure ou orbitaire est limitée en avant par la paupière inférieure, dont on peut la séparer jusqu'au bord ciliaire, où l'adhérence est intime et se continue avec la portion extra-palpébrale. En arrière, elle adhère au globe de l'œil jusqu'à la ligne d'insertion des muscles droit inférieur et petit oblique, qui lui servent de limite exacte ; en dehors, elle s'arrête au droit externe ; en dedans elle atteint le droit interne. Tous ces muscles n'adhèrent à la tumeur que par la partie la plus antérieure de leur face externe.

D'après cette disposition anatomique, on peut penser que la tumeur s'est développée dans le cul-de-sac que forme l'aponévrose orbito-oculaire lorsque du bord antéro-inférieur de l'orbite elle se porte en haut, puis en arrière pour se jeter sur le globe de l'œil et sur les muscles moteurs ; seulement, cette aponévrose est perforée au niveau du cul-de-sac conjonctival, et c'est par ce point que la portion intra-palpébrale ou superficielle se continue avec la portion orbitaire de la tumeur. Aussi la face inférieure de la tumeur est-elle bien circonscrite par une lame celluleuse qui se continue sur les muscles et le globe oculaire.

L'œil, à part les points de sa superficie par lesquels il donne insertion à la production cancéreuse, est complétement sain.

A la coupe, la tumeur est d'une consistance molle, de couleur blanc laiteux, ne criant pas sous le scalpel ; en un mot, elle offre les apparences ordinaires de l'encéphaloïde.

L'examen microscopique montre les éléments caractéristiques du cancer, à savoir : de très nombreux noyaux ovalaires ou sphériques de $0^{mm},012$ à $0^{mm},02$ de diamètre, pourvu d'un à trois nucléoles très apparents ; des cellules de $0^{mm},022$ à $0^{mm},034$ de diamètre plus ou moins ovoïdes, renfermant, pour

le plus grand nombre, un noyau et quelques-unes deux noyaux semblables aux précédents. Les cellules à un noyau se trouvent par place en nombre considérable, et çà et là quelques cellules à deux noyaux; enfin quelques fibres de tissu lamineux.

La journée de l'opération se passe tranquillement, sauf une faiblesse générale avec quelques nausées.

Le 29 juin, persistance des envies de vomir. Pouls lent. Application de compresses imbibées d'eau fraîche.

Le 30, commencement d'érysipèle sur la joue gauche.

Le 1er juillet, le premier pansement est levé; la plaie est en pleine suppuration. L'érysipèle s'étend à la pommette et au nez. Compresses d'eau de sureau; frictions mercurielles. Limonade, deux pots; potion calmante; diète.

Le 2, le front et la joue droite sont envahis; la malade souffre peu. Pouls modérément développé.

Le 3, l'érysipèle s'étend jusqu'au bord de la mâchoire inférieure; mais la rougeur et le gonflement sont peu intenses. Lavement purgatif.

A partir de ce moment, l'érysipèle s'arrête et s'éteint progressivement. Il a disparu le 10 juillet.

La plaie marche vers la cicatrisation; seulement, on voit au fond la portion de coque oculaire laissée sous forme de lambeau grisâtre.

L'érysipèle a laissé à sa suite quelques noyaux d'induration sous le menton, à la joue et à la paupière supérieure droite; sur ce dernier point se forme un petit abcès qui est ouvert le 16 juillet par le bistouri.

Le pansement se fait simplement avec une boulette de charpie, sur laquelle on ferme la paupière supérieure.

Le 21, excision du segment postérieur de la coque oculaire.

Le 28, exeat. La plaie est en bonne voie de cicatrisation. Elle présente la forme d'un cône dont le sommet répond à l'insertion du nerf optique sur la sclérotique, il y reste encore un point blanchâtre; le reste du cône est couvert de bourgeons charnus de bonne nature; la paupière supérieure en forme la base. Une ligne de tissu inodulaire sépare la joue de la plaie au niveau de la paupière inférieure enlevée.

ENCÉPHALOÏDE DU TESTICULE. — CASTRATION. — POURRITURE D'HÔPITAL. — GUÉRISON, par M. LALLEMENT, interne des hôpitaux.

Landan (Michel), âgé de cinquante-cinq ans, porte depuis six mois une tumeur dans le scrotum. Au mois de janvier, elle avait le volume d'un œuf de poule; le malade ne s'en inquiétait nullement. A cette époque, il reçut à la région inguinale un coup de poing qui lui causa une vive douleur dans les bourses et dans les reins. Le développement de la tumeur continua progressivement. Il entra le 1er juillet dans le service de M. Velpeau, salle Sainte-Vierge, n° 14.

Landan paraît d'une constitution vigoureuse; sa mère est morte dans un âge avancé; son père fut emporté, jeune encore, par une maladie dont la nature ne peut être précisée. Il n'a jamais eu de blennorrhagie, ni de chancre; il a eu six enfants, dont deux vivent encore.

Le scrotum présente à droite une tumeur parfaitement ovoïde, représentant le testicule énormément grossi, mesurant 15 centimètres de hauteur verticale et 33 centimètres de circonférence à sa partie moyenne. La peau paraît distendue, amincie, un peu rouge, non adhérente aux parties profondes; en soulevant la tumeur elle semble plus pesante qu'une hydrocèle; en la saisissant par sa racine avec la main, de manière à la tendre, le doigt pressant à son extrémité inférieure perçoit une sensation de fluctuation manifeste; mais lorsqu'on laisse reposer la tumeur sur la cuisse du malade, le doigt appliqué sur la partie antérieure et moyenne ne perçoit plus de fluctuation, mais une sensation de mollesse, comme celle que donnerait une masse charnue. Il n'existe pas de transparence. Toutes ces manœuvres causent peu de douleurs au malade, excepté sur un point situé en arrière.

Ces symptômes ne sont pas ceux que présentent l'hydrocèle, l'hématocèle, ni les autres tumeurs du testicule.

Le 3 juillet, pour éclaircir le diagnostic, une double ponction exploratrice est pratiquée : l'une sur le milieu de la face antérieure de la masse, là où existe la sensation fongueuse; l'autre à l'extrémité inférieure, où la fluctuation paraît évi-

dente. Rien ne sort par la canule ; elle renferme seulement quelques gouttes de sang mêlé de grumeaux dans lesquels le microscope montre des corpuscules arrondis de $0^{mm},008$ à 0,012, munis d'un à cinq nucléoles et de granulations.

Ces ponctions ne font pas souffrir le malade; compresses d'eau blanche, repos. Le lendemain, un peu d'ecchymose au niveau des piqûres.

M. Velpeau pose le diagnostic suivant : encéphaloïde du testicule caractérisé par la mollesse, l'élasticité, la forme ovoïde régulière de la tumeur.

Il n'y a pas de ganglions engorgés dans l'aine ni dans la fosse iliaque.

L'ablation est faite le 5 juillet, le malade étant anesthésié par le chloroforme.

Une première incision, commencée à l'anneau inguinal externe, s'étend jusqu'à la partie inférieure du scrotum, en décrivant une concavité interne. Une seconde, rejoignant la première à ses deux extrémités, à concavité externe, cerne un lambeau de peau elliptique; puis la tumeur est énucléée facilement sur toute la périphérie par dissection et arrachement d'un tissu cellulaire très lâche; la tunique vaginale est ensuite excisée, de sorte que la masse ne tient plus que par le cordon spermatique; une forte ligature est jetée sur le cordon qui est coupé au-dessous.

Six petites artérioles sont liées. Des serres-fines réunissent les deux lèvres de la plaie au-dessus et au-dessous du cordon. Les bourses sont maintenues relevées et recouvertes de compresses imbibées d'eau fraîche.

Description de la tumeur. — Poids, 720 grammes; elle est revêtue par la tunique albuginée recouverte par le feuillet viscéral de la vaginale, au travers duquel on voit les sinus veineux dilatés; elle est tout à fait lisse. En arrière, la tumeur paraît divisée en deux par un sillon vertical peu profond, dans lequel est logé l'épididyme très allongé, puisqu'il en mesure toute la hauteur (14 centimètres). Vers la partie moyenne est la surface de section du cordon dont les vaisseaux artériels

paraissent très développés, car l'artère spermatique a un calibre de 2 à 3 millimètres de diamètre. Le canal déférent, de 4 millimètres de diamètre à partir du cordon, se dirige verticalement en bas, à l'extrémité inférieure de la tumeur, se continue avec la queue de l'épididyme, qui remonte parallèlement au canal déférent presque jusqu'à l'extrémité supérieure de la tumeur; on distingue parfaitement en son milieu l'espèce de méso que lui forme la tunique vaginale. Dans toute cette étendue, l'épididyme est aplati, ses circonvolutions sont très apparentes; de sa tête partent, sur une longueur de 2 centimètres, six cônes qui se jettent par leur sommet dans la masse même du sarcocèle, ce sont les cônes formés par les replis des *vasa efferentia*.

Une coupe antéro-postérieure faite suivant le grand diamètre montre les particularités suivantes : la tumeur est formée par une substance molle tout à fait cérébriforme, presque diffluente vers le centre, plus résistante à la périphérie et à l'extrémité inférieure, d'un blanc grisâtre ou légèrement rougeâtre, avec quelques points disséminés çà et là, plus consistants, jaunâtres, d'aspect phymatoïde. Cette masse est divisée en quatre lobes par des cloisons dirigées d'arrière en avant, obliquement en bas, à peu près parallèles. Ces lobes principaux sont eux-mêmes subdivisés en lobes secondaires, mais moins nettement déterminés. Le doigt peut isoler les lobes les uns des autres; on voit alors qu'ils sont séparés par des cloisons cellulo-fibreuses s'insérant sur la tunique albuginée. Cette dernière membrane se détache facilement de la masse encéphaloïde, à laquelle elle paraît adhérer seulement par un tissu cellulaire facile à détacher. Mais en examinant avec attention, on trouve, surtout au niveau des points les plus consistants de la tumeur, une couche mince d'un blanc grisâtre, accolée immédiatement à l'albuginée et à la masse encéphaloïde; à l'œil nu, on distingue dans cette couche des stries blanchâtres très fines; c'est évidemment de la substance séminifère étalée qu'on rencontre encore sur les cloisons qui séparent les lobes de la tumeur.

Examen microscopique. — La substance encéphaloïde est

formée de noyaux ovoïdes ou circulaires de $0^{mm},01$ à $0^{mm},014$ de diamètre, renfermant un à trois nucléoles de $0^{mm},001$ à $0^{mm},003$, très apparents, et de nombreuses granulations. Ces noyaux sont très abondants; on trouve ensuite des cellules de $0^{mm},016$ à $0^{mm},026$, renfermant un noyau de $0^{mm},009$ à $0^{mm},016$, semblable aux précédents, et quelques cellules très rares à deux noyaux.

Dans la couche de substance séminifère que j'ai mentionnée plus haut, il est très facile de voir des vaisseaux séminifères de $0^{mm},15$ de diamètre, plus ou moins irréguliers, remplis de cellules épithéliales pavimenteuses.

J'ai montré ce sarcocèle à M. Robin pour avoir son avis sur l'origine épididymaire ou testiculaire. Bien certainement il n'avait pas pris naissance dans la tête de l'épididyme, puisque celle-ci est parfaitement indépendante avec ses cônes. Mais le point de départ pouvait être dans le corps d'Hygmore ou dans le testicule lui-même. M. Robin dit qu'à ce degré de développement cela est assez difficile à constater. Cependant, si c'était dans le corps d'Hygmore, on devrait trouver entre la substance testiculaire étalée et la production carcinomateuse un feuillet celluleux qui me paraît faire complétement défaut; d'ailleurs cette hypothèse ne serait pas compréhensible avec l'existence des tubes séminifères dans les cloisons.

Je pense donc qu'il s'agit d'un cancer du testicule lui-même; cette couche séminifère serait formée de substance testiculaire non encore envahie par la production morbide nouvelle.

Le soir du jour de l'opération, le malade souffre peu; pouls à 80 pulsations.

Le 6 juillet, une serre-fine est tombée; suintement séro-sanguinolent. (Deux bouillons, deux potages, deux verres de vin.) Œdème léger du scrotum.

Le 7, les serres-fines sont enlevées; la réunion par première intention est manquée complétement. L'œdème augmente; pas de douleurs. Pouls à 100.

Le 8, les lèvres de la plaie sont écartées de 3 centimètres; le fonds est grisâtre; la partie gauche du scrotum est considérablement tuméfiée; à son extrémité inférieure est une tache d'un brun ardoisé de la largeur d'une pièce de 5 francs.

(Julep avec acétate d'ammoniaque, 2 grammes ; sirop d'écorces d'oranges amères; pansement avec décoction de quinquina.)

Le 9, la gangrène s'est beaucoup étendue.

Le 10, du côté droit, c'est-à-dire du côté non opéré, paraît une tache brun violacé; depuis la veille, hoquet incoercible. Le pouls est à 80 pulsations, assez ferme. (Pansement avec alcool camphré.)

Le 11, le hoquet a cessé quelque temps sous l'influence d'une potion à la morphine. Diarrhée succédant à une constipation de huit jours. Peu de douleurs dans les bourses; l'eschare paraît s'arrêter à gauche, tandis que la mortification augmente encore à droite. (Limonade sucrée ; riz.)

Le 12, le hoquet et la diarrhée persistent. (Vésicatoire à l'hypogastre.)

Le 13, continuation du hoquet et de la diarrhée ; la gangrène est arrêtée; à gauche, elle s'étend sur une largeur de 5 ou 6 centimètres à partir du bord externe de la plaie suite de l'opération; à droite, elle mesure 5 centimètres de hauteur sur 4 de largeur.

Le 14, l'eschare du côté opéré est presque entièrement détachée, quelques coups de ciseaux l'enlèvent complétement. Le hoquet persiste encore.

Le 15, la plaie se déterge de plus en plus; la diarrhée a cessé. (Contre le hoquet, quatre pilules avec 1 centigramme de poudre de racine de belladone.)

Le 16, chute de la ligature du cordon. Les autres petites ligatures étaient déjà tombées successivement. Le hoquet revient encore de temps en temps. Le malade mange un œuf.

Le 17, disparition du hoquet.

Le 18, l'eschare du côté droit est presque entièrement éliminée; le gonflement du scrotum est bien diminué, de sorte que les plaques occupées par la gangrène, qui paraissaient si étendues, sont singulièrement réduites. La plaie est bien détergée, à part une tache d'un gris sale qui répond à la surface de section du cordon.

Le 21, ablation de l'eschare du côté droit.

A partir de ce jour le malade se lève, mange une portion. Les deux plaies se réparent graduellement.

Le 10 août, exeat; les plaies sont presque entièrement cicatrisées; d'ailleurs le malade se porte très bien; il a repris son embonpoint.

HERNIE INGUINALE DROITE ENFLAMMÉE. — ÉTAT GÉNÉRAL CHOLÉRIFORME SIMULANT L'ÉTRANGLEMENT. — OPÉRATION. — MORT; par M. LABORDE, interne des hôpitaux.

Le nommé Tanton (Nicolas), âgé de quarante-huit ans, ouvrier lithographe, a été atteint dès sa jeunesse d'une hernie inguinale droite pour laquelle il a porté pendant longtemps un bandage. Il y a vingt ans, il quitta ce bandage : la hernie non contenue ne se reproduisit pas pendant dix ans. Il y a dix ans, elle sortit de nouveau; mais le malade n'en éprouvant ni gêne ni douleur, ne s'en inquiéta pas et ne reprit point son bandage. Cette hernie était d'ailleurs facile à réduire. Les choses restèrent dans cet état jusqu'il y a trois semaines environ, époque à laquelle le malade rapporte le début des accidents actuels, sans pourtant en préciser le jour. Alors la tumeur herniaire devint douloureuse, ainsi que l'abdomen, et le malade commença à tomber dans un état général de faiblesse et de malaise considérable. Enfin, le dimanche 20 octobre dernier, il dut interrompre son travail. Depuis ce jour jusqu'au lundi 4 novembre, on n'a, sur les accidents qui se sont manifestés, que les renseignements fournis par le malade lui-même, renseignements très vagues et auxquels on ne peut accorder qu'une médiocre confiance, car le malade paraît n'avoir plus aujourd'hui parfaitement conscience de ce qui s'est passé. C'est ainsi qu'il prétend avoir eu pendant un laps de temps de quinze jours une constipation opiniâtre. Il dit aussi n'avoir pas eu de vomissements. Coliques abdominales, douleurs dans la tumeur, état de malaise général, tels sont en outre les points sur lesquels il insiste principalement. Depuis lundi dernier, les renseignements, sans être encore bien nets, sont cependant un peu plus positifs. Les personnes qui entouraient le malade pendant ces trois derniers jours ont noté une

altération profonde des traits qui depuis a encore augmenté, une prostration et une somnolence très prononcées. Elles disent qu'il a eu constamment une diarrhée très abondante, avec incontinence des matières fécales, qui s'échappaient sans qu'on s'en aperçût. De plus, il a eu des vomissements dont la nature n'a pas été constatée. Enfin, l'état général empirant, ainsi que les douleurs locales, on se décida à transporter Tanton à l'hôpital de la Charité, où il entre aujourd'hui, 7 novembre, à neuf heures du matin, salle Saint-Jean, n° 12.

Examiné immédiatement, il présente les symptômes suivants :

Son aspect dénote un état général des plus graves : sa face grippée est à demi cyanosée ; les traits sont amaigris et tirés. Il y a sur toute la surface du corps un refroidissement considérable. La respiration est fréquente, le pouls radial insensible.

Si maintenant l'on recherche les signes locaux, on trouve dans la région inguinale droite, à un ou deux travers de doigt au-dessus de l'arcade de Fallope une tumeur qui, partant du canal inguinal, suit le trajet du cordon des vaisseaux spermatiques, et occupe le côté droit du scrotum jusqu'au-dessus du testicule, qu'elle n'atteint pas. Cette tumeur volumineuse, renflée et arrondie à son extrémité inférieure, offre la forme et le volume d'une poire allongée de grosseur moyenne. Elle a un pédicule assez large. Elle est d'une consistance molle, non fluctuante ; elle est douloureuse, et la pression augmente cette douleur sans pourtant la rendre excessive. La peau à son niveau n'est point altérée. Par le taxis, on réduit cette tumeur, mais non complétement. Son contenu paraît rentrer en grande partie et sans trop de peine dans l'abdomen ; mais, malgré les efforts de réduction, on sent toujours dans le canal inguinal une masse dure et épaisse, une espèce de bouchon qui semble fermer la partie supérieure de ce canal. Sitôt d'ailleurs que l'on cesse la compression, la tumeur reparaît avec sa forme et son volume primitifs. L'abdomen est médiocrement développé. Il y a du ballonnement du ventre, mais il est peu considérable. La percussion donne une matité bien nette dans la fosse iliaque et le flanc droits. Le malade se plaint de coliques vives et de tiraillements épigastriques. Il éprouve une soif intense. Il porte

des traces non douteuses de diarrhée, et au moment de l'examen, il vomit, après avoir bu, un liquide louche d'une odeur aigrelette et fétide qui rappelle l'odeur et l'aspect des vomissements fécaloïdes.

En présence de ces symptômes, deux hypothèses sont possibles : ou il y a une inflammation de la tumeur herniaire, soit primitive, soit consécutive à une inflammation de l'abdomen, entérite ou péritonite, ou à quelque autre affection grave de cette cavité ; ou bien il y a étranglement de la hernie par le collet, avec réduction en masse par le taxis du sac et de son contenu étranglé. En faveur de la première opinion, on trouve le volume de la tumeur, son ancienneté, son état de non-contention depuis dix ans, l'éloignement du début des premiers accidents généraux et locaux, la lenteur de leur marche, la prédominance de l'état général sur les signes locaux, et enfin la persistance des selles et l'abondance de la diarrhée. En faveur de l'étranglement, on peut invoquer les vomissements fécaloïdes, l'irréductibilité d'une portion au moins de la tumeur, et peut-être aussi des cas analogues déjà observés dans lesquels un état cholériforme semblable à celui-ci s'est rapidement amélioré après qu'on eut débridé un étranglement réel.

D'après cela, dans l'impossibilité où l'on est de porter un diagnostic certain, et, vu la gravité de l'état général, qui ne permet pas d'attendre si l'on veut agir, M. Malgaigne croit qu'il y a lieu d'opérer. Pour lui, l'inutilité de l'opération et les inconvénients pouvant en résulter relativement à l'état local et général dans le cas d'une inflammation herniaire, ne sont pas tels qu'ils puissent faire perdre de vue l'indication formelle et pressante fournie par l'hypothèse d'un étranglement.

Il se décide donc pour l'opération, qu'il pratique immédiatement de la manière suivante, sans chloroformiser le malade.

La peau est incisée sur le pédicule de la tumeur, parallèlement à l'axe longitudinal de celle-ci, environ au niveau de la paroi antérieure du canal inguinal, dans une longueur de 3 à 4 centimètres. On coupe successivement la peau et le tissu cellulo-graisseux sous-cutané qui forme une couche épaisse jusqu'à ce qu'on arrive sur l'aponévrose du grand oblique. L'ar-

tère sous-tégumenteuse abdominale, intéressée dans la section, est aussitôt liée. Puis on coupe soit avec le bistouri, soit avec les ciseaux, l'aponévrose du grand oblique, les fibres du petit oblique et du transverse, le *fascia transversalis*, et l'on tombe sur le péritoine. On ne trouve point à la face externe de celui-ci le froncement et l'espèce de dépression circulaire qui d'ordinaire indiquent un étranglement par le collet. Alors le sac est ouvert, et le doigt, porté en haut et en bas dans l'intérieur du sac, constate que non-seulement il n'y a pas étranglement par le collet, mais qu'à vrai dire il n'y a pas de collet, et que l'intestin, qui forme le contenu de la hernie, est libre dans le sac, excepté à la partie supérieure du pédicule, où il adhère à la paroi postérieure du sac dans une petite étendue. Cette adhérence explique l'irréductibilité incomplète de la hernie par le taxis, et le bouchon qu'on sentait avant l'opération dans le canal inguinal. L'intestin est repoussé dans l'abdomen, où il rentre sans peine. Les adhérences à la partie postérieure du sac sont facilement détruites avec le doigt, et la hernie se trouve ainsi complétement réduite. Après l'ouverture du sac, dès les premières pressions exercées sur son contenu, il s'est échappé un liquide trouble, grisâtre, floconneux, d'une odeur douteuse un peu stercorale, qui paraît pourtant être un produit de l'inflammation plutôt que du liquide intestinal. L'intestin du reste, examiné dans toute sa portion herniée, n'a paru nulle part présenter d'ulcération; il offre une coloration rouge générale, avec çà et là de petites taches plus foncées. Une fois l'intestin rentré, on applique sur la plaie et le trajet du canal inguinal une compression au moyen de compresses graduées, maintenues par une bande de diachylon et par une longue bande de toile formant un huit de chiffre autour du tronc et de la racine du membre abdominal droit.

Puis on réchauffe le malade, et on lui donne immédiatement 60 grammes de punch chaud. On applique sur le ventre des cataplasmes chauds qui sont fréquemment renouvelés. Enfin, on recommande de garder autant que possible la position horizontale dans le décubitus dorsal.

Revu à midi, deux heures après l'opération, le malade présente toujours le même état général; le pouls ne s'est pas re-

levé. Mais les douleurs de l'abdomen et de la tumeur ont disparu. Plus de coliques. Il y a eu une selle, pas de vomissements.

A deux heures de l'après-midi, le malade s'éteint et meurt tout à coup sans qu'il soit survenu de signe nouveau.

Autopsie pratiquée vingt-quatre heures après la mort. — A part l'état cyanique général qui persiste, l'habitus du cadavre ne présente rien de particulier qui mérite d'être noté.

Le sac herniaire étant ouvert à la faveur d'une large incision pratiquée dans la direction du canal, il est facile de constater tout d'abord et tout à l'aise ce qui avait déjà apparu pendant l'opération, savoir qu'il n'existe pas de collet du sac, que l'ouverture est très large, et qu'en conséquence il n'y avait pas à proprement parler d'étranglement.

A l'intérieur du sac, d'ailleurs volumineux, vient faire saillie une masse rougeâtre formant tumeur, et que l'on reconnaît bientôt pour être le cæcum, à son appendice. Il faut bien noter que cette disposition du cæcum et sa présence dans le sac ne font pas du tout qu'il soit contenu dans la cavité de ce dernier, attendu que ledit intestin est, en réalité, sous-jacent à la séreuse péritonéale, qui normalement l'enveloppe en partie. Du reste, le cæcum, qui de cette manière vient secondairement en quelque sorte faire hernie dans le sac, sans y être contenu, nous le répétons, peut être facilement repoussé dans la cavité abdominale, et sa réduction simulée sur le cadavre, comme elle a été réalisée dans l'opération, rend parfaitement compte de l'une des phases de celle-ci.

Quant à l'anse intestinale qui constituait véritablement la hernie, et qui a été trouvée parfaitement réduite, elle correspond aux dernières portions de l'intestin grêle. Rétabli dans sa situation herniaire, il présente l'aspect d'une anse fortement recourbée, appliquée et adhérente à elle-même par l'une de ses faces, et par l'autre ayant contracté d'assez fortes adhérences avec la portion postérieure et inférieure du sac. Ce sont ces dernières adhérences, dont il existe surtout en un point du sac des traces non équivoques, qui ont dû être rompues pour opérer la réduction. A cet endroit la surface exté-

rieure de l'intestin présente, dans une étendue qui dépasse même les limites de la portion herniée, présente, dis-je, les traces d'une violente inflammation. Cette surface est parsemée de plaques noirâtres qui font présumer l'existence très probable d'une gangrène imminente, puis confirmée. En effet, en examinant de plus près, on ne tarde pas à découvrir dans un point de l'anse herniée une perforation complète qui pourrait permettre l'introduction d'une grosse plume d'oie. Mais des désordres plus graves, s'il est possible, se révèlent à l'ouverture de l'intestin. Dans une étendue de 12 centimètres au moins, à partir de la valvule iléo-cæcale, toute sa face interne est couverte de détritus noirâtres formés de fragments sphacélés de la muqueuse et de la musculeuse. La valvule iléo-cæcale, et même une assez grande portion de la face interne du cæcum, participent à ces graves altérations. De plus, les plaques de Payer, situées hors de la sphère de la gangrène, sont de toute évidence le siége d'altérations semblables à celles qui caractérisent l'état typhoïde. Toute la surface péritonéale est fortement injectée et parsemée d'arborisations vasculaires. Nous n'avons pas rencontré, à proprement parler, de pus dans la cavité du péritoine, mais une quantité assez considérable de liquide fécaloïde dans lequel baignaient les anses intestinales.

NOTE SUR UNE PETITE TUMEUR CANCÉREUSE SITUÉE A LA RÉGION ANTÉRIEURE ET MÉDIANE DE L'AVANT-BRAS. — EXTIRPATION, par M. J.-V. LABORDE, interne des hôpitaux.

La plupart des productions pathologiques accidentelles ont un siége d'élection qui, sans présenter une fixité absolue, peut cependant, dans maintes circonstances, intervenir comme élément précieux d'un diagnostic difficile. Certes, il est peu de ces productions qui offrent moins de cette fixité que le cancer, ne fût-ce qu'en raison de ses facilités de pullulation et de généralisation ; et cependant il est des parties du corps dans lesquelles sa présence peut encore être regardée comme

chose presque insolite. Tel est le cas que nous rapportons ci-après et qui, ne fût-ce qu'à ce point de vue, nous a paru présenter quelque intérêt.

Il s'agit, en effet, d'une toute petite tumeur, du volume approximatif d'une aveline, implantée sur la peau de la partie antérieure et médiane de l'avant-bras droit. Cette tumeur se présente sous la forme et l'aspect d'une excroissance épidermique. Elle est globuleuse, un peu irrégulière à sa surface, rugueuse au toucher, de couleur rougeâtre, non fluctuante, non ulcérée. Elle tient par un pédicule assez large à la peau, qu'elle paraît ne point dépasser en profondeur. Celle-ci, en effet, a conservé, au niveau de la tumeur, toute sa mobilité normale. La tumeur, du reste, n'est le siége que d'une douleur confuse, peu caractérisée, que le palper, ni la pression n'exaspèrent. Mais sa présence inquiète beaucoup la personne qui la porte, et elle veut en être débarrassée à tout prix.

Cette femme, âgée d'une quarantaine d'années, cuisinière, bien et fortement constituée d'ailleurs, a vu, il y a environ un an et demi, se développer à l'endroit indiqué et sans motif connu, une toute petite excroissance, qu'elle s'est empressée d'enlever elle-même, à l'aide d'un instrument tranchant. Elle n'a pas tardé à la voir se reproduire et acquérir assez rapidement le volume qu'elle possède aujourd'hni et que nous avons évalué.

Quelle était, en réalité, la nature de cette tumeur? On sait combien est, en général, hérissée de difficultés la réponse à une semblable question. Ici, la difficulté s'augmentait, ainsi que nous l'avons fait prévoir, de l'exceptionnalité du siége extrême de l'aspect et des caractères physiques, qui étaient tous en faveur d'une production épidermique. L'examen consécutif à l'enlèvement de la tumeur était donc nécessaire à la certitude de la détermination de sa nature.

Les instances de la malade, en provoquant cet enlèvement, qui fut d'ailleurs des plus simples, et pratiqué par le docteur U. Trélat, facilitèrent l'examen de la production morbide, et voici ce qu'il nous a appris : Ainsi qu'on le voit, une coupe de la petite tumeur met à découvert une surface dure, d'aspect fibreux, mamelonné, de couleur alternativement blanche

et grisâtre. Le râclage par le scalpel enlève de cette surface une très petite quantité de liquide lactescent, et déjà quelques présomptions sur la nature de la tumeur naissent de cette particularité.

L'examen histologique permet d'y constater, en effet, la présence de trois ordres d'éléments qui, quoique divers d'aspect et de forme, n'en concourent pas moins, en réalité, au même but de structure :

1° En premier lieu, de grosses cellules sphériques ou polygonales, contenant deux ou trois noyaux nucléolés, et remplies d'un contenu excessivement granuleux. C'est le type de la cellule dite cellule-mère du cancer. Le dessin que j'ai l'honneur de mettre sous les yeux de la Société en présente quelques beaux spécimens ;

2° Un grand nombre de noyaux libres et aussi très granuleux siégent à côté des cellules susdites ;

3° En même temps se rencontrent en moins grand nombre, mais tout aussi caractéristiques, quelques cellules allongées, fusiformes, à un ou deux noyaux, c'est-à-dire ayant tous les attributs de la cellule fibro-plastique ; enfin, dans les parties de la tumeur les plus voisines de la surface cutanée, aux éléments susdécrits se mêlent des pinceaux de fibres de tissu cellulaire.

En conséquence, la nature carcinomateuse de cette tumeur ne saurait être douteuse.

AFFECTION ORGANIQUE DU CŒUR CHEZ UNE JEUNE FILLE DE QUATORZE ANS, par M. CHARPENTIER, interne des hôpitaux.

Marie Gosse, âgée de quatorze ans et demi ; la mère journalière, née à Paris, demeurant à Paris, avenue Saint-Charles ; entrée à l'hôpital des Enfants, salle Sainte-Catherine, n° 48, le 6 octobre 1861.

Fille *non pubère*, d'une constitution débile, lymphatique ; cheveux rouges, teint pâle, taches de rousseur, assez bien développée.

Comme antécédent, il faut noter l'absence complète de rhumatismes ou de douleurs rhumatismales, ni anciennement ni récemment.

En 1860, premier séjour à l'hôpital, de plusieurs mois; entrée pour des troubles déterminés par une affection organique du cœur qui, à cette époque, offrait tous les signes d'une insuffisance mitrale. A sa sortie, l'état est assez satisfaisant, quoique la malade conserve de l'étouffement, de la toux, une impulsion cardiaque très forte et tous les signes physiques d'une hypertrophie considérable du cœur.

Le 17 janvier 1861, elle rentre à l'hôpital.

Deux jours avant son arrivée, elle avait été, sans cause connue, prise brusquement de vomissements, d'une oppression beaucoup plus considérable, accompagnée d'une toux fatigante, pénible, sans aucune expectoration.

Le 16, après une nuit calme, l'enfant, à son réveil, s'aperçut qu'il lui était impossible de remuer le bras gauche, qui a perdu complétement la motilité. La jambe du même côté est aussi presque complétement paralysée. La face présente de même une paralysie du côté gauche. En résumé, hémiplégie du côté gauche.

Le 18 janvier. Outre les signes précédents, on constate à l'auscultation : râles sous-crépitants généralisés dans les deux côtés de la poitrine, mêlés à gauche de quelques râles crépitants.

A l'auscultation cardiaque, matité considérable, bruits du cœur si tumultueux qu'il est impossible de préciser à quel temps existe le souffle qui les accompagne.

Ce souffle, très râpeux, très rude, s'entend mieux à la pointe. Pouls à 132, petit, mou, irrégulier, difficile à saisir, dépressible; respiration à 76.

Légère expectoration sanguinolente; orthopnée; cyanose considérable; œdème des membres inférieurs; face légèrement bouffie. (Ventouses sèches, digitale et eau de laurier-cerise.)

Le 19. Un peu de mieux. La respiration est moins pénible, la dyspnée moindre. L'impulsion du cœur aussi forte, mais les bruits se sont régularisés assez pour que l'on puisse constater

que le bruit de souffle qui conserve ses caractères couvre tout le premier temps et envahit un peu le petit silence. Pouls à 120.

Les crachats ne sont plus sanguinolents. A l'auscultation de la poitrine, on constate les mêmes signes que lors de l'entrée. Râles sous-crépitants généralisés.

Le diagnostic porté est : affection organique de l'orifice mitral, probablement insuffisance, avec ou sans rétrécissement.

Le 20, mêmes symptômes. Le bras a conservé intacte sa sensibilité. La jambe fait quelques mouvements. Le bras reste complétement immobile ; la face est toujours déviée. Déviation de la langue à gauche.

Le 21, aggravation des symptômes thoraciques. L'expectoration redevient sanglante. La dyspnée est plus considérable. Les râles sous-crépitants sont devenus plus fins, mêlés d'une plus grande quantité de râles crépitants. (Kermès, digitale.)

Les 21, 22, 23, même état de la malade, sauf une légère amélioration dans l'état général.

Le 24, la paralysie persiste complète. Apparition du muguet dans la cavité buccale, qui cède à l'emploi d'un julep avec le chlorate de potasse.

La malade reste dans cet état jusqu'au 6 février.

On constate alors que la main exécute de légers mouvements, le bras continuant à rester immobile. On lève la malade. Le pouls, examiné par M. Marey à l'aide du sphygmographe, présente un léger dicrotisme.

A partir de ce moment la malade va de mieux en mieux ; les mouvements du bras se rétablissent peu à peu ; l'état général s'améliore ; et, le 16 février, tous les signes qui compliquaient l'affection du cœur ont disparu ; il ne reste plus qu'une matité considérable indiquant l'hypertrophie du cœur. La pointe bat dans le cinquième espace intercostal : impulsion très forte, frémissement cataire très fort. La tête est fortement soulevée quand on l'applique sur la poitrine pour ausculter le cœur. Pas de retentissement dans les vaisseaux du cou. L'appétit et les forces reviennent ; la malade est notablement mieux.

Les mois de mars et d'avril se passent avec des alternatives

d'amélioration et d'aggravation accompagnés de retentissement du côté des poumons, sans que l'expectoration sanglante se manifeste de nouveau. Léger œdème pulmonaire. Toujours un peu de dyspnée.

Au mois de mai, le 9, la malade contracte dans les salles une scarlatine. Tout se passe bien; l'éruption se fait très bien, sans complication.

Vers la fin de mai, on constate la présence de l'albumine en assez grande quantité dans les urines.

L'albumine disparaît au bout de quinze jours. Pas d'œdème des membres inférieurs, pas d'ascite. La convalescence franche s'établit sans complications, et la malade sort le 11 août 1861, présentant une amélioration notable, puisqu'elle peut marcher, mais conservant les signes d'une lésion mitrale.

Le 6 octobre 1861, elle rentre à l'hôpital dans l'état suivant:

Nouvelle recrudescence des symptômes; dyspnée allant jusqu'à l'orthopnée; fièvre vive; pouls très mou, petit, misérable; peau très chaude; cyanose; congestion pulmonaire; souffle doux; quelques râles muqueux; bruits du cœur tumultueux, mais pas assez pour que l'on ne puisse constater la persistance des signes de la lésion mitrale; seulement au souffle râpeux qui couvre toujours tout le premier temps, et qui présente son maximum à la pointe, il s'en est ajouté un au second temps, qui se prolonge jusque dans les vaisseaux du cou; pouls veineux; teinte cyanique; signes d'asystolie. (Sédatifs de la circulation et kermès.)

Vers le 20, amélioration sensible.

Le 25, reprise de congestion pulmonaire; crachats sanguinolents; dyspnée plus considérable.

Un mois se passe dans ces alternatives d'amélioration et d'aggravation, avec prédominance du côté de l'appareil pulmonaire, aggravation qui cède chaque fois à l'application de ventouses sèches et à l'emploi à l'intérieur du kermès uni à la digitale.

Le 20 novembre, la malade, qui reste continuellement couchée et appuyée sur le coude, contracte un eczéma du coude et un érysipèle qui cède au bout de quelques jours. Œdème des membres inférieurs très considérable.

Le 1er décembre, l'œdème se généralise : cuisses, appareil génital externe sont complétement envahis; ascite considérable; œdème pulmonaire; râles sous-crépitants très abondants dans les deux poumons.

Le 5, congestion du foie; ictère très notable; coloration verdâtre des téguments; face bouffie; œdème général. L'ictère s'accompagne de démangeaisons insupportables pour la malade.

Le 8, hémorrhagies diverses; épistaxis; crachats hémoptoïques qui ne cessent pas jusqu'à la mort; dyspnée extrême; asystolie. (Ventouses, kermès.)

Cet état persévère jusqu'au 1er janvier.

A partir de cette époque, il devient complétement impossible de rien distinguer quant aux bruits du cœur; la cyanose est extrême, la voix éteinte, l'asystolie complète; ascite énorme; l'œdème général; la teinte ictérique a en partie disparu; le pouls est presque insensible, l'asphyxie considérable, et la malade est véritablement agonisante.

Elle meurt le 7 janvier.

Autopsie vingt-quatre heures après la mort. — Aspect général du cadavre : teinte bleuâtre, livide; œdème et infiltration considérable des membres inférieurs et de la face; abdomen dont les parois sont distendues, très volumineux.

A l'ouverture de l'abdomen, issue d'un liquide jaune citrin remplissant la cavité abdominale, se coagulant par la chaleur et l'acide nitrique; intestins comme lavés, décolorés, flottant au-dessus du liquide.

Foie débordant au-dessous de l'ombilic, très volumineux, très dense, lisse à la coupe, sans altérations cirrhotiques; aspect jaunâtre, plutôt rouge; congestion énorme des vaisseaux, laissant par la section écouler une grande quantité de sang noirâtre.

Reins assez volumineux. Rien de notable.

Rate saine, à part un peu de congestion.

Cerveau. Un peu d'injection des méninges; consistance nor-

male; pas de traces d'hémorrhagie; un peu de sérosité dans le ventricule du côté droit. Rien à gauche.

Poumons fortement congestionnés; adhérences extrêmement fortes de la plèvre des deux côtés avec les parois costales; épanchement de sérosité louche dans la cavité pleurale droite; pas de tubercules, ni dans les poumons, ni dans les ganglions bronchiques; pas de traces d'apoplexie; pas de noyaux apoplectiformes.

A la base du poumon droit : induration extrême limitée au volume d'une pomme d'api, induration telle qu'il est impossible d'y faire pénétrer le doigt malgré tous les efforts; insufflation impossible à ce niveau; précipite au fond de l'eau; altération notable de texture; pas de noyau apoplectique en ce point.

Péricarde distendu par une sérosité qui présente les mêmes caractères que celle de l'abdomen; pas d'adhérences avec le cœur; adhérences avec le poumon; le feuillet en contact avec le cœur est comme lavé; pas d'altération de ce feuillet; pas de fausses membranes.

Cœur extrêmement volumineux, présentant 19 centimètres de longueur prise à la base, sur 24 de circonférence prise à l'endroit le plus large.

Les parois auriculaire et ventriculaire présentent leur coloration normale, et n'offrent rien de particulier, si ce n'est le long des sillons ventriculaires antérieur et postérieur, deux traînées de granulations crétacées avec une plaque semblable sur la paroi même du ventricule gauche; plaques et traînées n'ont pas 2 centimètres de dimension.

Le cœur étant détaché par la section des gros vaisseaux, on voit faire saillie au point de section de l'aorte un magnifique caillot fibrineux légèrement sanguinolent en un point, complétement décoloré dans tout le reste de son étendue, et remplissant l'oreillette et l'auricule gauche.

Les ventricules et les oreillettes étant ouverts de manière à ne léser ni les orifices, ni les valvules, voici ce que l'on constate :

Oreillettes droite et gauche. Pas d'hypertrophie appréciable; dilatation assez considérable des oreillettes, dont les parois sont tapissées par une fausse membrane épaisse de près de 1 millimètre recouvrant toute l'étendue des oreillettes, et d'une coloration rougeâtre qui disparaît par le lavage. Cette fausse membrane s'étend jusqu'aux valvules, dont elle recouvre les valves en descendant jusqu'aux ventricules, dont la partie voisine de la base est aussi envahie par une fausse membrane qui, dans le ventricule droit, descend jusqu'à 2 centimètres, et recouvre le ventricule gauche presque en entier; au-dessous se trouve la séreuse.

Le ventricule droit, considérablement dilaté, présente en même temps une hypertrophie de ses parois telle qu'elles dépassent d'un demi-centimètre les dimensions du ventricule gauche, qui n'est ni hypertrophié, ni dilaté.

Orifices. Les orifices des artères pulmonaire et aorte sont sains, à part la fausse membrane qui recouvre les valvules sygmoïdes, et ne présentent ni rétrécissement, ni insuffisance; pas d'incrustations athéromateuses au niveau des valvules, ni dans l'épaisseur des parois artérielles.

L'orifice auriculo-ventriculaire droit présente dans sa plus grande étendue 2 centimètres et demi sur 1 centimètre de large; les cordages tendineux qui contiennent les valvules sont sains; pas d'incrustations; on y introduit facilement trois doigts.

L'orifice auriculo-ventriculaire gauche présente les lésions suivantes :

Vu par l'oreillette, il se présente sous l'aspect d'un infundibulum qui a 2 centimètres de profondeur. Toute la partie supérieure de l'infundibulum est occupée par une saillie due à une des valves de la valvule mitrale, qui fait hernie dans l'intérieur de l'oreillette; au-dessous de cette saillie on aperçoit une fente qui n'a pas un demi-centimètre d'étendue dans le sens de la longueur; cette fente n'est autre que l'orifice auriculo-ventriculaire considérablement rétréci.

Vue par le ventricule, cette fente se présente sous l'aspect

d'un orifice ovalaire, circonscrit en haut par une masse tendineuse légèrement indurée, et qui est constituée par les fibres tendineuses d'une des colonnes charnues de ceux qui vont aboutir à la valvule mitrale.

Latéralement à gauche, il est circonscrit par une autre colonne charnue. A droite, pas d'autres fibres tendineuses, de façon que cet orifice se trouve ainsi un peu prolongé en forme de gouttière à la partie inférieure.

On ne peut faire pénétrer que l'extrémité du petit doigt dans l'intérieur de cet orifice.

Le liquide introduit par l'oreillette s'écoule lentement par l'orifice dans le ventricule.

Si, au contraire, on verse par le ventricule, c'est à peine si quelques gouttes passent dans l'oreillette, la valve de la valvule qui fait saillie dans l'oreillette recouvrant l'orifice, et faisant fonction d'opercule qui empêche le passage du liquide.

Extrait du rapport de M. Bricheteau *sur l'observation précédente.*

On ne saurait trouver un plus remarquable exemple de la série complète de tous les phénomènes morbides qu'entraîne une lésion des orifices du cœur. Rien ne manque, en effet, dans cette observation : hydropisie du tissu cellulaire; ascite; épanchement pleurétique; congestion des organes vasculaires; foie, reins et rate se condensant par l'augmentation de volume appréciable à la percussion, par l'ictère et la présence de l'albumine dans les urines; et enfin la cachexie cardiaque se traduisant par des hémorrhagies.

Si les faits de ce genre sont intéressants à étudier quand on les observe chez des vieillards, ils le sont bien plus quand on les rencontre chez des enfants, généralement peu sujets aux affections cardiaques, si l'on en excepte les vices de conformation. Or, les lésions trouvées à l'autopsie ne sont nullement congénitales, et doivent être rapportées à une endocardite chronique.

Mais alors comment expliquer la pathogénie de cette affection? Les parents de cette petite fille ont affirmé que leur enfant n'avait jamais fait la moindre maladie, n'avait jamais été atteinte de rhumatisme. Ils ont seulement remarqué que depuis l'âge de cinq ans leur enfant était fortement essoufflée quand elle voulait courir ou jouer, et ces symptômes n'ont fait que s'aggraver avec l'âge.

En présence de ces renseignements, il faut donc admettre une affection à marche lente, sans symptômes aigus, ayant débuté d'une façon inaperçue, marche qui n'est nullement celle de l'endocardite. Et cependant quelle autre maladie peut expliquer la présence de cette fausse membrane qui tapissait entièrement les oreillettes, recouvrait les valvules, et pénétrait dans les ventricules qu'elle recouvrait en partie?

Ce fait est assez exceptionnel pour que je le croie digne d'attirer l'attention de la Société. On lit, en effet, dans le *Compendium* de MM. Monneret et Fleury, la phrase suivante : « La fausse membrane nous paraît être le produit d'une inflammation chronique de l'endocarde; mais il est rare que l'on puisse constater l'existence de cette matière concrescible, parce qu'elle est incessamment entraînée par la colonne sanguine. Cependant on doit supposer qu'elle se forme dans le cœur comme dans les artères enflammées, où elle a été retrouvée par Hodgson, Cruveilhier, Delpech et Dubreuil, qui la regardent comme un des produits les plus ordinaires de l'inflammation. »

Laennec avait observé plusieurs fois ces fausses membranes, mais il croyait que les troubles de la circulation en étaient la véritable cause. Il cite une observation rapportée par Burns, qui trouva l'oreillette gauche tapissée intérieurement par une couche membraniforme de lymphe plastique.

Dans le fait de M. Charpentier, je ne puis expliquer la présence de cette production pseudo-membraneuse que par une endocardite chronique, qui en même temps a été la cause de l'altération de la valvule mitrale; car si l'on se range à l'opinion de Laennec, qui n'a jamais rencontré de fausses membranes sans végétations du cœur, une exception doit être faite

pour notre fait, puisqu'il n'y avait pas la moindre concrétion fibrineuse.

Ont été nommés membres adjoints :

MM. CORNIL,
FERRAND,
LABORDE,
SERVOIN.

XXXVIIe ANNÉE. — AVRIL 1862.

SOMMAIRE :

EXTRAITS DES PROCÈS-VERBAUX. — 1. Vices de conformation, arrêt de développement. — 2. Vice de conformation du cœur, cyanose. — 3. Langue d'un sujet mort de rage. — 4. Rachitisme. — 5. Trajet anormal de la grande veine azygos. — 6. Ulcération de l'intestin grêle. — 7. Abcès angioleucitique des parois utérines.

OBSERVATIONS. — Double abcès tubaire, ancien dans la trompe droite, récent à gauche, qui le cinquième jour d'une époque menstruelle s'ouvrit dans le péritoine, et entraîna rapidement la mort, par M. ALMAGRO, interne des hôpitaux.

Démence sénile ; affaiblissement du membre inférieur gauche ; gangrène spontanée de la jambe ; mort. *A l'autopsie :* ramollissement cérébral ; dilatation partielle du cœur ; oblitération embolique (?) de l'artère iliaque externe ; oblitération athéromateuse de l'artère cérébrale postérieure et d'une artère du cœur, par M. le docteur POTAIN, médecin de l'hospice des Ménages.

Ulcérations gangréneuses multiples de l'estomac ; perforation de l'estomac ; cancer du foie, par M. POTAIN, médecin de l'hospice des Ménages.

Atrophie du lobe gauche du cervelet ; apoplexie méningée ; mort. *Autopsie :* atrophie du pédoncule cérébelleux supérieur gauche, de l'olive et du corps strié du côté droit, par M. ED. LALLEMENT, interne des hôpitaux.

Polypes du larynx sous forme de végétations, par M. BOUCHAUD, interne des hôpitaux.

Fongus de la vessie, par M. BERNADET, interne des hôpitaux.

Tumeur du genou droit ; enchondrome, par M. NIVERT, interne des hôpitaux. Rapport de M. DOLBEAU, chirurgien des hôpitaux.

PRÉSIDENCE DE M. CRUVEILHIER.

1. M. *Houel* présente un *petit monstre* qui n'offre de vices de conformation que dans sa moitié sous-ombilicale. C'est: 1° un défaut de réunion des parois abdominales, de l'ombilic au pubis, d'où résulte une ouverture limitée supérieurement par les membranes du cordon, inférieurement par une vessie exstrophiée à la surface de laquelle viennent s'ouvrir l'intestin et les uretères; 2° une absence des organes génitaux externes qui sont remplacés par deux tubercules cutanés en forme de mamelon; 3° une absence de pubis et de symphyse pubienne; 4° un large spina bifida de la région sacrée; 5° aux membres inférieurs on constate un pied bot varus droit, une luxation du pied gauche en arrière et une saillie de l'extrémité inférieure du tibia, correspondant telle qu'on la prendrait volontiers recouverte qu'elle est de téguments pour un orteil supplémentaire. — L'examen des viscères a en outre révélé une absence complète du gros intestin et du rectum.

M. *Trélat :* Le fait présenté par M. Houel offre un haut intérêt au point de vue de l'anatomie tératologique, mais il me semble pouvoir être interprété un peu autrement que ne l'a fait notre collègue.

Déjà Isidore Geoffroy Saint-Hilaire, en citant quelques cas analogues à celui-ci (*Histoire des anomalies de l'organisation*, t. I, p. 384 et 502.), disait : Une circonstance remarquable et sur laquelle il importe de fixer l'attention, c'est que les anomalies d'embouchure du canal intestinal, que le déplacement de l'anus indique au dehors, sont ordinairement accompagnées de l'absence d'une grande partie ou même de la presque totalité du gros intestin. Cette circonstance a de même frappé M. Houel; il a observé et consigné dans nos bulletins (*Bull. de la Soc. anat.*, t. XXV, p. 184), l'histoire d'un vice de conformation extrêmement semblable à celui que nous avons sous les yeux, et il vient de nous dire que ces deux cas semblent calqués sur un même type.

En effet, messieurs, cette fixité, cette constance des formes

tératologiques sont bien faites pour commander notre attention. Des résultats identiques appellent une cause identique. Dès lors notre esprit ne doit plus s'égarer à la recherche de circonstances accidentelles, mais bien fouiller avec soin l'histoire du développement embryonnaire, pour voir s'il n'y a pas un coin de ce tableau où nous pourrons saisir l'explication vraie de l'anomalie.

C'est en procédant ainsi qu'on est arrivé à reconnaître la véritable nature du bec-de-lièvre, des hermaphrodismes, etc. A force de patience, on a trouvé l'heure de la vie fœtale qui représente chaque variété, chaque degré de ces malformations. Je suis convaincu aujourd'hui qu'en suivant la même voie on peut arriver à une explication satisfaisante de toutes les monstruosités analogues à celle que nous examinons.

Passons en revue les temps principaux du développement de l'intestin.

Au début, une large gouttière continue avec la vésicule ombilicale, va bientôt s'allonger en haut et en bas et fournir ce que Baer a nommé *aditus superior* et *aditus inferior ad intestinum*. En même temps, la communication avec la vésicule ombilicale ou *ombilic intestinal* se rétrécit notablement. Ces faits s'observent dans la première quinzaine de la vie fœtale.

Bientôt on voit s'élever juste au-dessous du pédicule omphalo-mésentérique une vésicule qui s'accroît, dans la seconde quinzaine, avec une remarquable rapidité, c'est l'allantoïde ; elle est en rapport intime avec l'extrémité inférieure de l'intestin dont elle semble constituer un diverticule.

A la fin du premier mois, vers trente à trente-cinq jours, voici l'état des choses : la partie inférieure de l'intestin se termine en cul-de-sac par en bas, mais communique largement en avant avec la cavité allantoïdienne, qui tend déjà à former par son renflement inférieur la vessie urinaire. De façon qu'à cette époque, suivant l'expression de M. Longet, les parties génito-urinaires internes et l'intestin aboutissent à un véritable cloaque comparable à celui qui résulte, à l'extérieur, de la fusion de l'anus avec le sillon uro-génital. Ce cloaque tend à se cloisonner par le développement de l'éperon, qui sépare l'ouraque de l'intestin ou mieux la vessie de l'intestin, mais ce

cloisonnement ne pourra se compléter qu'après que le cul-de-sac vésico-intestinal se sera abouché avec l'ouverture ano-génitale extérieure.

Cet abouchement a lieu par un double travail de résorption de dehors en dedans et de dedans en dehors. Au temps que se produisent les changements indiqués plus haut, on voit apparaître, sur la face antérieure de l'extrémité caudale de l'embryon, allongée et très recourbée en avant, une éminence médiane sur laquelle se dessine un léger sillon antéro-postérieur. Ce sillon sera bientôt après l'orifice génito-anal et les éminences latérales fourniront les scrotums et les corps caverneux.

Ce rapide aperçu du développement intestinal nous suffit, nous pouvons laisser de côté les transformations ultérieures.

Il y a donc un moment de la vie intra-utérine, du vingt-cinquième au trente-cinquième jour environ, où l'intestin, terminé en cul-de-sac, communique avec la partie postéro-inférieure de la vessie, juste un peu au-dessous et entre les orifices des uretères qui existent déjà. A ce moment, la cavité du petit et du gros intestin n'existe pas encore, le cæcum et la valvule iléo-cæcale ne se formeront que plus tard, lorsque le corps de Wolff ayant acquis tout son développement, aura repoussé une des circonvolutions intestinales dans la fosse iliaque droite. A ce moment encore, la vessie n'est autre chose qu'une dilatation de l'ouraque, elle ne sera définitivement organisée que lorsque le rétrécissement graduel de l'*ombilic cutané* l'aura enfermée dans la cavité du ventre. Il faut savoir que ce rétrécissement de l'ombilic marche avec beaucoup plus de rapidité dans la moitié supérieure que dans la moitié inférieure, et que l'ombilic est situé d'autant plus près de l'extrémité caudale que l'âge de l'embryon est moins avancé.

Appliquons, messieurs, ces données à l'étude du cas tératologique présenté par M. Houel. N'est-il pas évident pour tous que nous avons sous les yeux un véritable arrêt de développement dans l'acception la plus simple du mot, la prolongation jusqu'à la naissance d'un état embryonnaire, qui de transitoire qu'il aurait dû être est devenu définitif? Je ne sais si ma dé-

monstration sera pour vous aussi convaincante que pour moi, mais je n'entrevois guère d'objection possible.

Le spina bifida me paraît avoir été la cause déterminante du vice de conformation abdominal; les phénomènes complexes qui président à la formation de tous les organes pelviens, ont été tous arrêtés par ce simple fait que l'extrémité caudale de l'embryon n'a pu opérer son redressement normal. Du reste, si j'en juge par les faits, on observerait souvent le même rapport de causalité, car chez le fœtus, présenté en 1850, par M. Houel, il y avait un spina bifida, dans deux cas très analogues publiés dans le *Journal général de médecine*, l'un par Voisin, l'autre par Révolat, il y avait aussi un spina bifida. Je n'ai pas besoin de dire que dans tous ces cas, comme ici, le spina bifida siégeait sur la région lombo-sacrée, c'est-à-dire précisément sur l'extrémité caudale du fœtus.

---

2. M. le docteur *Gueniot* montre un vice de conformation, cause d'une cyanose rapidement mortelle (état rudimentaire du ventricule droit, persistance du trou de Botal, du canal artériel), et communique à la Société les détails suivants :

Au mois de septembre 1861, la nommée Girard, âgée de trente ans, primipare, accoucha à la Maternité au terme de huit mois et demi d'une fille en assez bon état et pesant 2400 grammes.

L'accouchement fut assez pénible, mais il n'offrit d'ailleurs rien d'anormal. Les membranes se rompirent vingt heures après le début du travail et dix-sept heures avant l'expulsion de l'enfant, ce qui porte à trente-sept heures la durée totale du travail. L'auscultation, pratiquée avant et pendant le travail, ne révéla rien de particulier dans les bruits du cœur du fœtus, excepté sur la fin du temps d'expulsion, où ils s'accompagnèrent d'un bruit de souffle, tout en conservant leur fréquence accoutumée. L'enfant naquit dans un état léger d'asphyxie; mais il put être facilement ranimé sans le secours de l'insufflation. Il conserva toutefois une teinte bleuâtre géné-

rale assez prononcée, et, malgré l'établissement régulier de ses diverses fonctions, celle de la circulation ou plutôt celle de l'hématose parut toujours être incomplète, vu la persistance de la cyanose.

Le deuxième jour, M. Delpech, ayant ausculté cet enfant, ne découvrit aucun bruit morbide au cœur. Il soupçonna l'existence d'un emphysème pulmonaire, et prescrivit un julep gommeux de 100 grammes avec addition d'une goutte de teinture de belladone. Mais, le quatorzième jour, l'enfant s'éteignit tranquillement, sans secousse ni symptôme aigu d'aucune sorte, n'ayant présenté depuis sa naissance que les phénomènes suivants, à savoir : 1° une tendance particulière au refroidissement des extrémités inférieures, disposition que l'on tenta de combattre par l'usage des bains aromatiques et par des frictions avec de l'eau thériacale ; 2° une teinte bleuâtre prononcée de la peau et des muqueuses ; 3° jamais de trouble notable de la respiration, ni toux, ni suffocation ; pas de convulsion ; enfin, jamais de différence marquée dans l'intensité de la cyanose des téguments, laquelle est restée sensiblement uniforme pendant toute la vie de l'enfant.

Autopsie. — Dix-huit heures après la mort, je fis l'autopsie, et trouvai le corps d'un aspect général presque ordinaire, ayant une teinte bleuâtre à peine sensible, excepté aux jambes et aux pieds. Les poumons étaient bien développés, volumineux, d'une couleur violacée, et très congestionnés dans toutes leurs parties. Pressé entre les doigts, à proximité de l'oreille, leur tissu crépite normalement, et à la coupe, qui est très humide, il laisse suinter un liquide séreux coloré en rose par du sang.

Mais ce qui frappe surtout l'attention à l'ouverture de la poitrine, c'est le volume relativement considérable du cœur, volume qui atteint presque celui d'un œuf de poule, et qui est dû en grande partie à une distension énorme de l'oreillette droite. (La pièce que j'ai l'honneur de présenter aujourd'hui à la Société ne peut donner de ce volume qu'une idée imparfaite, parce qu'elle a été conservée dans de l'eau alcoolisée, et que d'ailleurs les cavités cardiaques ont été vidées du sang qu'elles contenaient.) Le péricarde est tout à fait sain et renferme quelques grammes de sérosité citrine. La forme géné-

rale du cœur est sensiblement normale. Le ventricule gauche, très volumineux et très distendu, présente au palper une certaine mollesse qui contraste avec la fermeté insolite du ventricule droit. Ce dernier est relativement petit et s'arrête à 3 ou 4 millimètres de la pointe de l'organe, uniquement formée par le ventricule gauche. Celui-ci, rempli d'un sang très noir et coagulé, offre une capacité à peu près double de sa capacité normale. L'épaisseur de sa paroi est de 5 millimètres. Le ventricule droit, au contraire, est presque entièrement charnu et formé d'un tissu musculaire d'aspect ordinaire. Sa cavité, tout à fait rudimentaire, est représentée par une petite loge pouvant à peine contenir un pois, et située à la partie supérieure et interne de ce ventricule, c'est-à-dire dans la portion correspondante à l'infundibulum, sur un cœur régulièrement conformé. Cette cavité est close de toutes parts, excepté du côté de l'oreillette droite, avec laquelle elle communique par une ouverture très étroite pourvue cependant de deux valvules d'une petitesse extrême. Sa surface est tapissée par une membrane lisse, d'aspect séreux, qui pénètre dans les quelques points déprimés représentant, à l'état rudimentaire, les anfractuosités ventriculaires normales. Un petit prolongement en cul-de-sac de la cavité se remarque dans la direction de l'artère pulmonaire. Mesurée de la pointe à la base, la masse charnue, qui constitue la presque totalité du ventricule droit, offre une hauteur de 18 millimètres. Les oreillettes sont distendues par un sang très noir et coagulé, semblable à celui qui remplissait le ventricule gauche. La droite offre une capacité très exagérée, pouvant être évaluée à un tiers ou à la moitié en plus de sa capacité normale. La gauche semble aussi un peu agrandie. Les parois de la première, parfaitement musculeuses dans toute leur étendue et hypertrophiées, offrent une épaisseur double de celle des parois de l'oreillette gauche, elles-mêmes un peu hypertrophiées. Toutes deux communiquent largement entre elles au niveau du trou de Botal persistant. Une particularité remarquable de cet orifice consiste dans un prodigieux développement de sa membrane obturatrice, laquelle, adhérente dans presque tout son contour, est refoulée dans l'oreillette gauche, et constitue une

vaste poche en nid de pigeon ouverte à sa partie supérieure dans cette même oreillette. Les auricules droite et gauche sont très développées. Les orifices veineux ne présentent rien de particulier, non plus que les vaisseaux propres du cœur. L'artère pulmonaire, d'un volume inférieur à son volume normal (n'ayant ici que 4 millimètres de diamètre, y compris l'épaisseur de ses parois), se termine à son insertion cardiaque en un cul-de-sac complétement imperforé, sans nulle communication avec la petite loge du ventricule droit. Ce cul-de-sac semble en quelque sorte couturé par la présence de trois arêtes ou saillies linéaires, convergentes en un même point central et séparées par des dépressions régulières. Cette disposition est manifestement due à la soudure des valvules semilunaires. Les deux branches de l'artère pulmonaire sont normales, et chacune sensiblement égale par son volume à celui de l'artère pulmonaire elle-même. Le *canal artériel*, long de 7 millimètres, offre un diamètre un peu inférieur à celui de l'artère pulmonaire et communique librement avec l'aorte au point accoutumé. Enfin, cette dernière, notablement dilatée depuis son origine jusqu'à l'embouchure du canal artériel, présente un diamètre de 10 millimètres. Les *gros vaisseaux* renfermaient du sang noir et épais. La *rate* et le *foie* étaient congestionnés, ainsi que les *reins*, mais ces derniers à un moindre degré. L'*encéphale* (surtout les méninges) était également très hypérémié. Du sang noir et demi-coagulé remplissait toutes les veines qui sillonnent le cerveau et le cervelet, de même que les sinus méningiens. Teinte rosée congestive de la substance cérébrale, sérosité ventriculaire et sous-arachnoïdienne en quantité un peu exagérée. Crâne normalement ossifié.

Les détails de cette observation, qui me paraissent particulièrement devoir fixer l'attention, sont les suivants : 1° l'état assez satisfaisant dans lequel l'enfant est né, malgré la longueur inaccoutumée du travail de l'accouchement ; 2° l'absence complète pendant la vie de symptômes cardiaques, pulmonaires ou autres, à l'exception de la teinte cyanique des téguments et de la disposition au refroidissement des extrémités inférieures ; 3° le mode particulier suivant lequel a dû s'opérer la circulation, le sang de l'oreillette droite passant

directement dans l'oreillette gauche en refoulant la membrane obturatrice et se mêlant au sang du cœur gauche; puis, de l'oreillette et du ventricule gauches, le sang mixte lancé dans l'aorte et arrivant à l'artère pulmonaire par l'intermédiaire du canal artériel, c'est-à-dire dans une direction exactement contraire à son cours habituel; 4° enfin, le développement considérable et l'hypertrophie de l'oreillette droite, chargée dans ce cas de suppléer le ventricule correspondant; l'exagération considérable de la capacité du ventricule gauche, etc.

---

3. M. le docteur *Worms* fait voir la langue d'un individu mort de rage, sur laquelle on a observé, à la face inférieure mais assez loin du frein, des vésicules reposant sur un fond rouge, qu'il suppose être ce que l'on a appelé des lysses. Il n'a pas été possible d'apprendre que cet individu ait été mordu; le seul indice d'une morsure consiste dans une série de petites excoriations superficielles de la peau du mollet, disposées en ligne courbe, de façon à indiquer l'empreinte d'une mâchoire d'animal.

Les principaux symptômes présentés par le malade consistaient dans une horreur profonde des liquides, des spasmes pharyngiens assez fréquents, une hyperesthésie de la sensibilité générale et de tous les sens extrêmement grande, et enfin en une grande tendance à mordre avec un délire furieux qui a terminé la série des accidents trois jours après leur début.

MM. *Genouville* et *Houel* désireraient qu'on intitulât ce fait du nom d'hydrophobie plutôt que de rage; l'ensemble des symptômes présentés par ce malade et surtout la tendance à mordre ne leur paraissent pas suffisamment caractéristiques d'un véritable exemple de rage.

M. *Cruveilhier*. J'ai eu l'occasion de voir, étant interne de Dupuytren, de nombreux cas de rage. J'ai pu observer que les individus ne cherchaient à mordre que lorsqu'on les enchaînait et qu'ils n'avaient plus d'autre moyen de résister aux violences

auxquelles ils croyaient qu'on les soumettait. Mon opinion était, du reste, celle de Dupuytren. Je citerai à l'appui de cette manière de voir le fait suivant : Un jeune adolescent fut mordu par un chien enragé; Dupuytren cautérisa la morsure avec la dernière énergie, au point d'ouvrir la tibiale postérieure. L'enfant guérit très bien de cette profonde mutilation, malgré la pourriture d'hôpital qui était venue un moment s'emparer de la plaie. Cinq mois après être sorti guéri, on me ramena notre petit malade enragé. Les parents, dans la crainte d'être mordus, tenaient leur enfant à distance. La première chose que fit ce pauvre malheureux, auquel je m'étais beaucoup attaché, fut de se jeter dans mes bras en me disant qu'une des plus vives peines de ses derniers moments était de voir ses parents le fuir; qu'il ne voulait nullement les mordre. « Je sais bien ce que je fais, me disait-il, je sais que je vais mourir cette nuit, mais je sais bien aussi que je ne mordrai personne. » Je saisis cette occasion pour fixer l'attention de la Société sur ce fait, que les enragés pressentent très nettement leur fin prochaine.

M. *Millard*. M. Bergeron publie en ce moment, dans les *Archives de médecine*, un mémoire sur la rage. Ses idées concordent complétement avec celles de M. le professeur Cruveilhier. Il parle également d'un exemple de rage qui ne s'est manifesté qu'après cinq mois d'incubation; suivant lui, les enragés ont peu de tendance à mordre.

---

4. M. *J.-V. Laborde*, interne des hôpitaux, à l'occasion d'une présentation du fémur et des deux os de la jambe droite d'un petit rachitique, communique la note suivante :

La diversité des opinions émises sur la nature des altérations qui constituent le rachitisme pourrait bien tenir à ce que ces altérations n'ont pas toujours été observées et étudiées à leurs divers degrés d'évolution, selon l'âge du sujet et la période du développement à laquelle il est parvenu. C'est dans

le but de contribuer pour ma part, quelque minime qu'elle soit, à cette étude comparative et aux distinctions qui en peuvent être déduites, que je me propose de faire connaître le résultat de mon observation, faite sur plusieurs cas de rachitisme de divers âges et à des périodes d'évolutions successives. Celui dont je mets aujourd'hui un échantillon remarquable sous les yeux de la Société a trait à un enfant ayant atteint à peine l'âge de deux ans et ayant présenté d'ailleurs tous les attributs de la maladie portée au plus haut degré : chapelet thoracique, persistance des fontanelles, dentition attardée, etc. Il a succombé à une affection de poitrine (bronchite capillaire asphyxique) à laquelle la déformation thoracique n'a pas été sans doute complétement étrangère. Mais ce qu'il y avait chez lui de remarquable, c'est l'extrême distorsion et la véritable malléabilité du squelette des membres, particulièrement des membres inférieurs. Celui que je présente (membre inférieur droit) en est un exemple : il est, comme on le voit, tordu sur lui-même à la façon d'un *S* italique. La coupe et l'examen histologique en sont surtout intéressants : l'os de la cuisse et les os de la jambe, fendus longitudinalement, offrent à l'aspect seul une absence presque complète de tissu osseux proprement dit. Creusés à leur centre d'un large canal qui en occupe presque tout le volume, c'est à peine si l'on rencontre sur le parcours de la diaphyse, et principalement du côté de la convexité de leur courbure, quelques petits îlots osseux disséminés, constatables par le toucher. Tout le reste a l'aspect et les propriétés du tissu dit spongoïde, lequel existe surtout à l'union de la diaphyse avec l'épiphyse.

Ainsi que l'examen histologique l'a démontré, ce sont les éléments du *tissu fibreux* ou *fibroïde* qui dominent dans toute l'étendue des os dont il s'agit, éléments fibreux semés çà et là de corpuscules osseux incomplets, comme arrêtés dans leur développement. Dans deux ou trois points seulement que nous avons dit être constitués par du tissu osseux en apparence, on rencontre de rares mais véritables éléments osseux, canalicules et corpuscules. La cellule cartilagineuse élémentaire existe seulement au niveau des extrémités épiphysaires et articulaires.

Le tissu adipeux se rencontre partout en abondance, tant à l'état de granulations que de globules transparents.

Enfin les masses musculaires ont subi une atrophie et une dégénérescence graisseuse remarquables.

---

5. M. *Bouchaud*, interne des hôpitaux, montre une *anomalie dans la direction de la grande veine azygos à sa terminaison*. La plèvre forme à cette veine un mésentère qui divise le lobe supérieur du poumon droit en deux lobes secondaires.

Un enfant âgé de vingt-huit mois entre, le 18 avril 1862, dans le service de M. de Saint-Laurent, à l'hôpital Cochin, pour y être traité d'un croup datant de trois jours et se présentant avec des symptômes graves. Le traitement médical n'ayant aucun effet, il est opéré le soir même de son entrée, et le lendemain il succombe.

L'autopsie est faite, et, à part un emphysème interlobulaire considérable, on ne trouve rien qui soit à noter. Mais le poumon droit offre une anomalie anatomique rare : sur son bord postérieur, on observe les deux scissures et les trois lobes ordinaires; en avant on ne voit plus que deux lobes et une scissure, l'inférieure étant incomplète et s'arrêtant vers la partie moyenne de l'organe. En revanche, le lobe supérieur est subdivisé en deux lobes secondaires par un diaphragme pleural antéro-postérieur qui divise également le sommet de la cavité séreuse en deux loges. Ce repli séreux, dont le bord supérieur fortement convexe se dédouble pour se continuer à droite avec la plèvre pariétale, à gauche avec la plèvre médiastine, et dont le bord inférieur légèrement concave arrive jusqu'à l'origine du pédicule pulmonaire comme les autres scissures, sert de mésentère à la grande veine azygos, dont l'origine est régulière, mais qui, après avoir reçu la petite veine azygos, se courbe, étant arrivée au niveau de la racine du poumon, pour se porter en haut et en avant, et venir se jeter dans la veine cave supérieure près de sa terminaison, en passant ainsi à travers l'organe de la respiration au lieu de rester dans le

médiastin. Le calibre de cette veine est normal; elle n'a pas de valvule près de son embouchure, et elle ne reçoit pas les veines bronchiques.

La portion interne du lobe supérieur droit, logée comme dans un sac, plus étroit à son orifice que dans son fond, offre l'aspect du tissu pulmonaire sain, toutefois il est un peu moins aéré et moins crépitant que le reste de l'organe.

Le fond de la scissure est légèrement mousse, et le poumon semble avoir été légèrement comprimé par le repli séreux.

B. M. *Nivert* expose les caractères :

A. D'une *entérite ulcéreuse* sur laquelle il remet la note suivante :

Jalousez, multipare, accouchée, le 29 décembre 1861, à une heure du matin, d'un enfant à terme.

Les trois premiers jours de ses couches, elle alla très bien; mais, le quatrième jour, la sécrétion laiteuse se fit, et la diarrhée se montra avec assez d'intensité : six garderobes dans la nuit. Quelques antidiarrhéiques furent prescrits. Elle resta ainsi jusqu'au septième jour, époque à laquelle on la fit passer à l'infirmerie.

Le 7 janvier, pouls à 124, petit; langue blanche, bouche amère; pas de sensibilité du côté du ventre; amaigrissement général, suspension de l'écoulement lochial.

Le 8 janvier, ventre souple, sans gargouillement dans le ventre, sans douleurs abdominales. Diarrhée abondante : douze selles dans les vingt-quatre heures. Taches rosées à la peau, sur la partie antérieure du tronc.

Cet état persista pendant cinq jours; la malade s'affaiblissait de jour en jour, le pouls devenait insensible, et la diarrhée continuait.

Le 13 janvier, pouls à 144, petit, filiforme; amaigrissement et faiblesse excessive. Délire pendant la nuit. Langue sèche et fuligineuse.

Morte le 14 janvier.

A l'*autopsie*, du côté de l'intestin grêle (dernière portion de cet intestin), altérations très profondes, à l'union du cinquième inférieur avec les quatre cinquièmes supérieurs. Quelques plaques de Peyer sont ulcérées, recouvertes d'un putrilage noir qui se détache avec difficulté. A mesure que l'on se rapproche de la dernière portion ou de la valvule de Bauhin, les altérations se multiplient, se rapprochent, et bientôt l'on trouve tout l'intestin altéré dans son épaisseur. Les tuniques sont considérablement épaissies, la surface interne ulcérée et recouverte d'un enduit noirâtre ressemblant à de la gangrène.

---

7. B. D'un *abcès du fond de l'utérus*, et remet l'observation suivante :

La nommée Bien, âgée de vingt-neuf ans, vint à Paris le 6 janvier 1862. Son père, âgé de quarante-deux ans, sa mère de trente-huit et sa sœur de dix-huit, sont morts à la suite d'accidents du côté de la poitrine. Ils toussaient habituellement et avaient craché du sang. Cette fille fut réglée à dix-huit ans; ses menstrues duraient huit jours assez abondantes et revenaient tous les mois.

Elle eut quelques hémoptysies et était sujette à la toux.

Elle vint à la Maternité le 15 janvier et accoucha le soir même.

Le 17, elle fut prise de fièvre et de douleurs abdominales qui nécessitèrent son passage à l'infirmerie.

Le 18, à la visite du matin, nous trouvons la malade dans un état général assez mauvais. La face exprimait la souffrance; les pommettes injectées, les yeux excavés. La langue était recouverte d'un enduit muqueux blanchâtre, les bords rouges. Le ventre à la région sus-pubienne était douloureux, surtout à la pression, et lorsque la malade toussait. Il n'y avait pas de ballonnement ni de météorisme.

La respiration était difficile, gênée et fréquente; la toux revenait par accès assez souvent. A l'auscultation, la sonorité n'avait pas sensiblement diminué, si ce n'est au sommet

gauche. De gros râles muqueux et quelques râles sibilants, secs, occupaient toute l'étendue de la poitrine du côté gauche et avaient leur maximum surtout au sommet. Du côté droit on entendait aussi quelques râles sous-crépitants.

L'expectoration était très abondante, et les crachats épais, jaunes et adhérents au vase. La peau est chaude, le pouls développé, plein, 120 pulsations.

Le 19 janvier, la malade accuse dans le ventre des douleurs atroces et indique comme point le plus douloureux les deux régions inguinales. En effet, nous trouvons au niveau de l'orifice externe de chaque canal inguinal une petite tumeur de la grosseur d'un œuf de pigeon, très douloureuse à la pression. Sur la partie médiane existe une sensibilité très vive, surtout à chaque effort de toux. La peau est chaude, couverte de sueurs abondantes, la face injectée et un peu cyanosée, le pouls toujours très fréquent, 124 pulsations. Les mêmes phénomènes du côté de la poitrine persistent avec une aggravation manifeste; les râles se multiplient et deviennent plus humides.

Le 21, l'oppression a augmenté; la face est très injectée, les yeux larmoyants, la peau chaude, couverte d'une sueur abondante; la langue est sèche, fendillée; le ventre est toujours aussi douloureux et sans développement notable; pas de tympanite. Les garderobes sont très liquides et involontaires, la respiration très embarrassée et accompagnée des mêmes phénomènes, des mêmes troubles. Crachats purulents, nummulaires.

Depuis ce jour-là, les symptômes thoraciques prirent une marche plus aiguë : les crachats devinrent très abondants et purulents; l'hématose se faisait mal, et la malade avait des phénomènes d'asphyxie lente. Elle ne se plaignait plus du ventre, bien que les deux petites tumeurs qui se trouvaient à l'orifice du canal inguinal fussent toujours sensibles et un peu moins volumineuses.

Cet état dura pendant quinze jours avec une fièvre intense, 130 pulsations; peau chaude, brûlante; dyspnée; et l'affaiblissement général faisait des progrès chaque jour.

La malade mourut le 5 février, sans agonie.

L'*autopsie* fut pratiquée le surlendemain.

Les cavités abdominales et thoraciques furent mises à découvert, et nous commençâmes par rechercher d'abord les lésions de l'appareil pulmonaire. Les poumons étaient littéralement farcis de granulations grises. Le poumon gauche, qui le premier avait été pris, était converti en une masse granulée. Le parenchyme pulmonaire était envahi entièrement. Quelques granulations jaunes existaient çà et là, mais en petite quantité. Les feuillets pleuraux étaient adhérents l'un à l'autre du côté gauche, et cela à un tel point qu'en enlevant ces organes une partie de leur tissu restait accolée aux parois.

Le cœur contenait des caillots fibrineux (*post mortem*). Le foie avait subi la dégénérescence graisseuse et présentait l'aspect de ce qu'on appelle noix muscade.

Les reins étaient hypérémiés. Tout le long de l'intestin grêle existait une inflammation très manifeste. Je n'ai pas trouvé d'ulcérations intestinales.

Du côté de l'utérus, nous trouvons l'explication des douleurs abdominales très rares qu'elle a éprouvées.

L'utérus était revenu sur lui-même, et son volume ne dépassait pas celui d'un œuf de dinde. A gauche, au niveau de l'attache des ligaments larges, se trouvait une poche assez grande contenant un liquide purulent. Cette cavité anormale était située au-dessous de la séreuse, à l'angle gauche du fond de l'utérus, en dehors du tissu utérin. Le pus contenu dans cette poche fut enlevé, et nous avons pu examiner les parois de la cavité. Un stylet introduit par l'orifice interne de la trompe parcourut toute l'étendue de ce conduit sans pénétrer dans la poche. Nous n'avions pas là une inflammation de la trompe, une tubite; ce conduit était resté intact et avait été, pour ainsi dire, disséqué par le travail inflammatoire.

Le tissu cellulaire sous-péritonéal du côté malade était enflammé, et un vaste abcès siégeait sur les parties latérales du sacrum, au niveau de son articulation avec la cinquième vertèbre lombaire; très probablement les ganglions lymphatiques lombaires participaient à la formation de ce vaste foyer purulent.

Le ligament rond fut disséqué jusqu'au niveau de son expansion : il était volumineux, de la grosseur d'une très grosse

plume d'oie, et était entouré, au niveau de l'orifice extérieur du canal inguinal, par une petite tumeur du volume d'un œuf de pigeon, tumeur qui ressemblait à un ganglion hypertrophié, enflammé; d'ailleurs, en ouvrant cette grosseur, nous avons trouvé un noyau purulent enchâssé dans une loge bien circonscrite. Le pus était concret, dur, et se laissant écraser difficilement sous le doigt. Il ressemblait à cette matière blanche vermicelloïde ou adipiforme contenue dans les vaisseaux lymphatiques utérins enflammés. Pas de pus dans les sinus utérins. Ovaires sains,

Nous croyons avoir eu devant les yeux un cas d'abcès angioleucétique des parois utérines.

DOUBLE ABCÈS TUBAIRE, ANCIEN DANS LA TROMPE DROITE, RÉCENT A GAUCHE, LE CINQUIÈME JOUR D'UNE ÉPOQUE MENSTRUELLE, LE PREMIER S'OUVRIT DANS LE PÉRITOINE ET ENTRAINA RAPIDEMENT LA MORT, par M. ALMAGRO, interne des hôpitaux.

Marie Festeau, âgée de trente-trois ans, casquettière, mariée depuis trois ans, entre à la Pitié le 18 février 1861.

Cette femme, d'un tempérament lymphatico-sanguin, jouit habituellement d'une bonne santé.

Il y a huit ans, elle a fait une fausse couche à trois mois de grossesse. Le rétablissement a été prompt.

Il y a huit mois, elle a éprouvé des douleurs et un état analogue à celui qui la conduit maintenant à l'hôpital.

Elle est régulièrement menstruée, et ses règles, douloureuses depuis huit mois, durent huit jours habituellement.

Mercredi 13 février, elle eut sa menstruation comme à l'ordinaire, mais accompagnée de douleurs dans les cuisses, dans les lombes, et avec plus de malaise que d'habitude. Ces douleurs ne l'empêchèrent pas d'aller à son ouvrage le jeudi, vendredi et samedi suivants.

Le dimanche 17, elle aurait pu se lever; mais, n'ayant pas d'ouvrage, elle resta couchée. Ses règles continuaient encore.

Lundi matin, elle voulut se lever, mais elle éprouva alors une crise accompagnée de sueurs profuses et lassitude extrême. En même temps son abdomen devenait plus gros, et des douleurs assez vives se montrèrent dans la fosse iliaque gauche.

Alors elle se fait conduire à l'hôpital.

Lundi 18 au soir, facies avec les caractères de celui qui accompagne la péritonite.

Ventre un peu ballonné, douleurs limitées à la fosse iliaque gauche. Nausées, mais pas de vomissement, pas de frisson.

Pouls petit, fréquent (116).

Peau froide et sèche.

Au toucher, on constate une tuméfaction pâteuse et arrondie autour de l'utérus, qui est fixé et comme enclavé dans le bassin.

Cet empâtement général présente une tumeur plus marquée dans le cul-de-sac latéral gauche. Partout le fond du vagin est douloureux.

Prescription : Un quart de lavement avec vingt gouttes de laudanum de Sydenham; eau de Seltz, cataplasmes laudanisés sur le ventre.

Le 19 au matin, amélioration; la malade souffre moins. Mêmes signes au toucher. (Prescription : Calomel, 50 centigrammes en dix paquets; quatre fois par jour, frictions d'onguent napolitain belladoné; eau de Seltz.)

Le 19 au soir, agitation extrême; la malade a soif à chaque moment et veut quitter le lit. Elle a vomi quatre fois dans la journée et n'a pas été à la selle. (10 centigrammes d'extrait thébaïque dans un julep gommeux.)

Pas de frisson.

Même altération de la figure.

Le 20 au matin, la malade ne va pas très mal; elle a bien dormi. Elle ne vomit plus; n'a ni nausées ni hoquet. Le ventre est moins douloureux et n'est pas très ballonné. On prescrit 15 grammes d'huile de ricin.

Pendant la journée, elle a été un peu agitée et a toujours eu soif, mais n'a pas vomi ni été à la selle. A quatre heures, elle meurt après une agonie tranquille.

Autopsie. — Rien d'anormal dans les centres nerveux, ni dans les nerfs et dans la circulation. Pus dans la cavité abdominale.

Des fausses membranes, minces et molles, réunissent les intestins entre eux et les feuillets viscéral et pariétal du péritoine, qui est injecté, dépoli, terne et vascularisé.

La pièce qui a été présentée à la Société anatomique comprend le paquet génital et la vessie.

Sa description sommaire est la suivante :

En avant, on voit la vessie, qui présente 7 centimètres de bas en haut, fendue, étalée et non tiraillée; elle a 12 centimètres d'un côté à l'autre.

Sa muqueuse est rosée, pâle, finement injectée et parsemée d'herborisations déliées.

Dans sa surface externe, elle présente une couche cellulo-graisseuse en avant, et la face postérieure est blanc jaunâtre. Le péritoine voisin est épaissi, adhérent et vascularisé. Quelques tractus fibroïdes, de nature séreuse, nacrés, vont de la partie médiane de la séreuse vésicale au péritoine, qui revêt la face interne antérieure.

La dissection du péritoine qui va de la vessie à l'utérus nous a fait voir :

1° Entre la vessie et son feuillet séreux, une couche mince, non continue et d'épaisseur inégale, formée par du tissu cellulo-graisseux. Cette couche de tissu cellulaire, se continue avec le même tissu qui occupe la partie inférieure du ligament large, où elle est plus considérable, et partout elle est jaunâtre, couleur de graisse et parfaitement saine.

2° Entre la surface péritonéale et l'utérus, on ne trouve pas la plus minime trace de tissu cellulaire. Le péritoine adhère intimement à l'utérus, est épaissi, et sa direction est très laborieuse.

3° Vers le côté droit et antérieur de l'utérus, on rencontre une cavité lisse, à parois unies et humides; de cette cavité sort un liquide clair et transparent comme de l'eau. Cette poche est située à 6 centimètres du fond de l'utérus et à 2 centimètres au-dessus du col; elle est pyriforme, à grosse extrémité tournée vers la ligne médiane. Elle est formée en

avant par le péritoine vésico-utérin, en arrière par le péritoine situé au-dessus de l'ovaire droit; en dedans, par le bord utérin, et en dehors, par l'extrémité externe de l'ovaire.

4° L'utérus a 9 centimètres de haut en bas, et, d'un côté à l'autre au niveau des trompes, 65 millim. Le col est gros : il a 4 centimètres de diamètre, et son orifice est de 14 millim.

La surface interne de l'utérus est recouverte d'une couche adhérente jaune verdâtre et purulente. Le tissu utérin est rosé et injecté.

5° Le rectum est réuni à l'utérus par des faisceaux fins de fausses membranes, de couleur et diamètre comparables aux fibres charnues de second ordre du cœur.

Ces filaments pseudo-membraneux sont plus nombreux sur la partie droite du cul-de-sac recto-utérin. Ce cul-de-sac est de prime abord masqué par la saillie des trompes. Le péritoine qui le double est noirâtre et épaissi.

Le tissu cellulaire sous-péritonéal, situé en-dessous du cul-de-sac et se continuant au même tissu, qui se trouve dans le périnée, est jaune, mou, graisseux, en un mot il est parfaitement sain.

6° La trompe droite est énorme et très distendue; elle se porte en bas, en arrière et en dedans, est attachée par des adhérences au cul-de-sac postérieur; de haut en bas elle a 9 centimètres et 6 centimètres d'un côté à l'autre. On ne peut plus distinguer les caractères du pavillon, et la cavité de la trompe, énormément distendue, renferme une quantité considérable de pus. Les parois internes de la poche sont de couleur noire, analogue à celle de la choroïde. Cette dilatation de la trompe se prolonge jusqu'à 3 centimètres de l'utérus : là ce canal a les dimensions normales, et son conduit est perméable et permet l'introduction d'une soie de sanglier.

Vers le côté interne de la poche, on voit une déchirure de 1 centimètre de largeur, à bords déchiquetés, anfractueux et noirâtres.

7° L'ovaire droit est sain.

8° La trompe gauche se dirige aussi en dedans et en bas, de manière à former avec celle du côté opposé un triangle dont la base regarderait le fond de la matrice.

Cette trompe est aussi très distendue, mais beaucoup moins que l'autre.

L'aspect normal de son pavillon a disparu. Elle a 7 centimètres de haut en bas et 55 millim. dans sa partie plus remplie. Ce renflement est adhérent par sa surface externe au péritoine voisin.

Dans leur cavité, les parois sont rouge foncée, et il existe une quantité assez considérable de liquide louche, presque purulent.

Cette trompe est perméable, et son conduit permet l'introduction d'une soie de sanglier.

9° L'ovaire gauche présente un caillot couleur de confiture de groseille.

10° Partout on voit des adhérences séreuses là où le péritoine se rend d'un organe à un autre, et partout on voit que le tissu cellulaire là où il existe est sain.

DÉMENCE SÉNILE; AFFAIBLISSEMENT DU MEMBRE INFÉRIEUR GAUCHE. — GANGRÈNE SPONTANÉE DE LA JAMBE. — MORT. — A L'AUTOPSIE : RAMOLLISSEMENT CÉRÉBRAL. — DILATATION PARTIELLE DU CŒUR. — OBLITÉRATION EMBOLIQUE (?) DE L'ILIAQUE EXTERNE. — OBLITÉRATION ATHÉROMATEUSE DE L'ARTÈRE CÉRÉBRALE POSTÉRIEURE ET D'UNE ARTÈRE CARDIAQUE, par M. le docteur POTAIN, médecin de l'hospice des Ménages.

Viv..., âgé de soixante-douze ans, pensionnaire de l'hospice des Ménages, avait été toute sa vie habituellement bien portant et n'avait jamais été atteint d'aucune maladie sérieuse. Depuis quelques années seulement, il avait un peu de toux habituelle. D'un caractère calme et posé, il n'avait jamais fait d'excès. Il y a six ans, il avait été renversé par une voiture, violemment contusionné en différents endroits du corps, et notamment à la tête; il avait sur le moment perdu connaissance pendant une demi-heure, mais s'était promptement et complétement rétabli.

Depuis six mois seulement, au dire de sa femme, il perdait peu à peu la mémoire et conservait intact le souvenir des événements anciens; il ne se rappelait souvent pas ce qu'il venait de faire, allant, par exemple, communier au sortir de table sans se souvenir qu'il avait déjeuné. Il n'y aurait eu néanmoins chez lui jamais aucune trace de délire, aucune apparence d'idée ambitieuse, aucune agitation nocturne.

Ses forces physiques baissaient en même temps que son intelligence. De plus en plus faible sur les jambes, il en était arrivé à ne pouvoir marcher sans appui et sans traîner les jambes, surtout la gauche.

Le 26 février 1862, il fut assez brusquement pris d'une douleur vive occupant tout le membre inférieur gauche jusqu'à la région lombaire, mais particulièrement intense dans la jambe. Cette douleur s'est rapidement accrue et n'a pas tardé à l'empêcher complétement de dormir. Les frictions qu'il réclamait sans cesse l'apaisèrent un peu sans la faire disparaître.

Je vois le malade pour la première fois le 2 mars.

État actuel ce jour-là. — Les douleurs du membre inférieur ont abandonné la région lombaire et la cuisse, et se sont concentrées dans la jambe gauche, où elles conservent une intensité assez grande pour empêcher complétement le sommeil. Cette jambe ne présente cependant ni sensibilité à la pression, ni œdème, ni changement de coloration. On y remarque, comme sur la jambe de l'autre côté, un grand nombre de varices sous-cutanées. Les mouvements spontanés s'exécutent dans le lit. La force des mains est sensiblement la même des deux côtés, la parole lente, embarrassée. La langue se tire droite; les traits du visage ne sont point déviés. Les pupilles sont égales, mobiles, sans dilatation ni contraction; les idées lentes, l'esprit paresseux. Le malade paraît prendre à peine part à ce qui se dit autour de lui, et il insiste avec enfantillage sur des choses insignifiantes. Traits affaissés, œil sans expression, aspect d'hébétude très prononcé. Pas de chaleur fébrile, visage assez coloré. Pouls très petit, faible, irrégulier, à 120. Matité précordiale presque entièrement masquée par l'emphy-

sème des poumons. La pointe du cœur ne se sent pas. Battements irréguliers, avec alternative d'un battement assez fort et de deux ou trois battements très faibles. Bruits très sourds, voilés, faibles, peu distincts, difficiles à saisir. Pas de souffle ni de dédoublement des bruits. Toux rare. Rien de notable dans la poitrine que quelques râles à la base des deux côtés et des signes d'emphysème en avant. Peu d'appétit; tendance à la constipation. (Deux pilules de digitale; aloès, 0,10; frictions sur la jambe avec le baume tranquille.)

6 *mars*. Les frictions n'ont procuré aucun soulagement. Les douleurs, toujours très vives, dans la jambe; le pied et les orteils, empêchent le sommeil et causent beaucoup d'agitation. Le malade est devenu tout à fait incapable de se lever et même de se remuer dans son lit. La jambe gauche présente une coloration violacée cyanique, uniforme jusqu'au-dessus du genou; elle est froide dans toute l'étendue des parties cyanosées, et le malade, qui a conscience de ce refroidissement, s'en est plaint à plusieurs reprises. La sensibilité est conservée; il n'y a pas de tuméfaction. Les frictions, quoique faites avec modération, ont un peu excorié l'épiderme sur le devant de la jambe. Absence complète de pulsations à la crurale et sur le trajet de toutes les artères superficielles du membre, tandis que des pulsations se sentent très bien du côté opposé.

Pouls sans fréquence. Rien de notable au cœur. Peu d'appétit, constipation. Un peu d'agitation et quelques divagations pendant le jour. (Huile de ricin, 15 grammes; lavements laxatifs; réchauffement du membre.)

7 *mars*. Les douleurs ont diminué. Même cyanose de la jambe, même tendance au refroidissement. Dans les points où l'épiderme a été excorié sur sa face antérieure, la peau s'est desséchée comme du parchemin; les petites veines sous-cutanées apparaissent par transparence, se dessinant en noir bleuâtre comme sur un cadavre injecté. La sensibilité y est complétement éteinte. Douleur à la pression dans le creux poplité. Absence toujours complète des battements artériels.

Pouls à 76-80, très faible et irrégulier. Mêmes caractères des bruits du cœur, qui sont nets et sans souffle. Impulsion énergique de la pointe dans le cinquième espace intercostal,

au-dessous du mamelon. (Une pilule d'extrait thébaïque de 0,03 ; vin de quinquina.)

8 *mars*. Nuit calme, douleurs modérées. Pied d'un rouge livide, orteils noirâtres, jambe moins cyanosée. La coloration bleuâtre a complétement disparu au genou. Même tendance au refroidissement de la jambe et du pied. Le genou, au contraire, présente une température un peu exagérée et supérieure à celle de la cuisse, qui est normale. Il est, en outre, fort douloureux à la pression, tandis que le pied et une grande partie de la jambe ont perdu toute sensibilité. Pouls à 92, très irrégulier.

9 *mars*. Même état. Orteils complétement noirs. Pouls irrégulier, intermittent ; on n'y compte que 48 pulsations, tandis qu'il y a au cœur 96 battements inégaux. Les bruits cardiaques un peu sourds. Quelques nausées ; langue humide.

11 *mars*. Au cœur, même alternance d'un battement fort et d'un battement trop faible pour retentir dans la radiale. 96 battements au cœur ; 48 pulsations radiales. On remarque sur un des angles de la rotule où ont dû presser les couvertures une tache gris jaunâtre qui paraît être une petite eschare superficielle.

13 *mars*. Même état des bruits du cœur ; langue très sèche. Le malade ne se plaint plus de douleurs. Sensibilité à la pression sur le trajet des vaisseaux cruraux.

27 *mars*. L'état de la jambe n'a guère changé, sauf que les plaques desséchées se sont étendues et que la coloration noire a envahi une partie du pied. Il est survenu un peu de rougeur au-dessous du genou, sur les limites des parties cyanosées. Le malade s'est affaissé peu à peu. Il est actuellement dans un état de somnolence presque comateuse. Pouls très petit, à 116. Impulsion du cœur très énergique. Bruits très voilés, à peine sensibles. Pas de souffle.

Le 28 au soir, même état. Impulsion du cœur toujours forte, mais moins énergique cependant que précédemment. Bruits voilés, sans souffle.

Pouls à 92 environ, très petit et très faible. Même somnolence comateuse.

Mort à onze heures du soir.

Autopsie le 30, à sept heures du matin, trente-deux heures après la mort, par un temps assez tiède.

Absence de rigidité cadavérique. Commencement de coloration verdâtre sur le ventre.

Cavité crânienne. — Peu de sérosité. Teinte légèrement louche de l'arachnoïde viscérale. Rougeur diffuse sur la face externe de l'hémisphère droit. Peu d'injection veineuse. Adhérences et opacité le long de la grande fente. La pie-mère s'enlève facilement sur toute l'étendue de l'hémisphère gauche. A droite et à la partie moyenne du lobe postérieur, elle conserve quelques traces de substance corticale, qu'elle entraîne avec elle. Dans le quart postérieur de ce même lobe, elle adhère fortement et ne peut s'enlever sans déchirer largement la substance des circonvolutions, qui présentent à leur surface une coloration jaune clair, et sont en outre profondément ramollies. Pointillé rouge très fin, clair-semé dans toute l'étendue de la substance blanche, à la surface des coupes. Ventricules latéraux assez spacieux; sérosité limpide en petite quantité. Dans la couche optique et le corps strié du côté gauche, tout près de la face supérieure, une toute petite excavation en forme de kyste, sans changement de coloration des parties voisines et sans contenu appréciable.

Les artères du cercle de Willis à l'état normal, sauf quelques rares taches athéromateuses. L'artère cérébrale du côté droit rétrécie dans une grande partie de son étendue par l'épaississement de sa membrane, au point qu'il est impossible d'en retrouver la lumière....

Cavité thoracique. — Adhérence des deux poumons dans quelques points vers les sommets; tous deux congestionnés, livides, flasques, peu crépitants, assez friables, sans hépatisation.

Pas de liquide en quantité notable dans le péricarde. Cœur de volume à peu près normal. Adhérence intime, fibreuse, résistante, évidemment ancienne, dans une étendue de 3 à 4 centimètres, à la face antérieure des ventricules, vers la

pointe. Tissu musculaire très flasque, s'affaissant sur lui-même comme un chiffon humide. Coloration livide, épaisseur normale des parois. Toutes les cavités teintes à leur face interne en rouge foncé très livide. Les orifices, tous très spacieux, donnent à leur circonférence les mesures suivantes :

Orifice auriculo-ventriculaire droit.....	152 millim.
Orifice auriculo-ventriculaire gauche ...	132 —
Orifice de l'artère pulmonaire.....	124 —
Orifice aortique.....	93 —

Les valvules paraissent toutes suffisantes; elles participent toutes à la coloration livide des parois, mais ne présentent pas d'autre altération qu'un peu d'épaississement au bord libre de la valvule mitrale.

Rien dans les cavités que du sang liquide et noir.

Dans le ventricule gauche se trouve, à l'angle de réunion de la paroi antérieure avec la cloison interventriculaire, une large dépression occupant les deux tiers inférieurs de cet angle, et entièrement remplie par un caillot très ferme, très dense et très adhérent. La face libre de ce caillot, qui regarde la cavité ventriculaire, est un peu déprimée en cupule et forme par ses bords une sorte de bourrelet saillant. Sa face profonde est si intimement unie à la paroi sur laquelle elle repose, qu'on ne parvient à l'en séparer que par une véritable dissection. En faisant sur ce caillot une coupe médiane qui le traverse dans toute son épaisseur, on reconnaît qu'il est formé de couches stratifiées, à peu près comme les tuniques d'un bulbe d'oignon. Ces couches sont formées de lames fibrineuses, épaisses de 1 à 2 millimètres, fermes, résistantes, d'une teinte un peu opaline, séparées par des couches de matière jaunâtre friable, surtout en approchant de la face interne du caillot. Au moment où l'on pratique la coupe, il s'écoule du milieu de ces dernières un liquide gris rougeâtre, opaque, très peu consistant, dans lequel on ne trouve au microscope que de fines granulations moléculaires, des granulations graisseuses et quelques cellules sphériques peu volumineuses, avec un noyau peu apparent, pour la plupart couvertes de fines granulations très

brillantes; enfin des globules rouges du sang plus ou moins altérés.

La substance du caillot lui-même, examinée de même, ne présente que de la fibrine en masses plus ou moins condensées dans les couches cohérentes, plus ou moins fibrillaires dans les couches voisines de la surface externe, granuleuses avec une petite quantité de grains graisseux dans les couches molles et jaunes.

Les stratifications du caillot sont toutes parallèles à ses faces profonde et interne. Elles s'amincissent et s'étalent en mourant vers son bord supérieur, mais du côté de son extrémité inférieure elles se terminent toutes d'une façon abrupte, comme les couches de terrain sur les bords d'une tranchée. Par cette branche, le caillot se trouve accolé à une portion de la face interne du cœur non malade, et à laquelle il adhère par l'intermédiaire d'une couche de fibrine rougeâtre qui paraît plus récente, à travers laquelle ne se continuent pas les stratifications, et qui se trouve intriquée dans les colonnes charnues de la paroi.

La portion de la paroi ventriculaire sur laquelle repose le caillot par le reste de sa face profonde est déprimée largement, amincie, formée exclusivement de couches fibreuses lâches, infiltrées, entre lesquelles on ne trouve plus de fibres musculaires. Sur les limites où atteignent les fibres charnues au pourtour de la lésion, celles-ci semblent altérées, en ce sens que la striation longitudinale prédomine beaucoup sur la striation transversale, et que, sous l'influence de la compression entre les lames de verre, elles se partagent très aisément en petits fragments ou fibrilles, mais on n'y trouve pas de transformation graisseuse notable.

La branche de l'artère coronaire gauche du cœur qui suit le sillon antérieur se trouve oblitérée un peu au-dessus de la partie moyenne de la hauteur des ventricules par une altération athéromateuse de ses parois dans une étendue d'environ 2 centimètres.

L'aorte est assez saine; elle ne présente que trois plaques calcaires ne faisant aucune saillie, deux au niveau de la crosse près de l'origine du tronc brachio-céphalique, la troisième

près de l'extrémité inférieure. L'iliaque primitive droite et ses branches ne présentent aucune altération. A gauche, on trouve à l'origine de l'iliaque externe un caillot qui l'oblitère complétement dans une longueur de 3 centimètres. Ce caillot se termine supérieurement par une extrémité coupée en biseau qui remonte dans l'iliaque primitive, le long de la paroi externe, de façon à laisser libre un canal oblique qui se rend dans l'hypogastrique. Il adhère peu à la paroi artérielle, dont on le sépare très aisément, si ce n'est à son extrémité supérieure. Cette paroi n'offre sous le caillot aucune altération remarquable; point de traces de transformation athéromateuse ou calcaire. Elle est seulement un peu ridée transversalement.

Le caillot étant fendu longitudinalement, on reconnaît qu'il est formé de couches superposées, presque perpendiculaires à l'axe de l'artère, un peu obliques cependant et dirigeant leur obliquité en sens inverse de celle de l'extrémité supérieure du caillot. Cette stratification n'est, du reste, bien évidente que vers le milieu du caillot et disparaît aux deux extrémités. Les couches stratifiées sont grisâtres, légèrement rosées, fermes, résistantes, et, en les rapprochant de celles du caillot du cœur, on est frappé de leur ressemblance. Quant à la constitution histologique, elle est identiquement la même.

Au niveau de la partie oblitérée, le tissu cellulaire qui entoure l'artère est infiltré et noirâtre, mais non induré.

Au-dessous du caillot, l'iliaque et la crurale sont vides jusqu'au passage de cette dernière dans l'anneau du troisième adducteur, au delà duquel elle n'a pas été disséquée. Dans toute cette étendue, la face interne est couverte d'une couche mince de fibrine coagulée, molle, friable, rosée. Cette couche s'enlève très facilement et n'a nulle adhérence. Au-dessous, la paroi artérielle n'offre d'autre altération qu'une sorte de marbrure de jaune et de rougeâtre livide. Les veines collatérales sont remplies d'un caillot mou qui les oblitère complétement. Le tissu cellulaire ambiant n'est pas notablement induré, mais infiltré.

L'aspect de la jambe ne s'est pas modifié après la mort. Les orteils ont une teinte noirâtre; le pied, à sa face dorsale surtout, est d'un rouge vineux livide. La peau de la jambe à s

face antérieure est brune, sèche, cornée. Quand on l'a incisée, on trouve au-dessous les muscles avec leur aspect normal, seulement fort infiltrés d'un liquide abondant, rougeâtre, sanieux, mélangé d'une grande quantité de gouttelettes graisseuses. L'artère tibiale antérieure et ses veines collatérales sont remplies de sang coagulé.

La veine cave inférieure est colorée en rouge sombre à sa face interne, mais sans autre altération et sans caillots.

L'estomac et les intestins, ne présentant à l'extérieur aucun signe d'altération, n'ont point été ouverts.

Le foie est assez volumineux, flasque, mou et graisseux, contenant peu de sang.

La rate est ramollie jusqu'à la diffluence.

Les reins sont tous deux très volumineux, livides, et d'une excessive mollesse, surtout à la surface. On n'y trouve presque plus aucune trace de la structure normale. Cependant les pyramides sont un peu plus fermes que la couche corticale.

Le cœur, mis sous les yeux de la Société, présente un bel exemple de dilatation partielle du cœur à une époque peu avancée de sa formation, et de coagulum stratifié analogue à ceux que l'on trouve dans les anévrysmes artériels. Il est toutefois remarquable que la formation de ce caillot ne saurait être ici attribuée à la stagnation du sang, impossible avec une dépression si large et si peu profonde, en sorte qu'on ne lui voit d'autre cause que l'altération même de la paroi déprimée. Les adhérences péricardiques, les épaississements fibreux de l'endocarde, la présence de dépôts pigmentaires noirs donnant à quelques parties du tissu cardiaque, dans l'endroit dilaté, la coloration ardoisée, tout prouve que cette portion du cœur a été en particulier le siége d'une phlegmasie chronique. La péricardite ne saurait, d'ailleurs, être considérée ici comme le résultat du frottement exagéré de la partie dilatée, car la dilatation ne faisait à l'extérieur aucune saillie notable. Et comme on ne trouve aucune trace de rupture de la membrane interne, il paraît très vraisemblable que l'amincissement de la paroi et sa dilatation ont été le résultat d'une inflammation chronique localisée. Mais pourquoi l'inflammation s'est-elle cantonnée dans ce point? pourquoi, au lieu de l'hypertrophie

qu'elle occasionne le plus souvent, a-t-elle amené ici l'amincissement, l'atrophie du tissu musculaire? Ce sont là deux questions auxquelles il ne semble pas possible de répondre. Le rapport qui se trouve entre la partie dilatée et la distribution de l'artère coronaire oblitérée porte à se demander si cette oblitération n'aurait pas contribué à ce dernier résultat. Du moins est-il certain que, s'il existe une relation entre ces deux faits, l'oblitération artérielle n'a certainement pas été consécutive à la dilatation, car le tronc oblitéré se trouve à une certaine distance de la partie malade de la paroi à laquelle se distribuent ses branches, qui elles ne sont pas notablement altérées.

Quant à l'oblitération de l'iliaque, il n'est point douteux qu'elle doive être considérée comme la cause de la gangrène de la jambe et qu'elle ne puisse s'interpréter ici par une coagulation consécutive. Sans parler de la marche de la maladie, de l'absence complète de battements dans toute la crurale dès le début de la maladie, la vacuité de cette artère dans une grande étendue, au-dessous du point oblitéré, est une preuve positive que la coagulation à ce point commence par la périphérie et que l'oblitération a été le fait primitif. Mais il est plus difficile de décider si ce caillot s'est formé dans le point où on l'a trouvé, ou si, apporté d'un autre point du système vasculaire, il constitue une embolie. La dernière supposition avait paru la plus vraisemblable pendant la vie, à cause de la soudaineté du début du mal, de l'absence de toute ossification dans les artères accessibles au toucher, et de l'espèce de réaction qui s'établit dans une portion du membre (le genou) sous l'influence de la circulation collatérale, dont le développement rapide semblait indiquer que l'oblitération du tronc principal n'avait pas été progressive, mais subite; enfin, parce qu'on trouvait du côté du cœur des désordres qui permettaient d'admettre que des caillots se fussent formés dans cet organe pour être ultérieurement entraînés par la circulation. L'autopsie l'a rendue plus vraisemblable encore, sans en donner cependant, de l'avis du présentateur, une démonstration absolument certaine. En effet, l'absence dans l'iliaque oblitérée d'altérations suffisantes pour expliquer la formation d'un caillot dans ce

point, le siége du coagulum au niveau d'une bifurcation, la consistance ferme et solide de la partie moyenne de ce coagulum, ses stratifications obliques, l'état complétement différent des coagulations trouvées plus bas dans l'artère, tout s'accorde avec l'idée d'une embolie. De plus, l'analogie des stratifications du caillot de l'artère avec celles du coagulum contenues dans la dilatation du cœur, et l'apparence de rupture présentée par l'extrémité inférieure de ce dernier, porteraient fort à penser que cette extrémité a dû être la source de l'embolie. Il serait facile, en présence des pièces, de concevoir que le coagulum formé sur la partie malade de la paroi ventriculaire, devenu volumineux, plié et pressé vigoureusement par les contractions du cœur, ait éclaté par une de ses extrémités, et que cette extrémité détachée ait été lancée dans l'aorte; mais il faut avouer que la date ancienne de cet accident, qui devait remonter à un mois environ, a amené dans le coagulum et dans l'artère où il était contenu des modifications qui ne permettaient ni de retrouver exactement les rapports du coagulum embolique avec la surface d'où il s'était détaché, ni d'affirmer l'état primitif d'intégrité absolue de la paroi artérielle au niveau de l'oblitération.

Pour ces motifs, ce fait paraît au présentateur un exemple intéressant d'oblitération artérielle dont les données seraient insuffisantes pour établir avec certitude sa nature embolique, si l'on n'en possédait pas d'autre analogue, mais qui s'éclaire des faits antérieurement connus d'une manière satisfaisante.

Au point de vue de la source embolique, ce serait d'ailleurs un fait absolument nouveau, car il n'y a pas jusqu'ici d'exemple d'embolie fournie par une dilatation partielle du cœur, bien que la possibilité de cet accident en pût être prévue.

ULCÉRATIONS GANGRÉNEUSES MULTIPLES DE L'ESTOMAC. — PERFORATION DE CET ORGANE AU NIVEAU DE LA PETITE COURBURE. — CANCER DU FOIE, par M. POTAIN, médecin de l'hospice des Ménages.

Rigault, âgé de soixante-treize ans, entre à l'infirmerie de l'hospice des Ménages le 11 mars 1852, se plaignant de coliques légères et de constipation, avec défaut d'appétit et dégoût pour les aliments. Il raconte qu'il a eu souvent des troubles gastriques, un ictère vert à vingt-quatre ans et un ictère jaune à quarante; que, depuis deux ans, il mange peu et digère mal, sans souffrir de l'estomac; qu'enfin il a eu un vomissement de sang qui ne s'est jamais renouvelé, mais qu'il a beaucoup maigri. Il était, dit-on, grand buveur.

État à son entrée. — Apyrexie, faiblesse générale, prostration, tristesse, dégoût. Langue humide, ventre un peu tendu. Matité du foie remplissant l'hypochondre et la région épigastrique, dépassant le rebord costal. A la palpation, rénitence anormale dans l'étendue de la matité au-dessous des côtes, avec sensation d'inégalités dures et sensibilité anormale dans les mêmes points. Rien de notable dans la poitrine. Pas de sueur nocturne.

Deux purgatifs légers débarrassent un peu le ventre sans modifier l'étendue de la matité. Le malade vomit une fois ses aliments sans souffrir de l'estomac. — Régime lacté, bains.

Après une quinzaine de jours de ce régime, il se trouve mieux et peut sortir de l'infirmerie.

Il y rentre le 18 avril dans le même état que précédemment. On constate la même matité, qui s'étend jusque dans l'hypochondre gauche et le remplit presque complétement, en sorte qu'il est impossible de distinguer les limites de la rate et du foie. La sensibilité à la pression est plus marquée et très vive dans quelques points. L'auscultation ne fait entendre aucun bruit de frottement. Pas de chaleur fébrile notable; pouls sans fréquence et régulier. Teinte un peu jaunâtre des conjonctives. Pas de palpitations. Impulsion très forte de la pointe du cœur dans le cinquième espace intercostal, fort en dehors

du mamelon. Bruits réguliers, un peu durs, le premier surtout, sans dédoublement. A la pointe, le premier bruit est suivi d'un léger prolongement, comme soufflé, qui ne s'entend que dans un espace fort limité, changeant même de caractère et de timbre dans les différents points de ce petit espace, évidemment influencé, d'ailleurs, par les mouvements respiratoires, en sorte qu'on ne l'entend bien distinctement que vers la fin de l'expiration.

Les jours suivants, le malade s'affaisse de plus en plus sans qu'il survienne aucun symptôme nouveau, si ce n'est un état fébrile très modéré, et meurt presque sans agonie le 21 avril.

Autopsie le 23.

Cavité crânienne. — Rien de notable qu'une ossification assez étendue des artères de la base du crâne, mais par points isolés et sans rétrécissement du calibre des vaisseaux.

Cavité thoracique. — Congestion très prononcée et œdémateuse du bord postérieur des deux poumons. Le tissu pulmonaire crépite encore sous le doigt et nage sur l'eau. Petites bronches rouges et remplies de mucosités.

Dans le péricarde, sérosité citrine en quantité modérée. A la surface des ventricules et des oreillettes, plusieurs plaques fort larges, d'un blanc opalin, légèrement déprimées, à bords nettement découpés, à surface un peu inégale, mais non rugueuse, sans aucune adhérence, et paraissant constituées par un dépôt plastique dans l'épaisseur même du péricarde viscéral ou au-dessous de lui.

Cœur un peu plus volumineux qu'à l'état normal. Parois pâles, flasques, molles, d'épaisseur normale dans la plus grande partie de leur étendue. A la pointe du ventricule gauche seulement, la paroi se trouve réduite à une couche extrêmement mince de fibres musculaires, et les colonnes charnues, étant beaucoup moins développées et moins saillantes que de coutume, il en résulte un élargissement de la cavité ventriculaire vers la pointe, qui constitue comme un premier degré de dilatation partielle. A la face interne de ce ventricule, l'endocarde est généralement un peu opalin, avec quelques taches plus opaques çà et là.

Les deux artères coronaires sont complétement ossifiées dans une grande étendue, en sorte qu'on les sent dans le tissu du cœur comme deux tuyaux rigides; mais leur calibre est conservé, et nulle part il n'y a d'oblitération.

Cavité abdominale. — Liquide louche, rougeâtre, en assez grande abondance, dans la cavité péritonéale. Rougeur, avec fine injection vasculaire à la surface de l'épiploon.

L'estomac étant enlevé avec précaution, on constate au niveau de sa petite courbure une vaste perforation circulaire ayant près de 9 à 10 centimètres de diamètre. Tout cet espace est occupé par une masse de tissu mou, flasque, d'un gris jaunâtre sale, présentant exactement l'aspect d'une portion de tissu cellulaire mortifié, et de plus l'odeur caractéristique de la gangrène. Cette large eschare est adhérente au pourtour de la perforation par une petite partie de sa circonférence, détachée dans le reste. Elle comprend dans son épaisseur une partie du petit épiploon et du tissu cellulaire graisseux qui occupe la petite courbure, mais on n'y trouve aucun aspect qui permette de décider si le tissu mortifié avait subi préalablement la dégénérescence cancéreuse. Au pourtour de la perforation, les parois stomacales sont coupées assez nettement, sans amincissement. Il y a même dans quelques points, non loin du bord, un léger épaississement, mais sans caractère cancéreux. Les orifices pylorique et cardiaque sont libres et sans altération.

Le reste du tube digestif n'a présenté aucune altération.

Le foie est très augmenté de volume, surtout dans son lobe gauche, qui égale presque le droit et remplit tout l'hypochondre correspondant.

Il est partout pénétré d'une innombrable quantité de noyaux cancéreux variant depuis le volume d'un pois et même moins, jusqu'à celui d'une très grosse noix. Les plus petits de ces noyaux sont entièrement blancs, assez mous, laissant suinter à la pression un suc blanc laiteux. Les plus volumineux ont le même aspect à la périphérie; mais au centre ils présentent une teinte jaunâtre et de petits tractus fibreux entrecroisés. Au microscope, on constate que les parties blanches cérébriformes sont composées presque exclusivement de gros noyaux irrégu-

liers et de quelques cellules mal formées, tandis que, dans les parties jaunes centrales, on trouve des faisceaux de tissu fibreux, quelques noyaux, une grande quantité de granulations amorphes et graisseuses, et quelques globules granuleux de Gluge en général peu volumineux.

Les parois de la vésicule biliaire et du canal cystique, très épaissies, ont subi la même transformation. La cavité de la vésicule, rétrécie, ne contient pas de bile, mais seulement un liquide blanchâtre puriforme.

A la face inférieure du foie, traces de péritonite récente, avec coloration brunâtre dans le point correspondant à la gangrène stomacale.

Dans le hile, on trouve plusieurs gros ganglions blancs, durs, évidemment cancéreux. Les ganglions du mésentère généralement très petits, non altérés.

La rate peu volumineuse, assez molle.

L'inspection de l'estomac, mis sous les yeux de la Société, permet de constater tout d'abord de la façon la plus positive l'existence d'une vaste eschare gangréneuse. L'aspect, la coloration, l'odeur spéciale des parties malades ne laissent subsister aucun doute à cet égard. Vu le peu d'extension de la péritonite, il est probable que cette mortification ne se sera accomplie que dans les derniers temps de la maladie et que la perforation elle-même n'aura eu lieu qu'après la mort ou fort peu d'instants avant.

On ne peut guère douter que la gangrène ait été, dans ce cas, secondaire, et qu'elle ait porté sur une partie de l'estomac antérieurement malade et vraisemblablement cancéreuse. La désorganisation est, il est vrai, trop complète pour qu'il soit possible de reconnaître au milieu des tissus mortifiés aucune trace de la lésion primitive. Mais les troubles gastriques et l'hématémèse qui avaient eu lieu à une époque antérieure de la maladie, aussi bien que la fréquence connue de la coïncidence des cancers du foie et de l'estomac, rendent cette supposition très probable.

Quant à la cause immédiate de la gangrène, il est difficile de s'en faire une idée. Ce n'a certainement pas été une inflam-

pointe. Tissu musculaire très flasque, s'affaissant sur lui-même comme un chiffon humide. Coloration livide, épaisseur normale des parois. Toutes les cavités teintes à leur face interne en rouge foncé très livide. Les orifices, tous très spacieux, donnent à leur circonférence les mesures suivantes :

Orifice auriculo-ventriculaire droit.....	152 millim.
Orifice auriculo-ventriculaire gauche ...	132 —
Orifice de l'artère pulmonaire.....	124 —
Orifice aortique.....	93 —

Les valvules paraissent toutes suffisantes; elles participent toutes à la coloration livide des parois, mais ne présentent pas d'autre altération qu'un peu d'épaississement au bord libre de la valvule mitrale.

Rien dans les cavités que du sang liquide et noir.

Dans le ventricule gauche se trouve, à l'angle de réunion de la paroi antérieure avec la cloison interventriculaire, une large dépression occupant les deux tiers inférieurs de cet angle, et entièrement remplie par un caillot très ferme, très dense et très adhérent. La face libre de ce caillot, qui regarde la cavité ventriculaire, est un peu déprimée en cupule et forme par ses bords une sorte de bourrelet saillant. Sa face profonde est si intimement unie à la paroi sur laquelle elle repose, qu'on ne parvient à l'en séparer que par une véritable dissection. En faisant sur ce caillot une coupe médiane qui le traverse dans toute son épaisseur, on reconnaît qu'il est formé de couches stratifiées, à peu près comme les tuniques d'un bulbe d'oignon. Ces couches sont formées de lames fibrineuses, épaisses de 1 à 2 millimètres, fermes, résistantes, d'une teinte un peu opaline, séparées par des couches de matière jaunâtre friable, surtout en approchant de la face interne du caillot. Au moment où l'on pratique la coupe, il s'écoule du milieu de ces dernières un liquide gris rougeâtre, opaque, très peu consistant, dans lequel on ne trouve au microscope que de fines granulations moléculaires, des granulations graisseuses et quelques cellules sphériques peu volumineuses, avec un noyau peu apparent, pour la plupart couvertes de fines granulations très

brillantes; enfin des globules rouges du sang plus ou moins altérés.

La substance du caillot lui-même, examinée de même, ne présente que de la fibrine en masses plus ou moins condensées dans les couches cohérentes, plus ou moins fibrillaires dans les couches voisines de la surface externe, granuleuses avec une petite quantité de grains graisseux dans les couches molles et jaunes.

Les stratifications du caillot sont toutes parallèles à ses faces profonde et interne. Elles s'amincissent et s'étalent en mourant vers son bord supérieur, mais du côté de son extrémité inférieure elles se terminent toutes d'une façon abrupte, comme les couches de terrain sur les bords d'une tranchée. Par cette branche, le caillot se trouve accolé à une portion de la face interne du cœur non malade, et à laquelle il adhère par l'intermédiaire d'une couche de fibrine rougeâtre qui paraît plus récente, à travers laquelle ne se continuent pas les stratifications, et qui se trouve intriquée dans les colonnes charnues de la paroi.

La portion de la paroi ventriculaire sur laquelle repose le caillot par le reste de sa face profonde est déprimée largement, amincie, formée exclusivement de couches fibreuses lâches, infiltrées, entre lesquelles on ne trouve plus de fibres musculaires. Sur les limites où atteignent les fibres charnues au pourtour de la lésion, celles-ci semblent altérées, en ce sens que la striation longitudinale prédomine beaucoup sur la striation transversale, et que, sous l'influence de la compression entre les lames de verre, elles se partagent très aisément en petits fragments ou fibrilles, mais on n'y trouve pas de transformation graisseuse notable.

La branche de l'artère coronaire gauche du cœur qui suit le sillon antérieur se trouve oblitérée un peu au-dessus de la partie moyenne de la hauteur des ventricules par une altération athéromateuse de ses parois dans une étendue d'environ 2 centimètres.

L'aorte est assez saine; elle ne présente que trois plaques calcaires ne faisant aucune saillie, deux au niveau de la crosse près de l'origine du tronc brachio-céphalique, la troisième

pondant. L'extrémité postérieure de ce lobe occipital gauche forme un angle trièdre bien coupé, tandis que celle du côté droit est mousse.

Les circonvolutions, parfaitement dessinées, sont séparées par des sillons de profondeur normale.

La face inférieure de l'encéphale est remarquable par l'irrégularité de sa partie postérieure. En effet, on s'aperçoit immédiatement que le cervelet est incomplet, que son lobe gauche manque presque entièrement, et que, de plus, il y a défaut de symétrie dans la position de l'isthme de l'encéphale, qui semble repoussé par la portion existante du cervelet vers le vide qui existe à gauche, de telle sorte que le diamètre longitudinal médian du cerveau fait un angle de 20 degrés avec le sillon médian de la protubérance et du bulbe. Ces deux dernières régions sont d'ailleurs très bien conformées.

Cervelet. — *Face supérieure.* En soulevant le lobe occipita gauche du cerveau, on voit que l'hémisphère cérébelleux correspondant est absent; de telle sorte qu'entre la scissure hémisphérique on voit la saillie sillonnée transversalement du *vermis superior;* mais, tandis qu'à droite elle se continue en formant un plan incliné en bas et en dehors avec la face supérieure de l'hémisphère cérébelleux droit, à gauche elle est coupée à angle droit; ainsi, dans cette position, le cervelet représente une pyramide triangulaire dont le sommet est dirigé à droite, la base à gauche, dépassant de 1 centimètre la ligne médiane, et répondant au lobe manquant.

Face inférieure. Le lobe droit est bien conformé, mais un sillon analogue aux sillons du premier ordre le sépare seulement du lobe médian, qu'on ne peut déterminer qu'en le recherchant à la face supérieure de l'organe. Il résulte de l'absence de la dépression interhémisphérique que le lobe du cervelet, qui paraît exister seul, est plus large qu'à l'état normal. La face convexe, irrégulièrement quadrilatère, mesure 7 centimètres transversalement, et 6 centimètres longitudinalement (du lobule du pneumogastrique au bord postérieur).

J'arrive au lobe gauche atrophié : il est réduit à une petite masse du volume d'une grosse noisette, appendu à la

partie latérale de la protubérance, et continu avec le pédoncule cérébelleux moyen en avant ; sa direction est oblique en dehors et en arrière ; son grand axe mesure 23 millimètres.

Le lobe atrophié est séparé en arrière du reste du cervelet par un vaste hiatus qui laisse à découvert presque toute la face inférieure de l'extrémité occipitale de l'hémisphère cérébral gauche. Le sommet de l'angle qui forme cet hiatus laisse apercevoir le quatrième ventricule et le pédoncule cérébelleux supérieur.

Le tubercule que représente cet hémisphère cérébelleux atrophié est séparé en deux portions par un sillon transversal peu profond. La partie antérieure à ce sillon est placée au-dessous du pédoncule cérébelleux moyen, et représente fidèlement le lobule du pneumogastrique ; en effet, elle est placée exactement en dehors de la fossette olivaire du bulbe, en dehors et en avant de l'origine du nerf pneumogastrique ; en avant et en dedans se trouvent les origines des nerfs facial et auditif. La partie placée en arrière de ce sillon transversal répond à l'amygdale ; elle semble recevoir le pédoncule cérébelleux supérieur.

Le pédoncule cérébelleux moyen gauche est atrophié relativement au pédoncule du côté opposé. Le pédoncule supérieur n'est représenté que par quelques fibrilles excessivement délicates et grêles.

L'examen plus intime de l'encéphale fut fait en commun avec M. Luys, et nous constatons :

1° Un sablé très prononcé de la substance cérébrale, quelques apoplexies capillaires disséminées dans la couche grise des circonvolutions ou dans la substance médullaire ; toutes ces lésions doivent être rapportées à l'affection qui a emporté le malade.

2° Le lobe droit du cervelet présente à la coupe un corps rhomboïdal bien développé ; le lobe atrophié offre un centre médullaire bien manifeste, entouré d'une mince couche grise dans laquelle on ne peut distinguer de ramifications blanches. Au centre se trouve une ligne jaunâtre, trace du corps rhomboïdal, mais il est impossible d'apprécier sa composition.

Le pédoncule supérieur gauche est très évidemment atro-

phié ; on voit bien ses fibres se rendre dans le centre médullaire, mais on ne peut décider si une partie ne se rend pas dans celui du côté opposé.

Une coupe transversale pratiquée sur l'isthme immédiatement au-dessus du quatrième ventricule montre les deux lunules de substance blanche formées par le prolongement des pédoncules cérébelleux supérieurs ; mais tandis que celle du côté droit (côté sain) mesure 9 millimètres dans le sens antéro-postérieur, celle du côté gauche n'en a que 7 millimètres.

Une autre coupe transversale passant au-dessous des tubercules quadrijumeaux, c'est-à-dire au niveau de l'entrecroisement de ces pédoncules supérieurs, fait voir les deux noyaux rouges de Stilling dans lesquels, comme on peut s'en assurer, les fibres des pédoncules cérébelleux supérieurs vont se perdre ; ces deux amas de substance grise sont inégalement atrophiés ; le noyau gauche mesure dans son diamètre antéro-postérieur 10 millimètres, et transversalement 7 millimètres ; le noyau droit ne donne que 8 millimètres pour la première dimension, et 6 millimètres pour la seconde. Ce dernier est donc manifestement atrophié.

3° Par des coupes horizontales successives de haut en bas des hémisphères cérébraux, nous arrivons jusqu'à la substance grise des corps striés. Leur développement est à peu près le même de chaque côté, ainsi que l'intensité de la coloration de leurs zones, d'un jaune ocreux ; cependant, tandis que le diamètre longitudinal du corps strié gauche est de 63 millimètres, celui du côté droit n'est que de 55 millimètres ; de plus, dans ce dernier, les fibres rayonnantes antérieures ont une direction obliquè moins accusée que celle du côté opposé.

Il y a donc encore dans les corps striés une atrophie croisée par rapport à celle du cervelet, comme celle des noyaux de Stilling.

4° Une coupe transversale du bulbe rachidien montre l'olive gauche beaucoup mieux développée que celle du côté droit ; l'atrophie olivaire est donc encore croisée relativement à la lésion du cervelet.

En résumé, atrophie de l'hémisphère gauche du cervelet ; atrophie des pédoncules cérébelleux moyen et supérieur cor-

respondant; atrophie des fibres émanées de ce dernier dans tout leur trajet, après leur entrecroisement; atrophie du corps strié droit, de l'olive du côté droit, c'est-à-dire du côté opposé à celle du cervelet.

Je crois que cette atrophie du cervelet est un arrêt de développement, d'agénésie; car on ne trouve aucune trace d'une production morbide quelconque ayant déterminé une compression de l'hémisphère cérébelleux. La déviation à gauche de la crête occipitale interne, de la protubérance et du bulbe, l'augmentation de volume de l'extrémité du lobe occipital gauche du cerveau, prouvent seulement que tous ces organes se sont déviés du côté où ils trouvaient une place libre, et le surplus de cet espace était comblé par de la sérosité. Cette asymétrie est encore plus facile à comprendre par l'hypertrophie relativement à la normale du lobe droit (sain) du cervelet.

Cette observation est remarquable à plusieurs titres :

1° Par la conservation de toutes les facultés, non-seulement de l'intelligence et des sens, mais encore des facultés motrices et génésiques qu'on a rapportées spécialement au cervelet, malgré un arrêt de développement d'un lobe entier de cet organe.

2° Par l'atrophie de toutes les fibres nerveuses qui, émanées de ce lobe, vont se rendre à l'encéphale par l'intermédiaire du pédoncule cérébelleux supérieur, à l'olive par le pédoncule cérébelleux inférieur, et la disposition même des parties atrophiées vient le confirmer, le trajet de ces fibres, qui de l'hémisphère cérébelleux vont au corps strié d'une part, à l'olive d'autre part, et du côté opposé de l'encéphale, faits qui sont en accord avec les recherches anatomiques de M. Luys sur la direction et la marche des fibres nerveuses encéphaliques.

POLYPES DU LARYNX SOUS FORME DE VÉGÉTATIONS. — DÉBUT A L'AGE DE DIX-HUIT MOIS. — TRACHÉOTOMIE A TRENTE. — DIPHTHÉRIE. — MORT A QUARANTE, par M. BOUCHAUD.

Eugène Gri, âgé de trois ans, venait deux fois par semaine à la consultation de M. de Saint-Laurent; il avait subi l'opération de la trachéotomie le 4 juillet 1861, et, conservant encore la canule, il venait se faire changer l'instrument et panser la plaie. A part un peu de bronchite de temps en temps, et la douleur que lui causait le pansement, il se portait à merveille : bonne mine, embonpoint, excellent appétit, s'amusant et gai comme les autres enfants.

Plusieurs fois ayant essayé, après avoir enlevé l'appareil, d'oblitérer l'orifice externe de la fistule, à peine quelques secondes s'étaient-elles écoulées qu'une dyspnée intense venait empêcher qu'on ne continuât l'expérience, et démontrer qu'il n'était pas possible de supprimer l'instrument. Pendant ces courts instants on ne s'apercevait pas que l'inspiration fût plus difficile que l'expiration, pourtant la canule portait à son orifice externe une soupape destinée à laisser pénétrer l'air lors de l'inspiration, et à s'opposer à celui qui était expulsé de la poitrine, et elle était parfaitement bien supportée.

La voix et la toux étaient complétement insonores.

Voici les renseignements qui m'ont été donnés sur les antécédents :

Le 1er juillet 1861, il se présente dans le service de M. de Saint-Laurent, à l'hôpital Cochin.

Il avait deux ans et demi; il offrait toutes les apparences d'une bonne constitution, et n'avait jamais eu antérieurement de maladie un peu sérieuse; ni lui, ni sa mère n'avaient présenté d'accidents de nature suspecte.

Depuis près d'un an, c'est-à-dire dès l'âge de dix-huit mois, il avait perdu la voix, qui, ainsi que les autres sons vocaux, s'était graduellement éteinte.

Depuis trois semaines la respiration avait commencé à se montrer difficile, pénible; cette gêne n'avait fait que croître, et

était très grande depuis cinq ou six jours. Un vomitif pris trois jours auparavant n'avait amené aucune amélioration, et des accès de dyspnée avaient apparu depuis un jour.

La respiration était gênée, difficile, et cela d'une façon continue; l'inspiration était sifflante et s'entendait à distance; l'expiration était moins bruyante. Il avait trois ou quatre accès de dyspnée en vingt-quatre heures, pendant lesquels le petit malade s'agitait, suffoquait et prenait une couleur violacée; l'accès passé, il reprenait son calme et sa face son aspect rosé; par instants un peu de toux voilée, sourde, comme croupale.

Ganglions du cou non engorgés; pas de fausses membranes ni de rougeurs dans le pharynx; déglutition facile; ni vomissements, ni diarrhée; pouls assez fréquent, sans chaleur à la peau, sans fièvre.

Par l'auscultation on n'entend aucun bruit dans la poitrine.

On hésite à poser un diagnostic. La rareté des polypes à cet âge ne fait supposer cette affection qu'avec réserve; on s'arrête de préférence à l'idée d'une angine œdémateuse.

Avant d'en venir à l'opération de la trachéotomie, on tente les moyens médicaux les plus énergiques : vomitif avec poudre et sirop d'ipéca, vésicatoire sur le sternum.

Le 2 juillet, même état; deux accès de suffocation. (Frictions mercurielles; calomel, 0gr,20.)

Le 3, hier soir, amélioration légère qui a disparu ce matin; quelques légers accès de suffocation. (Même traitement.)

Le 4, aggravation du mal; les forces diminuent; la respiration se fait plus difficilement; les extrémités se cyanosent; le pouls augmente de fréquence et devient irrégulier; les accès de dyspnée se multiplient.

On se décide à l'opération, qui est faite à l'instant. Le soir, pouls 120; peau chaude; respiration calme, interrompue par quelques secousses de toux seulement; rejet de matières muqueuses.

Le 5, amélioration; pas de chaleur à la peau; pouls, 100; très peu de toux; expulsion de mucosités. Il n'y a plus de cyanose; la nuit a été calme, l'enfant a dormi.

Le 7, état général excellent; facies animé, gai; la respiration s'exécute bien; rarement de la toux, peu de mucus.

Le 9, même état; on change la canule, et pendant cette opération il survient un accès de toux avec dyspnée et menace d'asphyxie telle, que l'enfant a failli mourir; c'est avec peine qu'on parvient à remettre l'instrument.

Ce changement se fait une ou deux fois par semaine, et toujours avec difficulté.

On essaye l'iodure de potassium à la dose de 0gr,10.

Le 23, l'enfant sort dans un état excellent; il peut, en soufflant par la bouche, faire résonner un petit sifflet; il emporte sa canule, et continue l'usage de l'iodure. Deux fois par semaine il vient se faire panser à la consultation de l'hôpital.

Rien n'était changé dans cet état, lorsqu'il se présente, le 7 avril, avec de la fièvre, de l'abattement, un peu de toux et de la dyspnée. La canule enlevée, on voit au pourtour de l'orifice, du côté droit, une plaque rouge bien circonscrite, qui fait craindre un érysipèle. Examinant de plus près, on trouve le trajet fistuleux tapissé d'une fausse membrane grisâtre. Rien aux amygdales; déglutition facile.

Entré à l'hôpital le 8, malgré un traitement énergique il succombe le 9.

Opposition est faite à l'autopsie, et l'on n'obtient qu'avec peine de faire l'examen du larynx et de la trachée. Le tube aérien, ouvert sur sa face postérieure, se présente tapissé de fausses membranes que l'on enlève avec facilité, et au-dessous desquelles on trouve la muqueuse rouge et injectée.

Aucune altération au niveau de la fistule; point d'ulcération.

L'altération principale siége au niveau des cordes vocales inférieures et à la partie inférieure et médiane de la face postérieure de l'épiglotte; l'aspect est celui des végétations finement granulées; la plus volumineuse est fixée en avant, à la jonction des deux cordes vocales, par un pédicule très étroit transversalement et assez large verticalement; sa surface globuleuse, arrondie et subdivisée en deux lobes par une scissure, est hérissée de petites granulations; sa longueur antéro-postérieure est de 7 millimètres, et sa grosseur de 5 millimètres. De chaque côté, à droite et à gauche, on ne voit que quelques granulations; mais plus en dehors, sur les parties latérales du larynx, toujours sur les cordes inférieures, les

végétations prennent de plus grandes dimensions, et contribuent à oblitérer le passage de l'air. La muqueuse n'est saine, en effet, qu'à la partie latérale gauche postérieure; c'est par ce point seulement que la respiration pouvait se faire: or, elle devait être fort incomplète, puisque la glotte, dont le diamètre antéro-postérieur a 11 millimètres, était en grande partie obturée en ce sens par la végétation médiane, qui en a 7, et qui transversalement ayant 5 millimètres, occupait la moitié antérieure du détroit, que rétrécissait encore les végétations latérales. Quoique mobile, surtout de bas en haut, cette végétation ne pouvait guère modifier l'acte respiratoire dans ses diverses positions.

Les végétations de l'épiglotte ont le même aspect; il existe deux masses principales à larges pédicules; leurs dimensions sont de 3 à 4 millimètres; elles sont découpées en plusieurs lobules.

Les ventricules sont sains, leurs orifices seulement sont en partie voilés par quelques végétations qui s'avancent au-dessus.

La muqueuse seule paraît affectée.

Examinées au microscope, ces productions morbides n'ont offert que des éléments épithéliaux : épithélium cylindrique ou normal à la surface, épithélium pavimenteux profondément; peu de noyaux, peu de granulations, et pas de vaisseaux ou très peu. Généralement blanches, un très petit nombre étaient rouges ou violacées; leur densité n'est pas très considérable; si elles résistent à leur base, à leur surface on peut par le grattage en enlever des parcelles.

On n'a pas fait usage du laryngoscope. Un chirurgien fort expérimenté à qui la proposition en fut faite s'y refusa, probablement à cause de la jeunesse et de l'indocilité de l'enfant. Avec cet instrument on aurait pu assurément voir le genre de lésion dont il s'agissait. De là on eût songé à délivrer ultérieurement cet enfant d'un mal qui n'avait nulle tendance à guérir spontanément. Il n'existe, en effet, aucune trace d'ulcération, et aucune parcelle de polype ne paraît avoir été rendue; du reste, alors même qu'une des végétations pédiculées eût été expulsée, la respiration bien certainement n'aurait été que médiocrement soulagée et nullement rétablie.

Dans les circonstances actuelles, la trachéotomie était donc le premier et le seul moyen à employer; on voit quelle en a été l'utilité : l'enfant a pu vivre dix mois, et une maladie accidentelle seule est venue mettre fin à ses jours.

FONGUS DE LA VESSIE, par M. BERNADET, interne des hôpitaux.

M. Br..., âgé de près de cinquante ans, cultivateur, entre à la Maison de santé le 10 janvier 1862, dans le service chirurgical de M. Demarquay. C'est un homme d'une constitution moyenne, d'un tempérament sec et bilieux, qui vient de la province pour se faire traiter d'une affection des voies urinaires dont le diagnostic n'est pas très précis. Voici les renseignements sur ses antécédents que renferme la lettre du médecin qui nous l'adresse :

« Au mois de septembre dernier, après un travail à la cam-
» pagne assez pénible, il se vit atteint d'une hématurie très
» intense qui le fit beaucoup souffrir, et céda d'elle-même
» par un régime rafraîchissant. Il y a deux mois, l'hématurie
» se renouvela avec des douleurs beaucoup plus aiguës que la
» première fois. La miction devint excessivement difficile, avec
» ténesme vésical et des douleurs s'irradiant dans les lombes,
» et principalement vers la région rénale gauche.

» Les urines, outre le sang rendu en quantité assez notable,
» contenaient aussi quelques graviers blancs, et laissaient dépo-
» ser au fond du vase de la matière muco-purulente. Le trai-
» tement prescrit alors fut : applications émollientes sur le bas-
» ventre; bains de siége; tisanes d'eau de goudron, d'infusion
» de bourgeons de sapin et de graine de lin. Il y eut un peu
» d'amendement, mais bientôt les douleurs se firent sentir de
» nouveau; l'émission des urines ne s'accomplissait plus que
» par regorgement, et pendant le sommeil du malade, sans
» qu'il en eût conscience. De plus, la vessie se développa outre
» mesure, remontant presque jusqu'à l'ombilic, et le malade
» accusa une douleur plus aiguë au-dessus de l'os des pubis,

» principalement à gauche. La percussion de toutes ces parties » dénotait une matité des plus complètes. La pression sur le » point sus-indiqué fait souffrir le malade, qui y éprouve la » sensation d'une grosseur. C'est à cette grosseur qu'il attribue » la gêne dans le passage des urines, qu'il ne rend qu'avec les » épreintes les plus violentes.

» Il ajoute que dans la défécation, ou moment où les fèces » franchissent les dernières parties du gros intestin, il lui » semble qu'il y a là encore un obstacle à franchir, et qu'à ce » moment les urines coulent avec abondance et facilité. En » pratiquant le cathétérisme, on éprouve de grandes difficultés » à franchir le col de la vessie. Cependant la sonde introduite » dans la cavité vésicale n'amena pas d'urine, ce que j'attri- » buai à un long caillot introduit par les yeux de cet instru- » ment, et qui en avait, pour ainsi dire, obstrué toute l'étendue. » Il faut dire, du reste, qu'au moment de pénétrer dans la » vessie, la sonde fit sentir un bruit de frottement contre un » corps dur qui évidemment ne devait être qu'un corps cal- » caire. Une fois dans la vessie, les mouvements de va-et-vient » qu'on communique à l'instrument ne font percevoir au » malade aucune sensation douloureuse. »

Ces antécédents nous donnaient à penser, comme au médecin qui nous adressait ce malade, qu'il y avait là un engorgement de la prostate avec formation de produits calcaires. On verra plus loin, à la description des lésions anatomiques, ce qu'il y avait à la fois de juste et d'erroné dans ce diagnostic.

Le malade nous arriva le 10 janvier, et voici ce que l'on constate à son entrée dans le service de M. Demarquay :

Toute la région abdominale antérieure, depuis le pénis jusqu'à l'ombilic, est très fortement distendue. La pression y est généralement douloureuse, et donne la sensation d'une dureté très notable. Ce phénomène attribué à une trop grande réplétion du réservoir urinaire, nous procédons immédiatement au cathétérisme. Cette opération s'exécute facilement, et même avec une sonde de gomme élastique d'un assez fort calibre. Le canal de l'urèthre est libre, et ne présente nulle part de rétrécissement ni de déviation. On franchit avec facilité le col vésical ; mais à ce moment, ou tout au plus à la

partie terminale de la région prostatique, on éprouve la sensation d'un corps étranger, on frotte contre quelque chose de dur et de rugueux qui rend certaine l'existence d'un corps calcaire.

Le liquide qui s'écoule de la vessie est d'abord sanguinolent, puis entièrement formé de sang pur qui s'écoule non-seulement par le cathéter avec des caillots plus ou moins volumineux, mais encore entre celui-ci et les parois de l'urèthre. Deux injections d'eau modérément fraîche ressortent moins colorées en entraînant quelques graviers.

Le malade ne pouvant uriner lui-même, la sonde est laissée à demeure, et l'on prescrit soir et matin des injections d'eau dans la vessie.

Le lendemain et le surlendemain, 11 et 12 janvier, l'hématurie continue sans diminuer d'abondance ; elle s'accompagne toujours de l'expulsion de caillots et d'un liquide muco-purulent attribué à un catarrhe concomitant. Le malade, qui était entré avec les apparences d'une santé encore assez robuste, est déjà beaucoup déprimé. Il a maigri, et la teinte de sa peau revêt une coloration jaunâtre. Les parois abdominales sous-ombilicales sont toujours dures, résistantes et peu sonores. Le diagnostic, incertain jusqu'alors, commence à se confirmer. Outre la présence non douteuse d'une pierre, on est porté à admettre une dégénérescence fongueuse des parois vésicales, laquelle peut le mieux expliquer la persistance de l'hémorrhagie.

Le 14 et le 15 janvier, les douleurs deviennent vives dans tout l'appareil urinaire. Le cortége des symptômes précédemment exposés existe toujours. Le malade s'affaiblit de plus en plus ; la fièvre est continue.

Le 16 janvier, pouls fréquent et petit ; sueur froide sur tout le corps, odeur urineuse ; marasme excessif, collapsus presque complet.

Mort le 17, ayant à peine sa connaissance.

Examen nécropsique de l'appareil génito-urinaire. — Urèthre. — Aucune déformation, aucun rétrécissement depuis le méat urinaire jusqu'au col de la vessie. Le canal était donc parfaite-

ment libre, ce qu'on pouvait prévoir, puisque pendant la vie le passage de sondes même d'un gros calibre s'effectuait facilement.

Le *bulbe* présente un volume considérable, à savoir : 6 centimètres dans son diamètre antéro-postérieur, et 2 centimètres et demi pour le transversal horizontal.

L'hypertrophie est générale, de sorte que dans une coupe longitudinale antéro-postérieure on le divise en deux portions égales, appendues sur les parties latérales de l'urèthre, sous forme de deux larges saillies semi-elliptiques situées à 12 centimètres en arrière du méat urinaire.

Celle de gauche est entièrement gorgée de sang, et paraît comme apoplectique ; celle de droite, moins remplie par la congestion vasculaire, est assez largement échancrée dans sa moitié antérieure par une ulcération au milieu de laquelle se trouvent des détritus de sang, de tissu cellulo-graisseux rougeâtre, et du pus infiltré que l'immersion dans l'eau alcoolisée a fait disparaître. Toute cette portion de l'olive bulbaire droite est donc ramollie. La muqueuse uréthrale, saine jusqu'à son entrée dans la portion bulbeuse, revêt ici les caractères morbides les plus prononcés. Elle est tellement ramollie, qu'elle s'éraille et se déchire sous la plus faible traction. Elle ne forme plus, à vrai dire, qu'une bouillie rougeâtre formée par un magma de sang et de pus infiltré dans ses parois amincies. Ce ramollissement ulcératif s'étend jusqu'au col vésical.

Prostate. — Elle paraît saine, et plutôt atrophiée pour l'âge dans lequel le malade a succombé.

Vessie. — Largement dilatée, elle affecte une forme oblongue ayant 20 centimètres dans son grand diamètre, et 13 dans le diamètre transversal ; encore ces dimensions correspondent-elles à l'état de vacuité, les deux moitiés étant appliquées l'une contre l'autre.

Nous y avons trouvé un calcul du volume d'un gros œuf de poule, pesant 152 grammes, et offrant 6 centimètres et demi dans son plus grand diamètre, et à peu près 5 centimètres et demi dans son diamètre transversal.

Le péritoine, qui entoure la vessie, est comme à l'état nor-

mal, seulement le tissu cellulaire sous-séreux est parcouru par de grosses veines variqueuses plus abondantes à droite qu'à gauche, et affectant une direction antéro-postérieure oblique.

La tunique musculaire est hypertrophiée dans toute l'étendue du réservoir urinaire, mais plus à gauche qu'à droite.

La muqueuse offre çà et là une coloration rouge sombre ou bleuâtre qui atteste l'injection des capillaires veineux sous-jacents.

Enfin, et c'est là la lésion la plus remarquable, la face latérale droite est recouverte intérieurement de végétations flottantes qui s'insèrent sur cette paroi dans une étendue circonférentielle de 24 centimètres. En avant et en arrière, elle s'arrête juste sur la ligne médiane; en bas elle atteint le voisinage de la prostate; en haut elle laisse visible une assez grande portion de muqueuse, bleuâtre antérieurement, rougeâtre et injectée en arrière.

Cette sorte de végétation polypiforme exhale une odeur fétide; elle est dure dans certains points, dans d'autres sa mollesse peut se comparer à la substance cérébrale qui entoure les anciens foyers apoplectiques; elle affecte des variations de couleur comme des variations de densité, ici d'un bleu livide, là d'un jaune puriforme; on trouve combinée avec son tissu une certaine substance qui ressemble à de la fibrine ancienne. Le reste est une bouillie formée de tissu cellulaire, de pus et de détritus sanguin; enfin au niveau de l'implantation de cette masse morbide la tunique musculaire est comparativement amincie.

Réflexions. — Cette observation est remarquable à plusieurs points de vue :

1° *Au point de vue clinique.* — Elle nous montre combien le diagnostic de cette affection chirurgicale est difficile et embarrassant, ainsi que l'ont dit, du reste, tous les écrivains spécialistes. En effet, rien ici ne venait plaider d'une façon certaine en faveur d'une dégénérescence quelconque des parois vésicales; car, bien que la région sous-ombilicale fût très dure au toucher, on ne percevait en aucun point de tuméfaction

pouvant faire supposer une tumeur cancéreuse. D'une autre part, cette extrême tension pouvait se rapporter tout aussi bien à une rétention déterminée par un calcul venant obstruer en partie l'orifice du col, calcul auquel ces hématuries constantes pouvaient également se rattacher.

Il eût donc été facile de commettre une erreur, de croire simplement à une affection calculeuse chez un individu qui n'accusait, du reste, dans ses antécédents aucun signe d'affection cancéreuse, et l'on eût pu se laisser aller à pratiquer la lithotomie, opération qui, dans cette circonstance particulière, n'aurait pas eu la moindre chance de succès. En second lieu, on peut s'effrayer à raison de la marche aussi rapide d'une affection jusqu'alors sans retentissement sur la santé ni sur la constitution de l'individu. En moins d'une semaine le malade avait perdu toutes ses forces, et s'éteignait dans le marasme et la fièvre, ce qu'on devrait peut-être rattacher à une infection putride occasionnée par la gangrène des végétations flottantes du fongus.

2° *Au point de vue anatomique.* — On est frappé de deux choses : 1° du volume énorme du calcul et de son poids, sur lesquels le cathétérisme ne donnait aucune notion précise; 2° des dimensions considérables offertes par le bulbe, dont l'hypertrophie générale paraissait due (*de visu*) à une congestion vasculaire des plus intenses.

Nous devons dire cependant que M. Mercier, présent à la présentation de la pièce, et dont tout le monde connaît la vaste expérience en ces sortes de matières, a considéré cette hypertrophie bulbaire comme une phlébite générale déterminée, selon lui, par propagation de voisinage. La muqueuse urétrale bulbaire était, en effet, tellement enflammée, que son tissu ramolli se déchirait avec la plus grande facilité sous la moindre traction. D'après cet auteur, cette lésion serait toute traumatique, et devrait être rapportée à la sonde. Enfin, ce qui plaide en faveur de l'opinion de M. Mercier relativement à l'inflammation du bulbe, c'est qu'une des moitiés latérales de cette partie spongieuse était largement ulcérée dans sa moitié antérieure, où s'observait un détritus purulo-sanguinolent.

Cette énorme hypertrophie du bulbe, de quelque nature qu'elle soit, a une autre conséquence pratique : c'est la nécessité, si l'on avait tenté la lithotomie par la méthode bilatérale (procédé de Dupuytren), de pratiquer l'incision transversale à 7 ou 8 millimètres tout au plus au devant de l'anus, sans cela la blessure inévitable du bulbe aurait amené, soit une hémorrhagie, soit une phlébite purulente mortelle. Si, en effet, chez les vieillards, et toujours dans le but de parer à ces accidents, on est obligé de ne pas dépasser la limite de 10 millimètres, il doit en être ainsi à fortiori chez un individu dont le bulbe atteint de telles dimensions.

3° *Au point de vue physiologique.* — Comment expliquer cette hypertrophie bulbaire, si on ne la rattache pas à une inflammation du tissu spongieux qui la compose? Comment se fait-il qu'on la rencontre presque constamment chez les sujets atteints depuis longtemps de souffrances de l'appareil urinaire, de douleurs et d'épreintes violentes dans la miction, si surtout on prend ces sujets dans un âge encore peu avancé de la vie? C'est peut-être là un sujet qui prêterait à de nouvelles recherches.

Quoi qu'il en soit, deux explications nous viennent en aide, et le mutuel concours des phénomènes qu'elles nous montrent pourrait bien renfermer toute la vérité. Avec l'existence d'une pierre, on conçoit d'abord qu'au moment de l'émission des dernières gouttes d'urine, le calcul venant se placer au niveau du col, entraîné qu'il est par la rétraction de toutes les parois du réservoir, nécessite un surplus de dépense dans la contraction expulsive, qui congestionne le bulbe, s'oppose momentanément à sa déplétion veineuse, et finit à la longue par l'hypertrophier.

En second lieu, n'est-il pas juste de penser que, dans une affection grave de la vessie, mettant en jeu et d'une façon morbide la partie du système nerveux qui la tient sous sa dépendance, il se produise par action réflexe une contraction spasmodique de toutes les fibres musculaires qui entourent l'urèthre, occasionnant sans cesse une congestion sanguine du bulbe, dont le résultat ultérieur est l'hypertrophie? Nous y

trouverions encore la raison d'être de cette demi-érection qui se manifeste dans les efforts de miction.

TUMEUR DU GENOU DROIT. — ENCHONDROME, par M. NIVERT, interne des hôpitaux.

La nommée Angelo, âgée de trente-cinq ans, tapissière, entre à l'hôpital Saint-Louis (service de M. Dolbeau), le 29 juillet.

Cette femme, d'une constitution robuste, d'un caractère énergique, a toujours joui d'une très bonne santé; elle n'a jamais été éprouvée par des maladies graves. Son père était d'une santé habituelle très bonne, mais sa mère est morte, d'après ce qu'elle nous dit, d'un ulcère à la matrice (ou très probablement d'un carcinome utérin).

En 1853, elle fit une chute sur le genou en franchissant un petit mur; elle put se relever, et marcha pendant quelques jours, n'éprouvant alors qu'une douleur légère dans le genou. Quelque temps après elle s'aperçut qu'elle avait dans le creux du jarret une petite grosseur qui resta stationnaire pendant deux années.

Au bout de ce laps de temps la tuméfaction s'accrut peu à peu, et gêna sensiblement les mouvements de la jambe au point d'empêcher la malade de faire de longues courses.

Cet état dura ainsi jusqu'au commencement de janvier 1861, époque à laquelle le genou devint beaucoup plus volumineux et très douloureux.

La marche devint presque impossible; elle était obligée d'avoir recours à des béquilles; elle montait avec difficulté les escaliers, et ne pouvait pas fléchir la jambe sur la cuisse.

Aujourd'hui, 29 juillet, cette tumeur la gêne tellement, qu'elle veut s'en débarrasser à tout prix, et c'est avec l'intention de supporter même l'amputation qu'elle entre dans notre service.

La malade nous raconte qu'elle ne peut plus trouver de repos, que les douleurs atroces qu'elle endure, surtout pendant

la nuit, l'empêchent de goûter un sommeil réparateur. Ces douleurs sont lancinantes et accompagnées d'un sentiment de froid dans le membre.

La marche est possible avec des béquilles, mais elle a une claudication très prononcée. Dans toute la jambe existe un engourdissement continu, et des fourmillements se manifestent par intervalles. Parfois, quand elle marchait, une douleur subite se faisait sentir, et elle était obligée de s'arrêter.

A la jambe, la coloration de la peau est normale, les veines sous-cutanées sont un peu plus développées que d'habitude, et cependant il n'y a pas d'œdème dans ce membre inférieur.

Examen du genou. — Le genou est au moins aussi gros qu'une tête d'adulte; sa forme est celle d'un ovoïde allongé; il mesure 52 centimètres de circonférence. Cette tumeur est inégale, bosselée, très dure dans certains points, fluctuante dans deux points : en dedans, au niveau du condyle interne du fémur; en dehors, au niveau du condyle externe. Il existe une bosselure qui siége dans le creux du jarret, et qui est globuleuse, lisse, et présentant un certain degré de rénitence.

La douleur à la pression est très supportable, si ce n'est dans quelques points, surtout en dehors.

A ce niveau la peau a sa coloration normale; la gêne de la circulation est manifeste; les veines sous-cutanées sont très dilatées, et donnent à la tumeur l'aspect marbré.

En arrière et en dedans existe un point où la peau est peu mobile, et du côté externe elle adhère complétement aux parties sous-jacentes.

La malade resta plusieurs jours dans notre service sans traitement; elle fut soumise plusieurs fois à l'examen, et le diagnostic varia plusieurs fois.

Était-ce un cancer des os, un anévrysme osseux ou une tumeur à myéloplaxes, un enchondrome?

Une ponction exploratrice fut faite dans le point fluctuant, mais il ne s'écoula qu'un liquide sanguinolent, du sang presque pur, et cela en très petite quantité.

M. Dolbeau pencha pour l'enchondrome.

La malade resta environ dix jours dans la salle, et se décida

à l'amputation sitôt qu'on lui eut dit que c'était la ressource extrême et que rien ne guérirait ce mal.

M. Dolbeau pratiqua cette amputation le 10 août, par la méthode à deux lambeaux. Comme la tumeur remontait presque jusqu'à mi-cuisse, il craignit de trouver l'os malade au niveau de la limite supérieure de la tumeur, il fit la section de l'os au tiers supérieur. Tout se passa assez bien, sauf une hémorrhagie qui eut lieu par l'artère fémorale qui n'était pas comprimée assez fortement.

Les lambeaux furent réunis au moyen de sutures entortillées et un pansement plat recouvrit la plaie.

Pendant les premiers jours qui suivirent l'opération, la malade fut assez tranquille, elle se trouvait un peu affaiblie, mais ne souffrit pas énormément. On la soutint avec des potages et du vin de Bordeaux.

Au moment de mon départ, 19 août, la malade était assez bien, la plaie avait bon aspect, et malgré une suppuration abondante et parfois sanieuse, malgré la décoloration des tissus, tout pouvait faire espérer une heureuse terminaison, lorsque dans les derniers jours du mois d'août la femme fut prise de frissons qui se répétèrent à quelque temps d'intervalle.

Ces frissons furent l'indice de l'infection purulente, qui emporta la malade quelques jours après.

Examen de la tumeur après l'ablation. — Tous les muscles de la partie inférieure de la cuisse étaient parfaitement sains, on put les isoler tous et les suivre jusqu'à leur insertion. Les bosselures, les saillies de la tumeur les avaient écartés.

Les vaisseaux et nerfs, bien qu'étant légèrement comprimés, n'avaient éprouvé aucune altération, et passaient à travers un canal formé par des portions malades. Les veines étaient perméables ainsi que l'artère. Le nerf était parfaitement sain.

La peau au contraire était adhérente dans certains endroits du côté des condyles externe et interne. Elle se laissait difficilement couper à ce niveau, et présentait une surface lisse et comme cartilagineuse.

Dépourvue de toutes les parties molles, nous avons trouvé dans le creux du jarret une tumeur globuleuse, arrondie, lisse,

circonscrite, se continuant avec l'extrémité inférieure du fémur; du côté du condyle externe une cavité à parois minces, remplie d'un liquide sanguinolent, semblable à celui qui s'était écoulé par la ponction exploratrice; du côté interne, des points ramollis et renfermant un liquide analogue.

Par un trait de scie longitudinal nous avons fendu la tumeur en deux. Voici ce que nous avons trouvé :

L'extrémité inférieure du fémur était altérée dans toute son épaisseur, de grandes cavités étaient creusées dans la substance osseuse, et une foule de petites aspérités osseuses hérissaient ces parties creuses. Du sang était contenu dedans, et avait été enlevé par un filet d'eau. La substance compacte était très épaissie et très dure. La tumeur globuleuse du jarret avait l'apparence cartilagineuse et se laissait facilement couper. Le tibia et sa surface articulaire ne présentaient pas d'altération.

Mon collègue, M. Chalvet, examina au microscope ces différentes parties de la lésion; il trouva beaucoup de corpuscules osseux, des ostéoplastes, et dans la tumeur du jarret il trouva des cellules de cartilage.

Extrait du rapport de M. le docteur DOLBEAU, *sur l'observation précédente.*

Voici en quelques mots l'histoire de l'affection dont la pièce pathologique a été mise sous vos yeux. Une femme âgée de trente-cinq ans, très robuste, portait une tumeur, dont l'origine remontait à neuf années, et qui serait survenue à la suite d'une chute. Cette masse, constatée d'abord dans le creux du jarret, aurait successivement entouré l'extrémité inférieure du fémur, puis elle serait remontée jusque vers le milieu de la cuisse droite. Cette tumeur, dont le volume allait croissant, était le siége de très vives douleurs, surtout la nuit; par sa présence, elle rendait la marche impossible sans le secours de béquilles. La masse, très dure en général, présentait quelques points fluctuants. L'amputation fut pratiquée à cause de la

marche rapide du mal depuis quelques semaines. Le diagnostic ne fut pas absolu, la dureté et l'ancienneté de la tumeur firent penser à une tumeur fibro-cartilagineuse, mais on fit une réserve à cause des caractères peu francs de cette maladie et surtout à cause des antécédents héréditaires de la malade. En effet, messieurs, cette femme avait perdu sa mère probablement d'un cancer de l'utérus. L'opération faite, la pièce disséquée et examinée, il nous a été difficile de nous prononcer sur la nature de la tumeur. Le microscope a démontré la présence du tissu fibreux, du tissu cartilagineux et du tissu osseux, ce dernier en grande proportion.

Comment appeler un semblable produit pathologique? C'est là, messieurs, une question à laquelle on hésite à donner une réponse. M. Nivert, soit conviction, ou soit plutôt le désir d'être agréable au chirurgien, n'hésite pas à dire qu'il vous a présenté un enchondrome périostal du fémur. Pour moi, messieurs, j'éprouve un grand embarras à me prononcer : ce qui dominait dans cette tumeur, c'était l'élément osseux ; mais j'ajoute que toutes les portions osseuses avaient pour origine le périoste du fémur, elles constituaient donc un élément accessoire consécutif à la présence d'un produit pathologique. La malade que j'ai amputée avait une tumeur fibro-cartilagineuse développée à la périphérie de l'os, mais par sa présence elle avait déterminé un travail d'ossification extrêmement remarquable, et bien plus considérable qu'on ne l'observe ordinairement. Le tissu osseux prédominait, mais il occupait la partie voisine de l'os; à la périphérie de la tumeur on ne trouvait que quelques plaques osseuses très rares; il me semble donc légitime d'appeler cette production une tumeur fibro-cartilagineuse.

Cette manière de voir pourrait paraître contestable : pourquoi ne pas appeler tumeur osseuse une production dans laquelle le tissu osseux occupe la plus grande place? A cela je réponds que l'expression ne serait pas irréprochable, vu la présence de masses volumineuses de tissu fibro-cartilagineux. — Je crois mon opinion plus conforme à ce que nous enseigne l'anatomie pathologique. — Mais ce qui me paraît important, c'est de ne pas considérer la portion osseuse de la tumeur

comme étant le résultat de l'ossification d'un enchondrome. Ceci, messieurs, m'amène à vous parler de la question de l'ossification des chondromes. Ce point de l'histoire des tumeurs cartilagineuses a été cause de divergences entre des auteurs également recommandables. La science renferme à ce sujet des hypothèses plus ou moins ingénieuses, et quelques faits positifs, c'est avec ces éléments que je me propose de juger la question.

A. Cooper, partant de cette notion que le tissu osseux succède au tissu cartilagineux, ou mieux de ce que tout os est précédé par un état cartilagineux, concluait que toutes les exostoses, avant d'être des tumeurs osseuses, avaient dû présenter une texture cartilagineuse, en sorte que l'exostose n'aurait été pour lui que la transformation d'un chondrome. — Les recherches cadavériques ont surabondamment démontré que les exostoses sont toujours des tumeurs osseuses, et qu'elles ne sont autre chose que des végétations du tissu osseux.

Une variété de tumeurs qu'on a pu avec raison désigner sous le nom d'exostoses ostéo-cartilagineuses, a pu faire croire à la réalité du fait avancé par A. Cooper. Je m'explique : on trouve sur les os longs, l'humérus, l'extrémité inférieure du fémur, l'extrémité supérieure du tibia, etc., une tumeur qui naît de l'os, dont elle constitue un prolongement, une sorte d'apophyse, en un mot, une véritable exostose pédiculée, qui se subdivise après un court trajet en plusieurs branches également osseuses qui se terminent elles-mêmes par des mamelons cartilagineux multiples, dont la réunion suffit quelquefois pour masquer le pédicule et faire croire à une tumeur sessile. En présence de semblables tumeurs on a pu supposer que primitivement le pédicule était cartilagineux, et que l'ossification aurait fini par transformer cette tumeur ostéo-cartilagineuse en une véritable exostose. Cependant cette manière de voir est complétement hypothétique ; il n'est pas démontré que le pédicule de la tumeur était primitivement cartilagineux ; quant aux mamelons périphériques, ils s'incrustent quelquefois de sels calcaires, mais ils ne subissent pas l'ossification proprement dite. J'ajoute que le pédicule osseux ne présente pas toujours au microscope les caractères du tissu osseux. Un

autre fait a encore été invoqué par les partisans de l'ossification des chondromes. Une masse cartilagineuse se développe au centre d'une phalange, le tout grossit et acquiert les dimensions d'un citron par exemple : la masse de la coque osseuse qui entoure l'enchondrome est dans quelques cas bien évidemment supérieure à ce qu'elle serait s'il n'y avait que simple distension de la substance corticale de l'os. On suppose alors que l'accroissement de la substance osseuse est due à l'ossification de la partie périphérique de l'enchondrome, en sorte que la coque et le tissu spongieux réunis dépassent en poids la phalange normale. C'est là une hypothèse toute gratuite ; en effet, la présence d'un tissu pathogénique peut très bien déterminer une ostéite, qui peut être plastique et amener une hypertrophie de l'os, sans qu'il soit besoin d'invoquer l'ossification de la couche périphérique de l'enchondrome.

Certains faits exacts ont encore pu être interprétés, mais à tort, en faveur de l'ossification des chondromes. Quand la tumeur se développe au centre d'une phalange, par exemple, et qu'elle refoule les tissus en s'en formant une coque, il arrive un moment où la coque est perforée, détruite en certains points, et finit même par disparaître, laissant alors dans l'épaisseur du chondrome des lames osseuses qui peuvent faire croire à un commencement d'ossification.

Lorsqu'un chondrome se développe entre l'os et le périoste, ou même à la surface de ce dernier, il y a un phénomène qu'on observe fréquemment, c'est la formation d'aiguilles osseuses, des végétations de toutes formes, qui naissent perpendiculairement à la diaphyse de l'os, et qui pénètrent plus ou moins profondément dans la production accidentelle, en formant quelquefois le pédicule de mamelons cartilagineux. Cette formation d'aiguilles plus ou moins longues, plus ou moins volumineuses, a encore pu faire croire à l'ossification commençante des chondromes ; accepter cette interprétation serait commettre une erreur, et autant vaudrait admettre l'ossification de la variété périostale du cancer des os. — On comprend que le voisinage du périoste qui entoure quelquefois les enchondromes, qui d'autres fois est déchiré, transporté au milieu de masses cartilagineuses, on comprend, dis-je, que ces

dispositions spéciales puissent expliquer la présence de lamelles osseuses, sans que pour cela on puisse conclure que les chondromes sont susceptibles d'ossification.

Je mentionnerai encore une dernière hypothèse, puis j'aborderai les faits. Dans ces dernières années, on a prétendu que certaines tumeurs dures, placées sous la peau, n'étaient autre chose que des chondromes ossifiés. C'est là une simple assertion qui attend encore une démonstration.

J'arrive maintenant à des faits positifs; il n'est plus question d'hypothèses mais bien de constatations directes faites à l'aide du microscope. Vogel et Rokitanski nient l'ossification; ces auteurs considèrent même comme un des caractères du cartilage pathologique l'impossibilité de subir la transformation osseuse. Les véritables enchondromes ne s'ossifient pas, dit Vogel, quoique les corpuscules ramifiés qu'on rencontre quelquefois dans leur intérieur rappellent assez bien les corpuscules des os.

Lebert, au contraire, dit que la tumeur cartilagineuse parcourt toutes les phases du développement du tissu cartilagineux, puisqu'elle subit des détériorations de toutes sortes, ou bien qu'elle s'ossifie. Il dit encore dans un autre endroit de son remarquable traité : « Quant à l'ossification des enchondromes, elle est niée par Vogel et Rokitanski. Souvent elle est incomplète et reste à l'état de calcification; mais tant chez l'homme que chez les animaux, nous avons observé des réseaux osseux avec la structure qui leur est propre, entourés quelquefois d'une véritable moelle. » Enfin, messieurs, voici encore une citation du même auteur : « La substance cellulaire des chondromes est disposée sous deux formes différentes, ou irrégulière entre les éléments cellulaires et les vacuoles, ou plus régulière sous forme d'un système de canaux qui, non-seulement rappellent ceux du système osseux, mais dans lesquels une observation attentive fait même reconnaître tous les degrés intermédiaires entre les réseaux cartilagineux et de véritables canaux osseux, avec une infiltration pulvérulente de sels calcaires, que l'acide chlorhydrique fait disparaître avec effervescence. — On observe en outre dans ces parties ossifiées, tous les passages entre les cellules déformées du carti-

lage et les corpuscules osseux, étoilés, ramifiés, à prolongements multiples. — On peut même produire artificiellement cette transformation des cellules cartilagineuses, en les traitant par la teinture iodée, qui, en bien peu de temps, colore leur intérieur en jaune brunâtre, et donne à leur surface un aspect rameux. »

Entre des autorités si respectables, il est difficile de se prononcer, cependant je vais exposer le résultat de mes recherches, déclarer ma manière de voir, tout en faisant un appel sincère à toutes les observations de mes confrères.

La dureté, la résistance, présentées par les chondromes, m'ont paru toujours tenir à la prédominance du tissu fibreux; cependant j'ai pu reconnaître à la surface de quelques tumeurs de véritables coques très dures, mamelonnées, formées par une substance calcaire ; mais l'examen microscopique ne m'a jamais révélé la présence des éléments qui caractérisent le tissu osseux. — Cette modification de certains chondromes que j'ai surtout observée dans les tumeurs du bassin, se rencontre à des degrés différents, mais rien ici ne démontre l'ossification et le mot de calcification employé par Lebert me paraît très bien choisi.

Très souvent on trouve dans l'intérieur des chondromes, même ceux des parties molles (parotide, sous-maxillaire), des points jaunes rameux, qui rappellent assez bien les points d'ossification que l'on observe dans les épiphyses du fœtus, cette ressemblance est telle, que bien des personnes, en voyant les taches jaunes striées, n'hésitent pas à dire que le chondrome allait s'ossifier. L'examen microscopique ne m'autorise pas à partager cette manière de voir : on trouve là des cellules de formes variées, rameuses, étoilées, que l'on rend surtout bien évidentes par l'addition d'un peu de teinture d'iode ; mais je crois pour ma part que ce sont des cellules de cartilages, avec infiltration de sels calcaires. — Je comprends que l'on puisse diverger d'opinion, mais pour moi, je suis avec ceux qui nient l'ossification. En admettant même que ce soit là des points osseux, l'expérience démontrerait que la prétendue ossification fait des progrès bien lents, puisqu'on n'a pas encore montré, que je sache, des enchondromes transformés en

grande partie en tumeurs osseuses. Ce sont dans tous les cas des ossifications très imparfaites qui n'autorisent plus à dire qu'une des terminaisons possibles de l'enchondrome soit l'ossification.

Je vais résumer, suivant moi, ce qui reste acquis à la science par l'examen des faits connus :

1° Il y a une foule de circonstances anatomiques qui peuvent expliquer la présence de portions osseuses à l'intérieur ou à l'extérieur des chondromes, sans que pour cela il puisse être parlé de l'ossification de la tumeur.

2° La présence du cartilage en petite proportion, à la surface de certaines exostoses pédiculées et même à l'intérieur de quelques-unes de ces tumeurs, ne prouve pas que ces mêmes exostoses soient des chondromes qui auraient subi l'ossification.

3° Les tumeurs cartilagineuses peuvent s'incruster de sels calcaires, en plus ou moins grande proportion ; c'est ce qui constitue la calcification des enchondromes et non leur ossification.

4° On trouve quelquefois dans l'intérieur des chondromes des points durs qui simulent des points d'ossification sur la nature desquels il peut y avoir divergence d'opinion, mais qui, dans tous les cas, constituent un degré si incomplet d'ossification, qu'on n'est pas en droit de conclure que les chondromes peuvent subir la transformation osseuse.

A été nommé membre correspondant de la Société :

M. le docteur Almagro.

XXXVIIe ANNÉE. — MAI 1869.

SOMMAIRE :

EXTRAITS DES PROCÈS-VERBAUX. — 1. Disposition anormale des parties constituantes du testicule. — 2. Tumeur osseuse du cervelet. — 3. Orchite chronique. — 4. Hématocèle de la tunique vaginale. — 5. Ossification des artères coronaires du cœur. — 6. Fracture extra-capsulaire du fémur. — 7. Corps étranger des voies aériennes.

OBSERVATIONS. — Ostéo-myélite de l'extrémité inférieure du fémur gauche; mort, par M. BRIÈRE, interne des hôpitaux.

Carie du carpe droit; ankylose; suppuration abondante; mort, par M. BRIÈRE, interne des hôpitaux.

Altération des ganglions lymphatiques, par M. HALLE, interne provisoire.

Sclérose du cervelet; endocardite valvulaire, par M. DUGUET, interne des hôpitaux.

Mal vertébral; tubercules pulmonaires; altération particulière du foie, par M. MORICOURT, interne des hôpitaux.

Rapport de M. CHALVET sur l'observation précédente.

Fracture par écrasement du calcanéum, par M. MORICOURT, interne des hôpitaux.

Mort à la suite d'accidents nerveux; ossification du cœur; dégénérescence cartilagineuse de la commissure grise et du plancher du quatrième ventricule, par M. MORICOURT, interne des hôpitaux.

Hernies multiples de la moelle épinière, simulant de fines granulations tuberculeuses, observées chez un tuberculeux paraplégique, par M. TIRMAN, interne des hôpitaux.

Occlusion intestinale; mort; autopsie, par le docteur BRICHETEAU.

PRÉSIDENCE DE M. CRUVEILHIER.

1. M. le docteur *Dolbeau* présente une *anomalie* fort remarquable dans la disposition des parties constituantes de la

glande séminale, et communique à ce sujet les détails suivants : Un malade de mon service portait une hydrocèle peu distendue qui permettait de constater les particularités suivantes : au-dessous de l'hydrocèle se trouvait une petite tumeur, laquelle, se continuant avec le canal déférent, pouvait être regardée comme étant la glande séminale atrophiée. Par ce fait, l'hydrocèle paraissait être une hydrocèle du cordon. Il n'en était rien. En palpant celle-ci avec soin, on sentait au centre une autre tumeur offrant tous les caractères du testicule. J'en conclus que j'avais affaire à une disposition fort rare de la glande séminale, celle dans laquelle le testicule est séparé de l'épididyme ; le testicule était inclus dans l'hydrocèle, l'épididyme, un peu déplissé, situé plus bas, occupait le fond des bourses.

J'eus l'occasion de faire l'autopsie du malade et d'étudier la pièce de plus près ; je pus me convaincre que mon diagnostic était exact. J'injectai au mercure la glande par le canal déférent, le mercure ne dépassa pas la tumeur inférieure. L'idée me vint tout de suite de rapprocher ce fait de celui de M. le professeur *Gosselin* et de quelques autres présentés sous le nom d'anorchidie ; où l'on crut à l'absence du corps du testicule. J'avais de plus trouvé des animalcules spermatiques dans les vésicules séminales. Or, le testicule existant, quoique séparé de l'épididyme par une certaine distance, il fallait ou rapporter à l'épididyme la possibilité de fabriquer le sperme, ou penser qu'il y avait communication entre ces deux organes. Par la dissection, je parvins, en effet, à trouver un canal de communication entre eux, canal que le mercure n'avait pu franchir, malgré les précautions dont je m'étais entouré pour faire réussir l'injection. D'après ce fait, je me demande maintenant si, dans les cas cités plus haut et présentés sous le nom d'anorchidie, le testicule était véritablement absent, si l'on n'avait pas plutôt affaire à une disposition analogue à celle dont je présente un exemple, et si l'on n'a pas conclu que l'organe n'existait pas parce qu'on ne l'a pas cherché suffisamment, l'arrêt de l'injection préparant cette erreur ?

Je crois donc pouvoir déduire de ce fait : 1° que le diagnostic de cette disposition est possible ; 2° que les exemples d'anorchidie décrits par MM. Gosselin, Godard et Follin pourraient bien

n'être que des cas de séparation des deux parties constituantes de la glande séminale.

---

2. M. *Ranvier* donne les détails suivants sur une petite *tumeur osseuse* qu'il a trouvée dans le cervelet.

Cette tumeur siége au centre du cervelet, entre le vermis supérieur et le vermis inférieur; elle est à peu près sphérique; son diamètre mesure 2 centimètres environ; la substance nerveuse l'entoure de toute part; une couche fibro-cellulaire épaisse d'un millimètre sert de moyen d'union entre les tissus nerveux et osseux; cette couche est riche en vaisseaux sanguins; ces vaisseaux ont un volume variable, les plus gros mesurent un millimètre.

Après avoir énucléé la substance osseuse, on la trouve formant deux masses distinctes et d'égal volume, réunies par des vaisseaux et du tissu conjonctif.

Examinée à l'œil nu, chacune de ces masses osseuses semble formée, en grande partie, par du tissu compacte, mais à leur surface se trouvent quelques points aréolaires. Toute cette surface est ornée de pointes et de lames osseuses qui s'engagent, par leurs extrémités libres, dans l'enveloppe cellulo-vasculaire, qui forme le périoste du nouvel os. Quelques-unes de ces extrémités reçoivent des vaisseaux volumineux. La déposition osseuse s'est donc faite surtout sur le trajet des vaisseaux.

Examen microscopique. — L'enveloppe périostique renferme les éléments du tissu conjonctif; les cellules formatrices en sont abondantes et volumineuses. Sur des coupes fines de l'os, on distingue des canalicules vasculaires, des corpuscules osseux et des canalicules primitifs.

Il n'y a donc aucun doute sur la nature osseuse de cette tumeur.

Les canalicules vasculaires, peu abondants, ont un volume variable, $0^{mm},1$ à $0^{mm},2$ de diamètre. Les uns sont entourés de corpuscules osseux; les autres, en plus grand nombre, par

de la substance fondamentale entièrement amorphe. Il est impossible de distinguer pour aucun un véritable système de lamelles.

Les corpuscules se présentent sous des formes très diverses, et peuvent se ranger en trois catégories :

1° Des corpuscules allongés en forme de nacelle, remarquables par leur riche chevelu de canalicules primitifs;

2° Des corpuscules régulièrement arrondis, de grande dimension ($0^m,03$ à $0^m,04$), donnant naissance à des canalicules plus gros et moins nombreux;

3° Des corpuscules irréguliers s'anastomosant largement avec leurs voisins au moyen de canalicules primitifs qui atteignent $0^m,01$. Quelques-uns de ces canalicules se sont fondus avec d'autres situés dans leur voisinage, pour former de larges lacunes irrégulières desquelles partent d'autres canalicules qui vont aboutir à des corpuscules bien conformés.

---

3. M. *Négrié* montre une *orchite chronique*, et l'accompagne des détails suivants :

Benton (Jean-Marie), passementier, âgé de vingt-huit ans, constitution assez forte, tempérament lymphatico-sanguin, entre le 6 janvier 1862 à l'hôpital Saint-Louis, salle Saint-Augustin, n° 19 (service de M. Richet), pour une tumeur du testicule droit.

On ne retrouve d'antécédents scrofuleux ni dans l'histoire antérieure du malade, ni dans celle des différents membres de sa famille.

Il a été atteint quatre fois de blennorrhagie. Les trois premières, quoique longues à guérir, n'ont présenté aucune complication. A l'âge de vingt-cinq ans, il contracte un nouvel écoulement. Il n'avait fait aucun traitement spécial lorsque trois semaines après le début il s'aperçoit que son testicule droit devient gros et douloureux. Il consulte alors un pharmacien, qui lui fait appliquer sur le cordon quinze sangsues. Deux jours après le début de l'orchite, le malade, sans se

préoccuper davantage de sa maladie, va au bal et danse toute la nuit. Depuis cette époque le testicule est toujours resté douloureux et gros.

Le jour de son entrée à l'hôpital, c'est-à-dire trois ans après le début de la tumeur, il se présente dans l'état suivant :

Testicule droit. — La bourse droite, d'une forme ovoïde, est grosse comme un œuf d'oie.

Le testicule, à peu près doublé de volume, est dur au toucher, présente des bosselures dures; il est peu douloureux à la pression. La partie inférieure est coiffée d'une espèce de capuchon paraissant être la partie inférieure de l'épididyme augmenté de volume, et plus dur qu'à l'état normal.

A la partie externe et supérieure de la tumeur existe une fluctuation évidente avec transparence à la lumière; c'est un épanchement dans la tunique vaginale, ce que démontre parfaitement une ponction pratiquée le 12 janvier. Quoiqu'il y ait peu de probabilité en faveur de l'origine syphilitique de cette tumeur, M. Richet institue néanmoins un traitement antivénérien (liqueur de van Swieten, et, comme adjuvants, frictions mercurielles, emplâtres de Vigo).

Ce traitement, continué avec soin pendant sept semaines, n'amenant aucun résultat (en effet, la tumeur du testicule était peut-être un peu plus volumineuse, l'épanchement vaginal s'était reproduit), on abandonne tout traitement, et l'opération est fixée pour le 16 mai. Le 15, une ponction avait été faite dans la tunique vaginale, et avait donné lieu à l'écoulement d'environ 40 à 50 grammes de sérosité.

Opération. — Incision longitudinale, avec perte de substance sur la partie postéro-latérale de la tumeur; cette incision va de l'anneau à la partie inférieure du testicule. Dissection du testicule, puis du cordon, jusqu'à l'anneau; ligature en masse; séparation de la tumeur; pansement avec charpie sèche dans l'intérieur de la plaie.

Examen de la tumeur. — 1° *A l'œil nu*, fendue de haut en bas et sur la ligne médiane, cette tumeur présente des noyaux de couleur jaune dont les plus gros sont de la grosseur d'une

noisette, les plus petits gros comme un pois. Cette matière n'est pas enkystée; elle se détache assez facilement du tissu ambiant, qui est un peu injecté; cette matière jaune présente une structure fibrillaire. Dans d'autres points, à un état moins avancé, elle est infiltrée, et les parties environnantes sont plus rouges.

La tunique vaginale est remplie de liquide sanguinolent et de caillots assez volumineux, résultat probable de la ponction pratiquée la veille de l'opération; elle est un peu épaissie, sans altérations.

2° *Au microscope*, les dépôts jaunâtres sont situés au milieu des canalicules séminifères; on y voit :

1° Matière amorphe finement granuleuse, qui contient quelques rares corps fusiformes, les granulations sont fort abondantes.

2° Au milieu de cette trame, on rencontre des corpuscules arrondis, quelques-uns polyédriques, à angle mousse, variant de 4 à 9 millièmes de millimètre de diamètre; ils contiennent dans leur intérieur de trois à sept granulations moléculaires. L'eau et l'acide acétique n'y font apparaître aucun noyau.

3° Puis quelques granulations graisseuses.

Les *tubes séminifères* sont les uns dilatés par une masse amorphe à fines granulations; chez d'autres, au contraire, la lumière du canalicule a à peu près disparu, et dans certains points les canalicules ont subi la transformation fibreuse. Dans presque tous la paroi tubuleuse est notablement augmentée de volume.

Le système capillaire est surtout développé dans les environs des dépôts jaunes.

Enfin le liquide contenu dans le canal déférent ne renferme pas de spermatozoïdes.

---

4. M. *Domasquino* met sous les yeux des membres de la Société une *hématocèle de la tunique vaginale.*

La tumeur dont il s'agit provient d'un malade qui a succombé, dans le service de M. Denonvilliers, à la suite d'un vaste abcès froid de la cuisse. Il y a quarante ans, cet homme, alors âgé de dix-huit ans, fit une chute en voulant sauter un fossé, et se contusionna fortement la région scrotale; le testicule gauche prit rapidement le volume du poing, qu'il conserva depuis lors.

La dissection de la tumeur fit retrouver l'épididyme et la substance séminifère parfaitement sains. On déroule aisément les tubes de cette dernière, et l'examen microscopique démontre qu'ils sont à l'état normal.

Il n'en est pas de même de la tunique vaginale, dont la cavité est remplie par une masse pultacée de couleur café au lait, et adhérant médiocrement aux parois. Celles-ci sont augmentées de volume, atteignent, dans certains points, 3 et 4 millimètres, et sont le siége çà et là de dépôts crétacés. On trouve, en outre, à leur face interne des couches concentriques, au nombre de deux à quatre, médiocrement adhérentes les unes aux autres, et, dans certains points, séparées par une petite quantité de cette matière, qui remplit la tunique vaginale.

L'examen microscopique du contenu de la tunique vaginale fait voir :

1° Quelques globules sanguins à peu près normaux;

2° Un grand nombre d'autres ayant subi la régression graisseuse;

3° Quelques paillettes de cholestérine;

4° Enfin quelques cristaux hématiques.

---

5. M. *Legros* communique les détails suivants :

A. Sur un *cœur* dont les artères coronaires sont ossifiées.

Laisné (Charles-François), âgé de quatre-vingt-un ans, entre à l'infirmerie de Bicêtre, le 23 mars 1862, dans le service de M. Broca, pour une hernie qu'aucun bandage ne peut maintenir; c'est une hernie inguinale, qui date de quarante ans, et

qui a énormément dilaté le trajet inguinal ; il n'en souffre que depuis quelques jours.

A son entrée, le malade se plaint d'éprouver de la douleur à la partie inférieure du ventre, il a perdu l'appétit, sa langue est poisseuse, la respiration accélérée ; il a manifestement de la fièvre, et pourtant si on explore le pouls, on trouve une diminution notable du nombre normal des pulsations.

Le 31 mars, il a 36 pulsations par minute et 30 mouvements respiratoires ; — le 1er avril, 34 pulsations et 32 respirations ; — le 2 au matin, 33 pulsations et 28 respirations ; — le soir, 35 pulsations et 30 respirations ; — le 4, 44 pulsations ; — le 5, 43 ; — le 7, 40 ; — le 8, 42 ; — le 9, 44 , — le 10, 33 ; — le 11, 31 ; — le 12, 29 ; — le 13, 34 ; — le 14, 30 ; — le 15, 32 ; — le 18, 36 ; — le 19, 42 ; — le 20, 40 ; — le 21, 40 ; — le 22, 42 ; — le 23, 42 ; — le 24, 41 ; — le 25, 40 ; — le 27, 36 ; — le 28, 41 ; — le 29, jour de la mort, 36 pulsations.

Depuis l'entrée du malade, le ventre se tuméfiait, on ne tarda pas à constater qu'il y avait du liquide ; la percussion montrait que le foie était atrophié ; l'auscultation du cœur a donné des résultats variables ; au début il y avait un bruit de souffle au second temps et à la pointe ; vers la fin il y avait un souffle au premier temps et à la base. — Pas d'œdème aux membres inférieurs.

Autopsie le 1er mai.

Sérosité non purulente dans le péritoine ; — cirrhose ; — péritonite chronique qui paraît avoir débuté par le sac herniaire ; fausses membranes formant des granulations dans quelques points, dans d'autres, entourant complétement les organes et formant une couche épaisse.

Enfin, le cœur que je montre à la Société, a ses artères coronaires incrustées de matières calcaires ; elles paraissent plus volumineuses qu'à l'état normal, et se brisent sous la pince à dissection ; leur calibre est fort diminué.

On retrouvait cette altération des artères dans quelques autres points du corps, mais il n'y avait rien d'anormal dans l'aorte et les gros vaisseaux ; la valvule mitrale et les valvules de l'orifice aortique sont incrustées de matière calcaire.

Cette observation semble montrer que l'ossification des artères du cœur diminue le nombre des pulsations ; il y a certainement d'autres causes qui produisent la lenteur du pouls, mais il est probable que chez les vieillards cette lenteur du pouls est souvent due à la diminution de calibre et à la perte d'élasticité des artères coronaires.

On remarquera en outre que notre malade n'a pas eu d'angine de poitrine, affection qui, suivant quelques auteurs, serait due à l'ossification des artères du cœur.

---

6. *B. Sur un exemple de fracture extra-capsulaire du col du fémur.*

Valart (Ulysse), âgé de soixante et douze ans, entre au n° 19 de la salle Saint-Victor, dans le service de M. Broca, le 2 avril 1862. Il nous dit que le matin, en descendant de voiture et en posant le pied à terre, il est tombé sur la hanche droite ; il a pu se relever, mais il souffrait beaucoup et ne pouvait marcher.

A son entrée, on constate un raccourcissement de 3 centimètres sur le membre inférieur droit ; mais le pied n'est pas dévié en dehors, comme c'est l'habitude, et le malade a pu se lever une fois et s'appuyer sur le membre malade. Il succombe le 22 avril à une eschare du sacrum.

Le 23 on fait l'autopsie et on trouve un beau cas de fracture du col avec pénétration de ce col dans le grand trochanter.

Le col s'est enfoncé dans le tissu spongieux du grand trochanter comme un coin de fer dans un morceau de bois ; il est maintenu solidement entre les deux fragments qu'il a écartés pour y pénétrer, et cette disposition explique pourquoi il n'y avait pas de déviation du pied en dehors.

Il est probable que l'accident est arrivé en deux temps ; le vieillard, en descendant de voiture, s'est brisé le col du fémur, puis il est tombé sur la hanche du même côté, et cette chute a fait pénétrer le col dans le grand trochanter.

7. M. Fritz présente un morceau de verre analogue à l'extrémité d'un agitateur, long de 0,025, sorti spontanément des voies aériennes le lendemain d'une opération de trachéotomie. Une petite fille avait inspiré ce corps étranger deux jours avant son entrée à l'hôpital. On fit aussitôt des tentatives d'extraction croyant que le corps étranger était dans le pharynx, peut-être explora-t-on aussi le larynx. Ces tentatives furent infructueuses. L'enfant fut amené à l'hôpital deux jours après l'accident. La dyspnée étant considérable, on pratiqua la trachéotomie, bien qu'on n'eût entendu aucun bruit qui pût manifester la présence du morceau de verre dans les voies aériennes, et que les parents fussent persuadés qu'il avait été dégluti. L'exploration de la trachée ne fit rien découvrir, plusieurs quintes de toux qui survinrent immédiatement, n'expulsèrent rien d'autre que des mucosités. C'est le lendemain, à la visite du matin, qu'on trouva ce débris de porte-plume engagé dans la chemise interne de la canule. L'enfant est aujourd'hui guérie après avoir été affectée de pneumonie.

M. *Parmentier :* Je désire appeler l'attention de la Société sur deux points. Le premier c'est la production de la sortie spontanée du corps étranger, quelques heures après que la trachée a été ouverte. Je rapprocherai de ce fait un cas observé par Blandin. Un individu avait inspiré une aiguille ; on pratiqua la trachéotomie, on fit tousser le malade, l'aiguille ne sortit pas. On se borna à ces tentatives d'expulsion. Le lendemain, grande fut la surprise de Blandin de trouver l'aiguille engagée dans le pansement simple dont il avait recouvert la plaie du cou.

Le second point important qui me paraît saillir de l'observation de M. Fritz, c'est que la trachéotomie est moins innocente qu'on ne le croit généralement. Il vient de vous être parlé d'une pneumonie qui a affecté le jeune sujet.

Eh bien ! j'ai eu l'occasion de voir cette année une pneumonie survenir également chez un malade que M. Richet avait opéré pour extraire de la trachée un caillou provoquant des suffocations inquiétantes. Dernièrement, M. Demarquay opérait un pauvre cancéreux pour le soustraire aux suffocations

que produisait un cancer de la langue étendu au larynx. Ce malheureux succomba bientôt à des accidents de broncho-pneumonie. Enfin personne n'ignore combien sont dangereuses les plaies des voies aériennes produites dans des tentatives de suicide.

M. *Fritz :* Certainement la trachéotomie n'est pas une opération complétement innocente, mais il ne faut pas non plus lui attribuer des accidents occasionnés par d'autres causes. La pneumonie de mon sujet, celle du malade de M. Richet trouvent leurs causes naturelles dans les irritations directes produites par le corps étranger dans les voies aériennes. La trachéotomie ne paraît jouer dans ces circonstances qu'un rôle très secondaire.

M. *Laborde* appuie la manière de voir de M. Fritz, et rappelle que, dans la séance du 9 mai, il a donné quelques détails sur un fait fort analogue au précédent. Dans ce cas, les accidents thoraciques provoqués par le corps étranger avaient été tels qu'on crut à une phthisie aiguë. Cependant tous ces accidents disparurent, au grand étonnement de tous, dès qu'un corps étranger fut expulsé : ce corps était un morceau de galet.

Ostéo-myélite de l'extrémité inférieure du fémur gauche, par M. Brière, interne des hôpitaux.

Pinon (Joseph), âgé de soixante et un ans, journalier, entre le 21 décembre à l'hôpital de Lariboisière, salle Saint-Louis, n° 33.

Cet homme est gris de chevelure, fortement musclé ; il n'a jamais eu le moindre accident du côté de l'appareil respiratoire, jamais de glandes suppurées au cou, aucun accident syphilitique, jamais de douleurs rhumatismales.

En 1841, sans cause connue, le genou gauche est devenu gros et douloureux. Après des douleurs longtemps prolongées,

la peau s'est ouverte à la partie postérieure et a donné issue à des fragments osseux petits et durs.

En 1815, une nouvelle poussée inflammatoire s'est manifestée, le malade est venu consulter Boyer père qui a fait une première incision à la partie postérieure de l'extrémité supérieure de la jambe et une seconde à la partie postérieure de l'extrémité inférieure de la cuisse, donné des bains sulfureux, fait appliquer des cataplasmes. Après neuf mois de traitement les fistules se cicatrisèrent sans avoir permis la moindre élimination osseuse. Longtemps après sa sortie de l'hôpital, en 1830, par exemple, cet homme pouvait marcher et courir; c'est à peine, dit-il, si le genou gauche était plus roide que le droit.

Aucun accident nouveau jusqu'en 1849, époque à laquelle surviennent de nouvelles douleurs très vives, toujours dans le genou gauche. Un médecin conseille une pommade, ce malade en met dix fois plus qu'on ne lui dit; bientôt l'épiderme s'enlève et le genou devient énorme. Après une foule de remèdes plus mauvais les uns que les autres (bouse de vache, urine, sang, chandelle, etc.), le tout reprend son volume habituel, mais l'articulation reste roide et la peau offre une coloration grise.

En 1858, ce malade se donne un coup de manche de hache sur le genou gauche; bientôt de nouvelles douleurs se font sentir, un abcès se forme un mois plus tard et reste fistuleux pour toujours. Alors, notre homme frappe à la porte de la plupart des hôpitaux de Paris :

Trois mois à Beaujon (injections iodées);

Cinq mois chez M. Laugier (injections iodées, cataplasmes);

Dix jours chez M. Voillemier (bandage amidonné);

Six semaines chez M. Malgaigne (racine de gentiane dans la fistule, cataplasmes);

Un mois chez M. Velpeau (cataplasmes);

Vingt mois chez M. Jobert (cataplasmes et injections iodées).

Le 2 juin 1860, ce malade entre pour la première fois chez M. Chassaignac; on lui met successivement six tubes au voisinage du genou, les uns intra-articulaires, les autres extra-articulaires, à savoir, un en juillet 1860, un en septembre

1860, un en novembre 1860, deux en janvier 1861 ; et comme traitement : cataplasmes de farine de lin entre deux linges, solution (au 7e) tous les matins.

Cet homme va passer quelque temps à Vincennes dans les derniers mois de 1861, et le 21 décembre 1861 il rentrait pour la dernière fois.

Le 3 février 1862, sans cause connue, des vomissements se manifestent, le genou gauche devient douloureux, le malade qui pouvait marcher à l'aide de béquilles, est obligé de prendre le lit. L'érysipèle parcourt successivement la cuisse, la jambe et le pied à gauche seulement.

Le 10 mars, toute coloration rosée avait disparu, mais la douleur persistait, surtout au niveau du genou, le moindre déplacement du genou arrachait au malade de véritables gémissements.

Le 15 mars, la fluctuation est manifeste au niveau du genou, un tube est placé dans l'articulation, à la hauteur de la rotule, à son côté externe.

17 mars. — Insuffisance du drainage ; entre les deux orifices du tube, la peau est amincie et soulevée dans une étendue de plusieurs centimètres ; on fait en ce point une incision de 3 centimètres ; il en sort un pus grisâtre, fétide, mélangé de gaz.

20 mars. — Nouvel abcès au-dessous et en dedans de la rotule ; une incision de 2 centimètres.

Le 31 mars, les incisions donnent issue à un pus abondant, noirâtre, fétide, mélangé de nombreuses bulles de gaz. Impossibilité complète d'imprimer au membre le moindre déplacement sans entendre aussitôt le malade gémir et craindre qu'on ne lui fracture la cuisse. Une eschare s'est faite au grand trochanter. Œdème considérable de la jambe et du pied. La face est pâle, ridée ; la langue sèche, dure, noire ; les dents fuligineuses. Un peu de diarrhée. Pouls à 104, régulier, dépressible.

Le 10 avril, frissons multiples pendant la journée. Perte de l'intelligence. Bouche béante, œil excavé, respiration suspirieuse. La peau est complétement mortifiée au niveau du grand

trochanter, une fusée purulente s'est faite jusqu'au voisinage du genou gauche.

Le 17 avril, le malade succombe dans la prostration, après quinze jours d'une agonie pendant laquelle il n'éprouvait d'autre douleur que la sensation de fracture de la cuisse gauche.

Autopsie le 19 avril. — Le cerveau, le cœur, les poumons, le foie, les reins n'offrent aucune lésion.

La face externe du grand trochanter gauche a perdu sa lamelle osseuse, qui la recouvre; il est le centre d'un décollement sous-cutané, qui, d'une part, a fusé du côté de la fesse, et de l'autre jusqu'au voisinage du genou gauche.

Fémur à sa surface extérieure. — Le périoste a conservé ses adhérences, mais il est épaissi par une infiltration de lymphe plastique. L'os lui-même, dans son tiers inférieur, est augmenté de volume, au point de mesurer 10 centimètres transversalement au niveau des condyles, au lieu de 8 centimètres du côté opposé. Au-dessus des condyles, la surface osseuse est lisse à la partie antérieure, mais en arrière elle offre une foule de rugosités, dont l'une en forme d'épine mesure 2 centimètres de long.

Articulation. — Les cartilages d'encroûtement ont disparu presque partout. De plus, la moitié interne de la portion trochléenne, ainsi que les deux condyles, mais surtout l'interne, offrent des pertes de substance bien manifestes, et le tissu osseux mis à nu est jaunâtre, ramolli, baigné de pus.

Canal pathologique. — Entre les deux condyles, et en arrière, existe un pertuis de 1 centimètre de diamètre, à bords lisses et arrondis, conduisant dans le corps de l'os, à une hauteur de 11 centimètres. Cavité remplie de pus, ainsi que l'articulation, et qui offre, en outre, des lambeaux blanchâtres de lymphe plastique concrétée, des lamelles osseuses jaunâtres, résistantes, adhérentes au tissu sain, et qui semblent constituées par du tissu nécrosé. Les parois de ce canal, constituées par le tissu compacte du fémur lui-même, ne sont épaissies qu'en arrière et en haut.

Virole limitante. — Elle limite en haut la portion de canal médullaire remplie de pus. Épaisse de 1 centimètre et de bonne consistance, elle est constituée par un tissu rose, adhérent en dehors à la face interne de la portion compacte du fémur.

Tibia et péroné. — L'extrémité supérieure du tibia est privée de cartilage; elle offre des déperditions de substances dans les points qui étaient en contact avec le fémur. Le tissu du tibia lui-même est ramolli, jaunâtre, friable, ainsi que l'extrémité supérieure du péroné, bien que l'articulation tibio-péronière supérieure soit complétement saine. Il est à remarquer que les os des deux pieds étaient eux-mêmes constitués par un tissu ramolli et jaunâtre.

La rotule est dénudée à sa face postérieure.

CARIE DU CARPE DROIT. — ANKYLOSE. — SUPPURATION ABONDANTE. MORT, par M. BRIÈRE, interne des hôpitaux.

Philippe (Joseph), âgé de quarante-six ans, palefrenier, entre le 8 octobre 1861 à l'hôpital Lariboisière, salle Saint-Louis, n° 14.

Cet homme est brun, petit, maigre, d'une bonne santé.

Dix-neuf mois avant son entrée à l'hôpital, il avait eu le carpe droit saisi par un cheval, et pour dégager la main on avait eu recours à des tractions longtemps prolongées. Conduit à l'hôpital Saint-Louis, dans le service de M. Denonvilliers, notre malade a vu sa main se cicatriser complétement après l'emploi des cataplasmes et de plusieurs incisions. Mais à peine avait-il repris ses occupations habituelles que du gonflement survenait au niveau du carpe droit, et plus tard deux séquestres étaient successivement éliminés. La tuméfaction n'en continuait pas moins sa marche progressive. En mars 1861, notre homme entrait à la salle Saint-Augustin, et dans l'espace de quatre jours M. Chassaignac appliquait deux tubes dans l'aisselle droite, et quatre tubes au poignet droit. Un mieux

notable ne tarde pas à se manifester; au commencement de novembre on retire les tubes de l'aisselle, et à la fin de novembre un des tubes de la main. En décembre 1861, un peu de pus se montrait autour de la base de l'ongle du pouce gauche.

Janvier 1862. — Les cinq doigts de la main droite sont en ligne droite avec les métacarpiens correspondants.

Les moindres mouvements de flexion des doigts ont disparu d'une manière presque absolue.

La main est presque en ligne droite avec l'avant-bras, et s'il y a un angle obtus, il est saillant du côté radial. Perte complète des mouvements du poignet sur l'avant-bras. Le carpe est déformé, convexe à la face dorsale comme à la face palmaire. Il y a une augmentation de volume égale à 5 centimètres de la périphérie au niveau du carpe, et à 8 centimètres au niveau de l'extrémité inférieure de l'avant-bras.

Chacun des orifices par lesquels passent les tubes est concave, et donne issue à un pus grisâtre, fétide, peu abondant.

Le coude et l'épaule, à droite, ont conservé leur forme et leurs mouvements.

Le 17 mars, la suppuration au niveau du carpe droit est peu abondante; la peau, adhérente aux tissus sous-jacents, offre à peine une légère teinte violette. Mais à gauche le pus a détaché le périoste de la phalange unguéale du pouce, et l'on enlève l'ongle et la dernière phalange.

Le 25, trois abcès se sont formés le long de la moitié inférieure du bord interne du biceps gauche; une vaste collection purulente occupe l'aisselle du même côté : un tube y est appliqué.

La face est pâle, l'anorexie assez marquée, peu de sommeil, un peu de toux sans expectoration.

Le 29, la peau de l'aisselle gauche s'est largement ulcérée au voisinage du tube. Le fond de la plaie est grisâtre, fétide, déchiqueté. (Charpie imbibée de chlorure de chaux, cataplasmes, bordeaux, potages.)

Le 12 avril, le malade est constamment étendu sur le dos, sans pouvoir prendre la moindre boisson par lui-même. Il accuse des douleurs assez vives au niveau de l'hypochondre droit. En ce point, la percussion est douloureuse; cependant le foie

ne semble pas augmenté de volume. Quelques râles dans toute l'étendue de l'appareil respiratoire. On enlève les tubes de la main droite qui ne fournit presque plus de pus.

Le 18, affaissement progressif. L'excavation de l'aisselle gauche est très marquée. La suppuration persiste au niveau du pouce gauche, c'est que l'extrémité inférieure de la première phalange est en suppuration.

Le 20, le malade succombe après une très faible hémoptysie.

L'*autopsie* est faite quarante-quatre heures après la mort.

Le cerveau et les reins sont normaux.

La rate est volumineuse et mollé.

Les poumons n'offrent que quelques tubercules crus disséminés dans le lobe supérieur, sans le moindre abcès métastatique.

La bourse muqueuse prérotulienne droite est occupée par un épanchement solidifié qui se présente sous deux aspects bien distincts. En effet, le centre est formé par des grumeaux jaunâtres, presque secs, faciles à écraser sous le doigt. La périphérie est constituée par une coque adhérente en dehors aux parois mêmes de la bourse muqueuse prérotulienne, libre en dedans où elle est en rapport avec les grumeaux indiqués. Cette coque est épaisse d'un centimètre, dure, résistante, repoussant à la manière des cartilages le scalpel qui la pénètre; la surface de section a la teinte opaline et la transparence du cartilage, et cependant le microscope n'y trouve que des fibres onduleuses de tissu conjonctif complétement développé. Aucune cellule cartilagineuse.

Le foie est occupé, tant à la périphérie que dans son épaisseur même, par une foule de noyaux grisâtres, dont le volume varie d'un grain de chènevis à une grosse aveline. Chacun d'eux est nettement limité à la périphérie constituée par du tissu hépatique sain. Le centre de chacun de ces noyaux est résistant, grisâtre. Un seul, situé sur le lobule de Spigel, et du volume d'une noisette, offre au centre de la surface tapissée par la séreuse, une sorte d'ulcération cupuliforme.

Le microscope y trouve des fibres onduleuses de tissu cellulaire, des cellules hépatiques en voie d'atrophie, les unes chargées de granulations graisseuses, d'autres privées de noyaux, d'autres enfin constituées par une simple membrane d'enveloppe.

On ne trouve dans les parois des abcès situés au-dessus du coude gauche et dans l'aisselle du même côté que des fibres du tissu cellulaire et des cellules adipeuses en voie de destruction.

Je dois à la complaisance de M. Ordonnez l'examen microscopique de chacune des pièces indiquées.

Main gauche. — La peau qui recouvre la première phalange du pouce est décollée dans sa moitié inférieure ; en ce point, l'os est ramolli, grisâtre.

Main droite. — Une seule des ouvertures pratiquées à la peau du carpe persiste. Située en avant, elle donne issue à un pus fluide peu abondant.

Les tendons fléchisseurs et extenseurs sont faciles à retrouver, mais ils sont englobés par une lymphe coagulée qui rend le moindre déplacement impossible.

Le périoste est partout adhérent aux os, mais il est épaissi, comme lavé.

Tous les os qui constituent le poignet sont malades. Le cubitus offre à sa face antérieure, à 3 centimètres de son extrémité inférieure, une sorte d'ulcération large d'un centimètre, profonde d'un millimètre au plus, due à une perte de substance des lamelles externes du tissu compacte. La portion articulaire est augmentée de volume, déformée, arrondie en arrière au niveau de l'apophyse styloïde, munie en avant d'une jetée osseuse large d'un centimètre, qui le soude au pyramidal.

La surface articulaire de l'extrémité inférieure du radius est portée en avant, élargie, entourée surtout en avant d'une foule d'aiguilles acuminées. De cette extrémité partent deux jetées osseuses ; l'une horizontale se porte au cubitus, l'autre verticale se rend au scaphoïde.

La tête du grand os a disparu ; il est soudé en dedans à l'os crochu, en dehors du scaphoïde.

De ces modifications survenues dans les os du carpe, il résulte une couronne osseuse constituée :

En haut, par l'extrémité inférieure du radius, coudée à l'extrémité inférieure du cubitus ;

En dedans et en dehors, par les jetées osseuses étendues du radius au scaphoïde, et du cubitus au pyramidal ;

En bas, par le grand os et l'os crochu.

Le centre de cet anneau osseux est occupé par le semi-lunaire grisâtre, ramolli, baigné de pus, diminué de volume.

ALTÉRATION DES GANGLIONS LYMPHATIQUES, par M. HALLÉ, interne provisoire.

Une femme âgée de cinquante et un ans entre dans le service de M. Nélaton le 19 avril, pour une affection des ganglions lymphatiques.

Au dire de cette femme, sa santé aurait été excellente jusqu'il y a six mois. A ce moment, elle commence à sentir qu'elle est gênée pour respirer; son cou augmente rapidement de volume, et atteint assez promptement le volume énorme qu'il avait au moment de l'entrée de la malade à l'hôpital.

A l'examen, on constate que le cou s'étend, à sa base, presque jusqu'à l'extrémité externe de la clavicule; au toucher, on reconnaît que cette tuméfaction est constituée par les ganglions lymphatiques, dont quelques-uns sont encore mobiles et un peu roulants sous le doigt. Ils ne présentent aucune adhérence à la peau qui n'offre pas de rougeur. Leur consistance est ferme et ne présente pas de trace de ramollissement, ni de fluctuation. Les ganglions des aisselles, des creux inguinaux sont aussi assez volumineux; on sent dans les autres une dureté particulière, et on peut limiter la rate qui est très hypertrophiée. — M. Nélaton fit faire l'examen du sang par M. Robin, qui n'y découvrit aucune altération; les globules blancs n'étaient pas plus abondants qu'à l'état normal; les globules rouges seuls paraissaient moins abondants; la sérosité était en excès. Pendant les quelques jours que la malade vécut à l'hôpital, elle présenta tous les signes d'une dyspnée excessive, gêne de la respiration et suffocation dans le décubitus horizontal. La station assise seule était possible. Les deux derniers jours, le pouls devint très petit, dépressible, filiforme; il y eut des sueurs froides; la peau devint visqueuse, et la malade mourut le 5 mai.

A l'*autopsie*, pratiquée le 8 mai, on trouva que les poumons étaient sains. Les organes de l'abdomen seuls présentaient des altérations intéressantes. Le foie est criblé, farci d'une masse innombrable de petits corps blancs du volume d'une lentille à une noisette, ressemblant à du cancer.

La rate est énorme et offre une grande quantité de noyaux cancéreux du volume d'une noix, mous au toucher, et dont la couleur blanche tranche avec la couleur rouge et arborescente du tissu splénique.

Tous les ganglions mésentériques sont augmentés de volume; il existe, autour de l'extrémité inférieure de l'aorte, une masse dure, blanche, qui entame complétement ce vaisseau et même les deux artères iliaques primitives. Cette masse comprimant aussi la veine cave inférieure explique l'œdème des membres inférieurs. Les autres ganglions de l'économie présentaient bien certainement la même altération. Est-ce la dégénérescence cancéreuse? Du moins telle a été l'opinion de M. le professeur Cruveilhier lors de la présentation de la pièce à la Société. M. Robin pense, d'après l'examen microscopique, que les ganglions mésentériques sont simplement formés de tissus fibreux. Ce serait une hypertrophie simple ganglionnaire.

L'utérus est le siége de cinq corps fibreux dont quatre sont volumineux.

SCLÉROSE DU CERVELET. — ENDOCARDITE VALVULAIRE, par M. DUGUET, interne des hôpitaux.

La nommée Miliard, âgée de soixante-douze ans, entre, le 8 mai dernier, dans le service de M. Moreau (de Tours), comme épileptique. Les renseignements qu'on a sur elle, et que je dois à l'obligeance de M. Gingeot, ne remontent pas au delà de trois mois, époque de son entrée chez M. Huguier, pour une carie de la première phalange du gros orteil au pied droit.

Atteinte autrefois de rhumatisme, elle était prise à Beaujon, tous les jours, vers le soir, d'un *accès épileptiforme* consistant dans un cri initial subit, accompagné de perte de connais-

sance, chute et convulsions, avec écume quelquefois sanguinolente à la bouche. Au bout de quelques secondes seulement, elle reprenait connaissance et se relevait sans passer par la période soporeuse des accès francs. Notons toutefois que, durant ce séjour de trois mois, elle eut un intervalle de trois semaines sans tomber.

Passée à la Salpêtrière, elle dit qu'elle est sujette aux étourdissements. Tous les sens paraissent intacts; la sensibilité est conservée, ainsi que les facultés intellectuelles, mais la force musculaire est bien faible; ses lèvres et sa langue tremblent lorsqu'elle est pour parler, à peu près comme chez les paralytiques généraux. Les bras ont des mouvements mal coordonnés; elle fléchit en marchant, et ses jambes s'embarrassent l'une dans l'autre.

Rien aux poumons d'appréciable.

Bruit de souffle rude aux deux temps du cœur; pas d'œdème.

Appétit très modéré, diarrhée depuis quelques jours. On la met aux bancs des épileptiques gâteuses.

Cinq jours se passent sans accès quand, vers sept heures du soir, quelques instants après s'être couchée, elle tourne la tête, les yeux sont convulsés en haut; elle agite bras et jambes, comme dans un accès ordinaire; mais alors elle pâlit beaucoup; la période de ronflement n'arrive pas, et elle meurt en moins de dix minutes, avec relâchement des sphincters.

Autopsie faite trente-six heures après la mort. — Après l'examen de tous les organes, on ne trouve d'altérations saisissables que dans deux organes : le cervelet et le cœur.

Le cervelet, comparé à un cervelet normal, est remarquable à plus d'un titre. — Son volume paraît diminué de près de moitié; son poids est de 95 grammes, celui de tout l'encéphale étant de 1250, et celui d'un cervelet pris au hasard de 175 grammes. — Les lames de la face supérieure et celles de la face inférieure, sauf au niveau des vermis et du sillon circonférentiel, ont une couleur d'un blanc jaunâtre, voisine de celle du bulbe et de la protubérance; elles sont petites et serrées, ont une consistance ligneuse, tandis que les autres ont

une couleur, des dimensions et une consistance à peu près normales.

Rien d'apparent dans le reste du système nerveux : cerveau, protubérance, bulbe et moelle épinière.

A. *Mesures prises à la face supérieure.*

	CERVELET SAIN.	CERVELET MALADE.
	millim.	millim.
a. Diamètre transverse.....	120	90
b. Diamètre antéro-postérieur pris sur la ligne médiane.....	45	35
c. Diamètre antéro-postérieur pris sur la partie moyenne de chaque lobe.....	65	50

B. *Coupe antéro-postérieure de chaque lobe.*

		CERVELET SAIN.	CERVELET MALADE.
a. Substance blanche.....		la même dans les 2 cas.	
b. Substance grise.	Épaisseur en arrière.	25	16
	Épaisseur en haut..	14	10
	Épaisseur en bas...	11	5

A la coupe, on constate une légère diminution de volume du corps rhomboïdal, la conservation des dimensions de la couche médullaire, une diminution considérable de la couche corticale, facile à évaluer en chiffres, coïncidant avec une cohésion beaucoup plus grande que d'ordinaire, qui oppose une certaine résistance à la traction.

L'altération paraît symétrique dans les deux lobes.

D'après une note de M. Vulpian, l'examen histologique a donné les résultats suivants : « La substance blanche, très dense, ne contient plus qu'un très petit nombre de tubes nerveux; elle est constituée, en très grande partie, par un tissu filamenteux à fibrilles très fines. Ces fibrilles font saillie sous forme de touffes sur les bords de la préparation, et l'on a sous les yeux un aspect analogue à celui de l'épithélium de la

langue, couvert de filaments du cryptogame désigné par M. Ch. Robin sous le nom de *Leptothrix buccalis*.

Outre ces filaments, on trouve une assez faible quantité de matière finement granuleuse, et quelques noyaux allongés, paraissant appartenir à des éléments de tissu conjonctif en voie de développement.

Les vaisseaux traversant cette substance blanche altérée sont, ainsi que les rares tubes nerveux qu'on y rencontre, à l'état normal.

Enfin on reconnaît, disséminés au milieu du tissu filamenteux, d'assez nombreux corpuscules amyloïdes. Ils sont toutefois beaucoup moins nombreux que dans le premier cas observé par M. Duguet. (*Soc. anat.*, janvier 1862.)

Quant à la substance grise, qui revêt la substance blanche, elle paraît n'être plus formée que par la couche interne, et encore cette couche a-t-elle une épaisseur moindre que dans l'état normal. On y trouve les noyaux libres qui font partie de la structure normale ; ils sont très nombreux et non altérés. Il y a aussi des noyaux allongés, mais bien moins nombreux que les précédents.

On ne distingue pas un seul tube nerveux dans la plupart des préparations, pas une seule cellule nerveuse nettement reconnaissable.

Il y a dans chaque préparation une assez grande quantité de tissu fibrillaire semblable à celui de la substance blanche, moins abondant toutefois, et des corpuscules amyloïdes à peu près en même nombre.

En résumé, cette altération a pour caractère essentiel :

1° Disparition presque complète des éléments nerveux normaux, tubes et cellules ;

2° Présence d'un tissu filamenteux fibrillaire qui n'existe pas dans l'état normal, et, en outre, comme éléments accessoires, du tissu conjonctif en voie de développement et des corpuscules amyloïdes.

Quant à la signification qu'il faut donner au tissu fibrillaire, si abondant que l'on a trouvé dans les parties indurées, deux interprétations surtout s'offrent à l'esprit :

Dans l'une, qui paraît la plus naturelle, on peut considérer

ce tissu comme du tissu conjonctif filamenteux résultant d'une hypergénèse du tissu conjonctif normal;

Dans l'autre, qui est peut-être la seule exacte, ce tissu serait constitué par les restes des tubes nerveux normaux dont la substance médullaire aurait disparu, et qui seraient réduits à leurs filaments axiles nus ou enveloppés de leurs gaînes. L'aspect individuel des fibrilles, la disposition des touffes qu'elles forment sur le bord des préparations donnent au moins une certaine vraisemblance à cette hypothèse, d'après laquelle il ne s'agirait pas, dans ce cas, d'une *sclérose vraie* (hypertrophie du tissu conjonctif avec disparition d'éléments nerveux étouffés), mais d'une atrophie simple, accompagnée d'ailleurs d'une légère augmentation du tissu conjonctif. »

Le cœur, plus volumineux que d'ordinaire, baignait dans quelques cuillerées d'un liquide transparent de couleur citrine.

Il présente à la face antérieure comme à la face postérieure, plusieurs plaques laiteuses.

Le cœur droit, très petit, paraît sain, de même que l'artère pulmonaire. Le cœur gauche, très volumineux, à parois épaisses, est visiblement hypertrophié. L'eau versée dans l'aorte passe dans le cœur, et indique l'insuffisance. Le doigt placé dans le ventricule ne peut pénétrer dans l'aorte, arrêté qu'il est par les valvules ossifiées et presque immobiles. On trouve en effet, en regardant par l'aorte, qu'il n'existe plus qu'une fente un peu irrégulière, entr'ouverte, limitée de chaque côté par deux valves, dont l'une, un peu plus large, résulte manifestement de la fusion de deux valvules sigmoïdes. Toutes deux, formant par leur ensemble une sorte de bec de carpe, sont chargées de productions végétantes presque toutes ossifiées et rangées en festons à une certaine distance du bord libre, comme l'a déjà fait remarquer M. Charcot, et c'est à peine si, en introduisant une lame pour les séparer, on parvient à les écarter quelque peu.

L'orifice auriculo-ventriculaire est beaucoup moins altéré.

En résumé, altération valvulaire liée probablement d'une façon très étroite à l'affection rhumatismale, ayant produit un rétrécissement avec insuffisance de l'orifice aortique, et con-

sécutivement une hypertrophie assez considérable du cœur gauche.

On rencontre d'ailleurs plus loin, dans l'aorte, d'autres lésions athéromateuses.

Rapprochons maintenant ce fait des accidents épileptiformes de la malade, et l'on pourra peut-être se rendre compte de la mort.

Il n'est point fréquent de voir les épileptiques mourir dans un accès quelque violent qu'il soit. Ils meurent ou étouffés dans leurs matelas pendant la période comateuse, ou tués dans leurs chutes, ou enfin en état de mal, c'est-à-dire à la suite d'une série d'accès coup sur coup. Or ici, rien de tout cela. D'un autre côté, on connaît un certain nombre de morts subites rapportées à une insuffisance aortique ; dès lors, n'est-il pas probable que l'accès aura agi ici comme cause occasionnelle, suffisante pour amener, grâce aux profondes altérations valvulaires, une syncope mortelle ?

Enfin, cette réunion de deux altérations cérébelleuses presque en tous points identiques (je fais allusion au cas présenté en janvier 1862 à l'honorable Société), ne permet-elle point de penser à une forme particulière d'épilepsie, dite symptomatique, ou plutôt, comme le croit d'ailleurs M. Moreau, à une affection épileptiforme, dont la convulsion ne serait qu'une manifestation, qu'un des symptômes, l'affection offrant d'ailleurs en dehors des accès d'autres phénomènes morbides parfaitement saisissables ?

MAL VERTÉBRAL. — TUBERCULES PULMONAIRES. — ALTÉRATION PARTICULIÈRE DU FOIE, par M. MORICOURT, interne des hôpitaux.

Thiébault (Pierre) est entré, à l'âge de huit ans et demi, à l'hôpital des Enfants malades, dans le service de M. Bouvier (salle Saint-Marcou), le 23 janvier 1854. Il en est sorti le 22 juin 1857 pour aller à la convalescence. Rentré chez M. Bouvier (salle Saint-Paul) le 11 mai 1858, on l'a fait passer

quelques semaines après à la salle Saint-Marcou, où il est mort le 26 août 1860, pendant que M. Potain était chargé du service.

Ce malade était entré à l'hôpital pour une gibbosité dorsale considérable, symptomatique d'un mal de Pott. La cage thoracique très déformée présentait, outre la gibbosité dorsale, une dépression au niveau du sternum et un déjettement en dehors des cartilages costaux. Il fut atteint d'un abcès par congestion, qui guérit assez rapidement. A cet abcès succéda une paraplégie qui dura deux ans, et dont la guérison coïncida avec l'apparition d'un nouvel abcès par congestion dans la région sus-claviculaire gauche ; ce dernier abcès a donné lieu à une fistule qui suppurait encore abondamment le 23 janvier 1860, époque à laquelle ce malade a été envoyé à Forges. Il présentait alors un état général assez satisfaisant.

Une fois à Forges, il n'a cessé de tousser, il était essoufflé au moindre mouvement. Il fut pris d'un dévoiement continuel, et le 30 mai 1860, vu le mauvais état de sa santé, on fut obligé de le renvoyer à l'hôpital des Enfants.

On constata à cette époque une hypertrophie considérable du foie ; à partir de ce moment les accidents allèrent en augmentant. Il fut pris de douleurs vives dans le côté droit, d'hydrothorax, d'œdème des extrémités inférieures, et quelques jours après, le 26 août 1860, il succombait. Nous n'avons pu savoir au juste quels avaient été les traitements suivis par ce malade pendant le long séjour qu'il a fait à l'hôpital. Toutefois nous tenons de la religieuse du service que, excepté pendant le temps qu'il a passé à la convalescence, depuis le jour de son entrée à l'hôpital jusqu'au 1er janvier 1860, époque à laquelle M. Tessier prit le service, cet enfant prenait chaque jour de l'huile de foie de morue ; il en prenait deux cuillerées par jour et souvent même davantage par bravade.

Autopsie faite par M. Potain le 27 août.

Lésions thoraciques. — Il existe un épanchement séreux notable dans les deux plèvres et dans le péricarde, et de plus des adhérences pleurétiques anciennes, marquées surtout à gauche. La hauteur de la cavité thoracique est singulièrement

diminuée, tant à cause de la gibbosité dorsale qu'à cause de l'augmentation de volume du foie qui refoule le poumon. Les deux poumons sont farcis de granulations tuberculeuses miliaires. Les ganglions bronchiques sont nombreux, tuméfiés, d'une couleur violacée ; un seul renferme de la matière crétacée.

Cœur. — Le cœur est globuleux ; l'endocarde est plus rouge et plus épais dans les cavités droites que dans les gauches (lésion déjà rencontrée plusieurs fois par M. Potain sur des sujets tuberculeux). Il y a sur la valvule tricuspide de petites tumeurs de la grosseur d'une tête d'épingle, d'une couleur violacé rougeâtre, et qui paraissent être de petits épanchements sanguins en voie de résorption.

Lésions abdominales. — *Reins.* — Ils sont décolorés et présentent des ecchymoses sur certains points. L'examen microscopique y fait voir les cellules des tubuli infiltrées d'une quantité innombrable de granulations graisseuses.

Rate. — La rate est volumineuse, allongée, parsemée d'incisures nombreuses et profondes. Son tissu présente une coloration brun foncé, parsemée de points plus clairs.

Foie. — Les lésions les plus remarquables se trouvent dans le foie. Cet organe occupe en avant une étendue de 25 à 30 centimètres en hauteur, depuis la cinquième côte jusqu'à 5 centimètres au-dessous du rebord des cartilages costaux. Il présente une dépression circulaire au niveau du bord inférieur du thorax. Cette dépression ne saurait être attribuée à l'usage du corset, l'enfant n'en ayant jamais porté, ainsi que nous nous en sommes assuré. Extérieurement sa couleur est bleuâtre, violacée sur certains points, jaune sur d'autres. La coupe offre un aspect qui rappelle assez bien celui de l'acajou ou du jambon fumé ; on y remarque de petits îlots de substance brune entourés de substance jaune. Il est friable et exhale une odeur manifeste d'huile de foie de morue : toutefois il ne graisse pas le papier qu'on met en contact avec lui. La capsule de Glisson hypertrophiée s'enlève facilement.

Au microscope, MM. Potain et Chalvet ont trouvé les cel-

lules hépatiques atrophiées à peine visibles, disposées sous forme de petits amas, entourés par un grand nombre de cellules et de granulations graisseuses. Par place il existait du tissu fibroïde; on remarquait de distance en distance des épanchements jaunâtres qui, traités par les acides, laissaient dégager des gaz, et qui étaient probablement constitués par de la bile. Dans quelques-unes de ses préparations, M. Chalvet put constater des quantités considérables de matière amylacée que l'iode faisait bleuir, mais il y avait une altération bien plus curieuse. Lorsqu'on traitait une préparation par l'acide sulfurique, on voyait apparaître dans le champ du microscope de petites cellules granuleuses présentant une teinte violette tout à fait semblable à celle que l'on obtient en traitant par l'acide sulfurique de l'huile de foie de morue préalablement émulsionnée. Il y avait quatre calculs dans la vésicule du fiel; les voies biliaires étaient libres.

Rapport de M. CHALVET *sur l'observation précédente.*

En 1860, M. Moricourt a présenté à la Société une pièce fort intéressante. C'était le foie immensément hypertrophié d'un sujet âgé de huit ans, affecté d'un mal de Pott depuis plusieurs années, et qui succomba à des tubercules pulmonaires, dans le service de M. Potain.

Pendant un séjour de près de six années à l'hôpital, ce jeune malade avait pris des quantités considérables d'huile de foie de morue. Aussi la pièce présentée par M. Moricourt fut-elle considérée comme un exemple de ce que l'on a décrit sous le nom d'hypertrophie scrofuleuse du foie, consécutive à l'usage longtemps prolongé de ce médicament.

Cette glande, dont le poids exact n'est pas indiqué, avait plus de 25 centimètres de hauteur; il débordait les fausses côtes et présentait une dépression circulaire au niveau du bord inférieur du thorax.

Intérieurement il était bleuâtre sur certains points, jaune

sur d'autres. A la coupe il avait l'aspect de l'acajou ou du jambon fumé ; on y remarquait de petits îlots de substance brune entourés de substance jaune ; il exhalait une odeur manifeste d'huile de foie de morue ; toutefois, il ne graissait pas le papier. La capsule de Glisson était hypertrophiée et s'enlevait facilement.

L'examen microscopique fut fait par M. Potain et par votre rapporteur. Nous constatâmes, chacun de notre côté, une atrophie considérable des cellules hépatiques ; ces éléments étaient ratatinés, occupaient le centre des lobules, où ils paraissaient refoulés par de la graisse comme dans le foie gras ; mais il existait aussi des masses de granulations amorphes qui contribuaient surtout à l'augmentation de volume de l'organe dont la partie adipeuse n'était pas en rapport avec les dimensions totales. On trouvait disséminés de la matière biliaire et des corpuscules amyloïdes en abondance.

Ce qui fixa surtout mon attention à cette époque, ce fut le fait suivant : lorsqu'on faisait agir de l'acide sulfurique sur certaines préparations microscopiques de ce foie, on voyait quelques gouttelettes graisseuses se colorer en rouge violet, tout à fait semblables à ce que l'on obtient en traitant par le même réactif, l'huile de foie de morue préalablement émulsionnée. J'avais pensé que cette réaction pouvait indiquer dans le foie qui vous était présenté, la présence de l'huile de foie de morue ingérée par le malade. Cette opinion fut combattue par M. Perrin, qui pensa que la graisse même du foie offrait des colorations diverses sous l'influence des acides forts. Cependant M. Perrin n'insista pas, et me laissa croire à l'importance de cette réaction. Après de nombreuses recherches faites dans un autre but, je me range aujourd'hui du côté de l'opinion de M. Perrin. La graisse de foie humain peut en effet se colorer en rouge violet par l'action de l'acide sulfurique, mais il restait à établir dans quelles conditions les choses se passent ainsi.

Sans vous faire ici l'histoire des expériences qui m'ont conduit à ces affirmations, je puis établir comme un fait que la graisse des foies ordinaires exposés à l'air libre pendant un temps qui varie avec le genre de mort, acquiert la propriété

de se colorer en rouge violet par l'action de l'acide sulfurique. Que les foies gras de quelques phthisiques *seulement*, et tous les foies, dits scrofuleux, que j'ai examinés dans ce but, m'ont offert au moment de l'autopsie le spectacle de cette même coloration violette, quelquefois très passagère, que les individus aient ou non fait usage de l'huile de foie de morue.

Des chats soumis pendant un certain temps à l'usage de l'huile de foie de morue, que l'on administrait de force, n'offraient pas la réaction violette au moment de l'autopsie, bien que le foie et surtout les chylifères fussent imprégnés de gouttelettes microscopiques d'huile exhalant l'odeur caractéristique. Ainsi la réaction que nous avions indiquée comme caractérisant l'huile de foie de morue *disséminée dans le foie* des cadavres, n'est que le signe précurseur de la décomposition putride. Cependant il n'en reste pas moins ce fait curieux que les foies scrofuleux et certains foies gras ordinaires sont, au moment de l'autopsie, dans les mêmes conditions chimiques que des foies ordinaires qui ont éprouvé pendant un temps variable l'influence de l'oxygénation, fait d'autant plus curieux que les foies qui nous occupent résistent plus longtemps que d'autres à la putréfaction franche, ainsi que l'avait déjà signé M. Genouville en 1857.

La graisse du foie de poisson est du reste soumise aux mêmes conditions ; le foie de raie, par exemple, ne donne la réaction violette qu'après avoir subi un commencement de décomposition putride.

Cette première question résolue, nous avons dû aborder celle de la nature de l'hypertrophie, ou mieux de l'augmentation du volume du foie chez les scrofuleux. Vous savez tous qu'elle a été le sujet de nombreuses controverses.

Virchow a placé cette altération dans le chapitre des dégénérescences amyloïdes, il lui donne le nom de *foie cireux* (*Path. cell.*). Rokitanski (*Hist. path.*, p. 163) a établi pour classer cette altération une deuxième forme de foies gras, indépendant de la tuberculisation : il les appelle foies gras interlobulaires ; il compare leur aspect à celui de la noix muscade! D'autres expérimentateurs, parmi lesquels nous citerons Frerichs, Leydig, ont rapproché l'état de ces foies de ce que l'on

observe chez les animaux soumis à l'usage prolongé de l'huile de foie de morue. Pour ces derniers, si cette alimentation graisseuse est suspendue à temps, le foie qui ne servait encore que de magasin temporaire à la graisse, s'en débarrasse par une sorte de digestion, tandis que dans le cas contraire cette infiltration graisseuse devient permanente, et cette *congestion graisseuse trop chronique* devient la cause des désordres anatomiques que l'on constate chez les foies devenus cireux.

En France, deux opinions d'origine étrangère, il est vrai, ont été principalement soutenues.

En 1857, M. Alf. Fournier analyse devant la Sociéte d'anatomie cinq cas d'altérations de foie de *nature douteuse*. Quatre de ces observations lui étaient personnelles, la cinquième lui avait été fournie par M. Millard. M. Fournier avait toujours observé ces *hypertrophies* chez des individus atteints de lésions osseuses ; aussi il n'ajoute qu'une médiocre importance à l'usage de l'huile de foie de morue comme cause occasionnelle de la maladie.

M. Sée, dans le service duquel l'une de ces observations avait été recueillie, pensait au contraire que l'huile de foie de morue était la cause principale de cette lésion. Cette manière de voir était conforme à l'opinion de M. Barth, qui déclara que l'on n'observe cette altération du foie que depuis que l'on prescrit l'huile de foie de morue à haute dose.

Pour M. Vidal et pour M. Verneuil, ces altérations de la glande hépatique sont une dégénérescence particulière que l'on considère comme liée à l'*ostéite scrofuleuse*. D'un autre côté, M. Genouville insista dans une présentation de même nature, sur l'influence de l'huile de foie de morue. M. Gubler qui avait examiné le foie présenté par M. Genouville, affirmait qu'il ne s'agissait pas d'un foie cireux, tandis que M. Robin, en 1859, à propos d'une pièce analogue présentée par M. Tissier, pensait qu'il fallait rapprocher ces lésions du foie chez les scrofuleux de ce que l'on rencontre dans les rates *dites cireuses*.

En Angleterre, Budd, dans son TRAITÉ DES MALADIES DU FOIE, a consacré un chapitre à ce qu'il appelle l'*hypertrophie scrofuleuse du foie*. Il considère cette affection comme essentiellement différente de celle qui caractérise le foie gras, et il la

croit liée à une affection scrofuleuse portant spécialement sur les os.

Dans le cours de notre internat nous avons recueilli des observations qui, prises isolément, donneraient gain de cause à chacune des opinions que nous venons d'énumérer.

Comme exemple de foie cireux lié à une affection osseuse, je citerai le fait suivant :

En 1861, il mourut dans le service de M. Cazenave, à Saint-Louis, une femme qui portait dans l'abdomen une tumeur volumineuse, sur la nature de laquelle il avait été difficile de se prononcer pendant la vie. L'autopsie nous apprit que la tumeur abdominale était formée en entier par un développement énorme du foie, qui ne pesait pas moins de 7 kilogrammes. Cette glande offrait tous les caractères physiques de l'hypertrophie dite scrofuleuse du foie. Le malade n'avait jamais fait usage d'huile de foie de morue. Rien n'avait fait soupçonner durant la vie l'existence d'une affection osseuse. En examinant avec attention le corps des vertèbres nous découvrîmes une carie vertébrale au niveau de la région lombaire.

Chez une deuxième malade qui succomba dans le service de M. Hillairet (1861), aux progrès d'une lèpre tuberculeuse, le foie avait subi également la dégénérescence cireuse avec hypertrophie ; cet individu profondément scrofuleux n'avait aucune suppuration du tissu osseux, et n'avait ingéré que des doses insignifiantes d'huile de foie de morue à une époque reculée. Cependant le foie de ce lépreux offrait les mêmes altérations que celui qui vous fut présenté par M. Moricourt, et chez lequel l'abus de l'huile était manifeste. J'arrête ici la liste des observations diverses que je pourrai citer pour formuler les conclusions suivantes : les *dégénérescences cireuses*, les *hypertrophies* scrofuleuses du foie, etc., ne sont pas absolument le résultat de l'usage prolongé de l'huile de foie de morue. — Cette altération n'est pas toujours liée à une suppuration des os de nature strumeuse. — On serait plus généralement dans le vrai en disant que cet état du foie n'est qu'une des nombreuses manifestations anatomiques de la diathèse scrofuleuse. Les observateurs qui se sont occupés de l'histologie des foies cireux avec hypertrophie, ont toujours fait une distinction entre ces der-

nières altérations et le foie gras des phthisiques ; cette distinction nous a toujours paru légitime, bien qu'il nous paraisse difficile de vérifier dans tous les cas la description si nette et si régulière de Virchow, relativement à la localisation des productions graisseuses et amyloïdes dans les lobules.

Je trouve dans mes notes les descriptions microscopiques suivantes, des foies gras des phthisiques d'une part, et *d'hypertrophies scrofuleuses* de l'autre.

A l'œil nu on constate déjà une différence notable ; dans le foie gras on voit sur le plan d'une coupe quelconque de petits points brunâtres disséminés sur un fond d'un blanc jaunâtre. Ces points occupent environ le quart de la substance intermédiaire. — Dans les foies dits scrofuleux qui ne doivent pas l'augmentation de volume à l'élément graisseux, on distingue nettement les lobules ; ils occupent une superficie trois fois plus considérable que la substance interlobulaire, ce qui leur donne un aspect uniforme, car la couleur de ces deux milieux n'est pas sensiblement différente ; de plus, dans les foies scrofuleux, on voit sur divers points, en-dessous de la capsule de Glisson et sur le trajet des gros vaisseaux, des amas granuleux, plus jaunes que le reste de l'organe.

Si nous examinons à un faible grossissement deux coupes égales de ces deux altérations, nous constatons que dans le foie gras le point brunâtre correspond au centre des lobules, et il n'est pas possible d'apercevoir des vaisseaux sanguins en ce point. Les lobules des foies scrofuleux ne sont vascularisés qu'à leur périphérie ; je n'ai jamais vu de vaisseaux au centre.

Examinés à un grossissement plus considérable, les points bruns du foie gras sont constitués par des cellules généralement petites, comprimées et remplies de granulations biliaires, elles ne contiennent que de faibles proportions d'éléments adipeux. A mesure que l'on s'éloigne du centre, on observe des cellules hépatiques remplies, distendues et même dilatées par des gouttelettes de graisse. Ces mêmes cellules sont entourées par d'abondantes vésicules graisseuses libres. Enfin, tout l'espace interlobulaire est occupé par de la graisse.

Dans le foie *scrofuleux*, les cellules des lobules sont relativement peu envahies par la graisse, mais en retour elles sont

remplies de granulations diverses. Ces granulations sont formées, les unes par ce que l'on appelle la matière albuminoïde amorphe, les autres par des granulations qui paraissent formées par les éléments de la bile. Ces mêmes granulations sont répandues entre les cellules, et c'est à leur confluence qu'est principalement due l'augmentation du volume du foie; ajoutons à ces détails que l'on trouve dans quelques-uns de ces foies une plus grande quantité de tissu conjonctif que dans l'état normal, bien qu'il soit moins abondant que dans la cirrhose ordinaire. La dégénérescence amyloïde y est plus souvent observée que dans les autres affections, sans être constante comme on l'a prétendu.

FRACTURE PAR ÉCRASEMENT DU CALCANÉUM, par M. MORICOURT, interne des hôpitaux.

Champion (Auguste), âgé de quarante ans, garçon charpentier, demeurant boulevard Montparnasse, n° 60, est entré au n° 5 de la salle Sainte-Marthe le 26 septembre 1861, dans le service de M. Laugier, suppléé alors par M. Foucher.

Ce malade raconte avoir fait la veille une chute d'un troisième sur les pieds. La lésion principale qui en est résultée a eu lieu du côté du pied; mais d'autres parties du corps ont aussi été atteintes dans la chute; c'est ainsi qu'on remarque une ecchymose des paupières et de la région sus-orbitaire du côté droit attestant une contusion de ces parties.

La région du cou-de-pied droit offre un gonflement considérable qui rend l'examen des parties profondes presque impossible. Il existe une ecchymose considérable occupant la face externe du cou-de-pied, et remontant de ce côté à plusieurs centimètres au-dessus de la malléole externe, peu marquée en arrière, mais présentant son maximum d'intensité à la partie interne, au-dessous de la malléole interne.

En cherchant à imprimer des mouvements au pied dans le sens transversal, on ne trouvait qu'une mobilité obscure;

cependant les jours suivants, lorsque le gonflement eut un peu diminué, cette mobilité devint plus évidente, et M. Foucher n'hésita pas à diagnostiquer une fracture du péroné. Il ne fut pas possible alors de déterminer de crépitation. Le membre fut mis dans un appareil de Scultet, et l'on attendit la consolidation de la fracture du péroné.

Au bout de six semaines, la fracture du péroné était consolidée; il n'existait plus de mobilité du pied en travers; mais en cherchant à imprimer des mouvements au pied en ce sens on percevait de la crépitation; de plus, le gonflement des parties molles ayant disparu, il était facile de constater une déformation considérable du pied. La voûte du pied était affaissée; la concavité plantaire et la saillie postérieure du talon avaient disparu; le diamètre transversal, au niveau des malléoles, était considérablement accru. M. Foucher pensa qu'il y avait une fracture de l'astragale. Notons que l'ecchymose interne était encore très accusée.

La crépitation persista encore pendant une quinzaine de jours. On songeait à faire lever le malade lorsqu'il fut pris de diarrhée. Le sous-nitrate de bismuth, le diascordium et différents moyens antidiarrhéiques furent employés sans succès; la diarrhée persista, augmenta même; les selles devinrent involontaires; le malade maigrit, ses membres inférieurs s'œdématièrent, et le 15 décembre il succombait. Pendant tout ce temps il n'eut jamais de fièvre, de transpiration, ni d'accélération de la respiration, ni aucun signe d'infection purulente.

Le 17 décembre, l'autopsie fut faite à la hâte, parce qu'on attendait le corps pour l'enterrer, et nous n'eûmes que le temps d'enlever le calcanéum et l'astragale, sans examiner les cavités splanchniques. Nous ne retrouvâmes plus de traces de la fracture du péroné. L'astragale n'était pas fracturé; il était seulement déplacé, et refoulé en bas et en dedans; ses rapports avec les os de la jambe étaient conservés; mais il y avait une fracture du calcanéum avec écrasement. On reconnaissait trois fragments, un moyen et deux latéraux; ces fragments étaient déplacés et vicieusement consolidés.

Le diamètre transversal du calcanéum était doublé, le diamètre antéro-postérieur diminué, de telle sorte que l'os pré-

sentait une forme cubique au lieu d'être allongé dans le sens antéro-postérieur. L'astragale s'était enfoncé comme un coin entre les deux facettes articulaires du calcanéum. La facette articulaire antérieure était divisée en deux; la facette postérieure était divisée en trois fragments : un moyen, qui avait été refoulé en bas par l'astragale, un externe, qui faisait une saillie convexe sur la face externe, et un interne plus considérable, comprenant la gouttière des tendons, qui avait glissé en bas, en dedans et en arrière, et était venu effacer la concavité de la face interne du calcanéum. Ce fragment, de forme triangulaire, se terminait inférieurement par deux arêtes vives. Ce fragment interne en se déplaçant avait mis à nu, sur la face supérieure de l'os, une surface fracturée rugueuse qui se trouvait en contact avec la face inférieure de l'astragale, et c'est évidemment le frottement de l'astragale contre cette surface rugueuse qui produisait la crépitation que l'on percevait encore six semaines après l'accident. La face antérieure du calcanéum avait été repoussée en arrière. Toutefois ce refoulement antéro-postérieur avait respecté la table externe de l'os, de telle sorte que le diamètre antéro-postérieur de la face externe du calcanéum n'était pas diminué, et que cette face se terminait en avant par une petite lamelle verticale antéro-postérieure de 2 millimètres d'épaisseur, de 1 centimètre environ de diamètre, débordant la face antérieure du calcanéum de 1 centimètre en avant.

L'astragale avait suivi dans son mouvement le fragment interne, et avait subi, par conséquent, un mouvement de translation en dedans, de telle sorte que la face externe de la malléole du péroné se trouvait sur le même plan que la face externe du calcanéum.

La pièce a été présentée à la Société anatomique, et confiée à M. Houël pour être déposée au musée Dupuytren, le 20 décembre 1861.

MORT À LA SUITE D'ACCIDENTS NERVEUX. — OSSIFICATION DU CŒUR. — DÉGÉNÉRESCENCE CARTILAGINEUSE DE LA COMMISSURE GRISE ET DU PLANCHER DU QUATRIÈME VENTRICULE, par M. MORICOURT, interne des hôpitaux.

Tabary (Joséphine), âgée de quarante-six ans, couturière, demeurant rue de la Comète, n° 15 (7e arrondissement), fille, entre à l'hôpital Necker, au n° 28 de la salle Sainte-Thérèse (service de M. Lasègue), le 25 avril 1862.

Le 25 avril, cette malade se plaint depuis trois mois d'une douleur dans l'aine du côté gauche; on sent en ce point quelques ganglions indurés. Cette douleur s'exagère par la pression et par les mouvements de la cuisse; elle paraît due à une coxalgie. La malade est atteinte, en outre, d'un tremblement qu'elle fait remonter à quinze jours seulement. Ce tremblement devient manifeste lorsqu'on lui fait tenir les mains étendues. Diverses médications sont dirigées contre la douleur de l'aine sans amélioration bien marquée.

Le 5 mai, la malade est prise de fièvre avec frisson, cyanose des extrémités, vomissements et exagération du tremblement. L'auscultation ne révèle rien, soit du côté de la poitrine, soit du côté du cœur. Il existe un rétrécissement considérable des pupilles; la pupille gauche, qui est tournée du côté de la fenêtre, est moins contractée que la droite, bien que celle-ci soit moins éclairée. On prescrit une saignée d'une palette.

Le soir, la fièvre est un peu diminuée, cependant elle est encore assez vive; les pommettes sont colorées. Il existe une certaine perturbation intellectuelle. Ainsi la malade ne se rappelle pas qu'on l'a saignée le matin; elle croit que c'est la veille que la saignée a été faite. Si on la pince, elle paraît atteinte d'anesthésie, et ce n'est qu'au bout d'un temps assez long qu'elle accuse de la douleur.

Le 7 mai, apparition d'un érysipèle de la vulve.

Le 9 mai, eschare au sacrum; persistance de la fièvre. La malade s'asphyxie de plus en plus.

Le 12 mai, la malade, qui a été en s'affaiblissant de plus en plus, meurt à sept heures du soir.

Autopsie le 14 mai. — Infiltration de sérosité dans la pie-mère; teinte louche de l'arachnoïde viscérale, surtout à la face supérieure du cervelet; dans ce point on découvre quelques granulations; injection inflammatoire; consistance normale du cerveau; épaississement de la cloison demi-transparente. La commissure grise est volumineuse et indurée; il faut un certain effort pour la couper avec le scalpel. Le plancher du quatrième ventricule présente une induration de même nature; on y voit de chaque côté de la ligne médiane, et symétriquement placés, deux petits tubercules de la grosseur d'un grain de chènevis, d'apparence et de consistance cartilagineuses. On voit de plus sur cette partie des traces de vascularisation inflammatoire.

L'examen microscopique n'a pas pu être fait.

Du côté de la poitrine il existe une adhérence complète des deux plèvres; les poumons sont parfaitement sains.

Le cœur présente une ossification; son volume est normal; il est mou, flasque, ne contient point de caillots; les orifices et les valvules sont intacts; aucune plaque athéromateuse dans les gros vaisseaux; il existe des adhérences incomplètes du péricarde.

L'ossification siége sur la face postérieure, au-dessous du péricarde et adhérant intimement avec lui; elle occupe la moitié supérieure du sillon qui sépare les deux ventricules; arrivée au sillon auriculo-ventriculaire, elle se dévie à droite, et se prolonge dans la paroi latérale droite de l'oreillette après avoir embrassé dans sa concavité la veine cave inférieure. Cette plaque osseuse présentait 8 centimètres de long; un peu plus large et plus aplatie à la partie inférieure, elle était plus épaisse et plus cylindrique à son extrémité supérieure.

L'autopsie ayant dû être faite très vite, il ne nous a pas été possible d'examiner l'articulation coxo-fémorale.

En résumé, cette malade a eu pendant sa vie des accidents singuliers, principalement du côté du système nerveux, et il n'est pas possible de donner un nom à l'ensemble de ces accidents. L'autopsie elle-même a révélé des lésions inattendues, telles que ces indurations d'apparence cartilagineuse de la cloison demi-transparente, de la commissure grise et du plan-

cher du quatrième ventricule; puis, chose plus singulière encore, une ossification du cœur chez une femme de quarante-six ans. Cet ensemble de lésions et de symptômes ne répond à aucune maladie bien connue jusqu'à présent, et c'est ce qui constitue pour nous l'intérêt de cette observation, qui, rapprochée d'autres faits semblables, qui ne manqueront pas de se présenter, pourra servir à élucider un point encore obscur de la pathologie.

HERNIES MULTIPLES DE LA MOELLE ÉPINIÈRE SIMULANT DE FINES GRANULATIONS TUBERCULEUSES OBSERVÉES CHEZ UN TUBERCULEUX PARAPLÉGIQUE, par M. TIRMAN, interne des hôpitaux.

Un homme âgé de trente-trois ans, couché au n° 53 de la salle Saint-Paul, à l'hôpital de la Pitié, était entré dans les salles le 14 avril 1862, offrant à droite les restes d'un épanchement qui s'était développé d'une façon latente : matité, diminution des vibrations thoraciques, souffle doux à la partie moyenne et à la partie inférieure, absence de murmure vésiculaire, égophonie. Le poumon gauche présentait à son sommet des signes non douteux d'altération tuberculeuse. (Une matité étendue, du souffle caverneux mêlé de gargouillement, de la pectoriloquie, permettaient d'y reconnaître une vaste caverne.) L'état général était en rapport avec la gravité des symptômes locaux. Quinze jours avant sa mort, cet homme qui jusque-là avait pu se lever quelques instants dans la journée, se plaignait de ne plus pouvoir marcher. Cette faiblesse, comme il le disait, était venue progressivement; du reste, il n'éprouvait aucune gêne du côté de la miction et de la défécation ; il n'avait aucune paralysie du rectum ni du sphincter. La peau des membres inférieurs conservait la sensibilité, et il n'y avait aucune perversion de cette fonction ; on ne constatait ni analgésie, ni anesthésie, ni hyperesthésie. L'existence des mouvements réflexes n'a pas été recherchée ; on n'observait aucune autre manifestation du côté des systèmes nerveux, et ces symptômes que j'ai mentionnés persistèrent jusqu'à la mort. Sans

offrir aucune modification, l'autopsie fut pratiquée avec le plus grand soin, et sans parler des lésions qui existaient du côté de l'appareil pulmonaire, voici ce que l'examen de la moelle permit de constater : Retiré du canal rachidien, cet organe offrait un aspect singulier. On voyait sur toute l'étendue de la portion correspondant à l'origine de la queue de cheval, principalement sur la moitié postérieure de l'organe, une trentaine de petites élévations miliaires. Ces petites saillies, semblables à des tubercules, soulevaient manifestement les enveloppes nerveuses, et quelques-unes occupaient le point d'émergence même des racines postérieures. Ces dernières étaient en général plus volumineuses que celles que l'on voyait disséminées sans ordre.

Au toucher, cette moelle semblait avoir une consistance inférieure à celle de l'état normal. La vascularisation des méninges n'avait rien de remarquable. Comme le cadavre portait ailleurs des productions tuberculeuses, la première pensée fut d'admettre une tuberculisation du tissu nerveux lui-même. Cette lésion fournissait une explication suffisante pour les phénomènes de paraplégie observés pendant la vie du sujet. Mais comment expliquer la conservation de la sensibilité générale, alors que l'altération anatomique paraissait occuper spécialement le voisinage des racines postérieures des deux plexus inférieurs. Afin de résoudre cette question, les prétendus tubercules des racines nerveuses furent soumis à l'examen microscopique. Cet examen fut fait en notre présence par notre collègue M. Chalvet, avec l'exactitude et l'habileté qu'il met dans toutes ses recherches. Notre surprise fut grande lorsque, au lieu de trouver dans ces fausses *granulations tuberculeuses* de la matière amorphe, des corpuscules irréguliers et de la graisse, nous ne constatâmes que la présence de tubes et de cellules en parfait état de conservation. Le même examen tenté sur une dizaine de ces petites saillies sous-méningées nous laissa convaincu que nous avions affaire à des procidences de la substance nerveuse, refoulant en quelque sorte les enveloppes directes de la moelle comme des pointes de hernies. Des coupes faites dans toute l'épaisseur de la moelle, nous ont permis d'affirmer qu'il n'existait pas d'altérations centrales, et en présence de l'inté-

grité des éléments anatomiques, il nous est impossible de caractériser cette lésion du nom de ramollissement chronique. Cette altération est singulière, et il serait difficile d'en déterminer la nature ; tout ce que l'on peut dire, c'est qu'il semble exister une diminution pure et simple de la consistance du tissu nerveux, tendant à refouler au dehors ses enveloppes protectrices.

Cette observation montre une fois de plus qu'en matière d'anatomie pathologique, il faut se défier des apparences, que l'œil nu et la clinique ne suffisent pas toujours pour juger de la nature d'une altération. Sans le secours du microscope, il n'est pas douteux que cette pièce eût été donnée comme un exemple de tuberculisation de la moelle, tandis qu'elle n'est qu'un cas d'altération particulière de la moelle chez un tuberculeux.

Occlusion intestinale. — Mort. — Autopsie, par M. le docteur Bricheteau.

Un homme âgé de cinquante-quatre ans, menuisier, entre le 19 mars à la Charité, service de M. le professeur Natalis Guillot.

Cet homme paraît plus vieux que son âge ; facies pâle ; il est amaigri.

Il assure cependant être d'une bonne santé habituelle, sauf une toux légère. Il n'a jamais habité l'Algérie ni les pays chauds.

Pas de troubles abdominaux antérieurs ; n'a jamais eu de selles sanguinolentes ; quelquefois des diarrhées passagères à intervalles éloignés.

Le 17 mars, dans la matinée, sans avoir fait d'excès, il fut pris de coliques violentes avec douleurs abdominales, après lesquelles il rendit des fèces dures mélangées d'un peu de sang ; il avait eu deux selles naturelles la veille. Les douleurs abdominales continuèrent, et malgré ses efforts il ne put aller à la selle ni même expulser des gaz.

Deux jours après, le 19 mars, il entre à l'hôpital. Douleurs abdominales vives; ventre météorisé, sonore partout, douloureux seulement à une forte pression; nausées; langue rouge; pouls fréquent et petit; pas de selles depuis deux jours; le soir un vomissement bilieux, le premier.

Le 20 au matin, ballonnement considérable du ventre: traitement: une bouteille d'eau de Sedlitz; le purgatif est vomi entièrement, de même pour les boissons peu après leur ingestion. Le soir, bain prolongé; lavement purgatif qui amène l'évacuation de quelques matières fécales durcies.

Le 21, les circonvolutions intestinales se dessinent à travers les parois abdominales fortement distendues. Le malade vomit seulement les matières ingérées; pouls petit et fréquent, 104. Traitement : douche ascendante; pas de résultat; le soir application de glace sur le ventre et glace à l'intérieur; le toucher rectal ne donne aucune indication.

Le 22, le malade continue à vomir les boissons ingérées; pas d'autres vomissements. Traitement : douches ascendantes; quatre gouttes d'huile de croton, une par heure; les pilules sont rejetées presque immédiatement et ne produisent aucun effet. On tente, sans pouvoir y réussir, d'introduire dans le rectum une sonde œsophagienne. L'instrument ne pénètre pas au delà de 25 à 30 centimètres.

Le 23, pour la première fois apparaît un vomissement fécaloïde; le ballonnement du ventre est énorme; le malade ne souffre plus; on peut percuter et palper impunément l'abdomen.

Le 24 et le 25, vomissements fécaloïdes; hoquet. Même état.

Le 26, état plus grave; refroidissement des extrémités; face crispée; vomissements fécaloïdes incessants. Le traitement se borne à la continuation des douches ascendantes, M. Velpeau n'ayant pas jugé à propos de pratiquer une opération chirurgicale.

Le 27, les vomissements cessent; le malade est plus prostré; il dit qu'il ne souffre pas.

Le 28 au matin, sans aucune provocation, le malade a deux selles copieuses, semi-liquides, féculentes, ne contenant pas

de sang ni de détritus gangréneux. On lui prescrit une bouteille d'eau de Sedlitz; alors, dans la journée, évacuation presque continuelle de matières liquides et fétides; cependant le ballonnement du ventre ne diminue pas, et le malade n'éprouve pas de soulagement; les vomissements ont disparu, mais affaiblissement très prononcé ; peau froide ; pouls misérable.

Le 29, les selles diarrhéiques persistent ; le ventre devient souple, il diminue de volume ; l'état du malade est toujours aussi grave.

Mort le 30 au matin.

Autopsie. Ventre distendu ; à l'incision des parois abdominales il ne s'écoule pas beaucoup de liquide ; un peu de matière intestinale et de pus dans le petit bassin, mais en petite quantité.

Péritonite évidente ; les anses intestinales sont très distendues et toutes adhérentes entre elles; le gros intestin est revenu sur lui-même, mais le volume de l'intestin grêle égale celui du gros intestin lorsqu'il est rempli ; le péritoine est injecté, couleur violacée ; pas de fausses membranes.

La distension de l'intestin grêle ne commence que 25 centimètres au-dessus de la valvule iléo-cæcale. A ce point on a la sensation d'une tumeur mollasse qui occuperait le calibre de l'intestin évidemment rétréci dans ce point. Nous avons donc sous les yeux le point de départ de tous les accidents. En ce point on ne remarquait aucune bride.

L'intestin est enlevé et incisé au-dessus et au-dessous du siége de l'étranglement. On remarque une injection de la muqueuse intestinale beaucoup plus marquée au-dessus qu'au-dessous.

Au-dessus et dans la moitié de la hauteur de l'intestin, on voit de distance en distance de larges ulcérations irrégulières, paraissant pour la plupart n'intéresser que la muqueuse, large de plus de 1 centimètre, à fond grisâtre ; mais la plus grande de toutes siége immédiatement au-dessus de l'étranglement.

10 centimètres au-dessus de l'étranglement, sur une des ulcérations plus petites, mais plus profondes, on trouve au fond une petite perforation de 1 à 2 millimètres de diamètre,

et qui n'est point obstruée par des adhérences ; autour on ne voit aucune injection.

Au point rétréci, il n'y a point d'occlusion complète; le bout d'un crayon pénètre facilement, mais à la condition de suivre le bord convexe de l'intestin. En cherchant à nous rendre compte de la façon dont s'est produite la diminution de calibre de l'intestin, on voit qu'au bord concave les tuniques intestinales pénètrent dans l'intérieur du cylindre, et les deux faces de la séreuse étant adossées, sont fixées dans cette position par des adhérences solides. En examinant à l'extérieur le bord convexe de l'intestin, on voit qu'il ne fait pas partie de la tumeur ; tandis qu'à l'intérieur, si l'on regarde la partie supérieure du bord inférieur de l'intestin, on voit un bourrelet muqueux formant une valvule résistante d'une certaine hauteur, dont les parois sont épaisses au toucher, et qui proémine dans la cavité de l'intestin de haut en bas, et du bord concave au bord convexe.

Nulle part il n'y a de gangrène.

En cherchant à nous rendre compte du mécanisme de l'occlusion, nous croyons devoir l'attribuer à une invagination ne comprenant que la partie de circonférence de l'intestin qui adhère au mésentère.

Chose remarquable, au-dessous de l'étranglement se voient aussi trois à quatre ulcérations circulaires, superficielles, entourées d'une muqueuse injectée.

M. *Duchaussay*. Si les détails donnés par M. Bricheteau, sur cette présentation, sont ratifiés par la dissection, nous avons affaire à une pièce très curieuse, la seule qu'il ait été donné d'étudier à l'état frais. Je veux parler de l'invagination que j'ai appelée latérale pour la distinguer de l'invagination complète de l'intestin que j'ai appelée invagination centrale. Dans les recherches que j'ai faites sur ce sujet, je n'ai trouvé qu'une observation accompagnée de planches, analogue à cette présentation, et c'est sur cette observation que j'ai établi la variété d'invagination latérale. Tel n'était point le jour sous lequel elle était présentée par l'auteur. M. Bricheteau appuie son opinion d'invagination partielle des parois de l'intestin, sur la

possibilité de faire franchir le rétrécissement par de l'eau poussée par le bout supérieur, et secondement de le traverser avec le bout du petit doigt. Ces déductions sont trop spécieuses. Il peut se faire que les mêmes effets se produisent dans les cas d'invagination complète, et je n'en veux pour preuve que la diarrhée qui précède de huit à dix jours la terminaison fatale de la plupart des cas ; la dissection seule pourra éclairer suffisamment ce fait. On peut déjà constater sur la pièce telle qu'elle est, que du côté de la partie invaginée il y a des adhérences, résultat d'inflammation, que du côté opposé, c'est-à-dire du côté du mésentère, il n'y a pas la moindre trace de ce pli qui est le caractère irrécusable d'une invagination circulaire complète.

M. *Fritz*. A mon avis, il y a plutôt plissement latéral du bord libre de l'intestin qu'invagination, et ce plissement maintenu par des adhérences inflammatoires, a produit une sorte de repli valvulaire qui maintenant fait saillie dans l'intestin.

Ont été nommés membres adjoints :

MM. Lesouef,
Ollivier,
Charpentier,
Nivert.

XXXVIIe ANNÉE. — JUIN 1869.

SOMMAIRE :

EXTRAITS DES PROCÈS-VERBAUX. — 1. Kyste fœtal. — 2. Tumeur périrénale. — 3. Fongus du testicule d'origine syphilitique. — 4. Notes pour servir à l'histoire du ramollissement cérébral progressif sans troubles de l'intelligence ni des fonctions de relation.

OBSERVATIONS. — Tumeur du corps thyroïde, par M. HALLÉ, interne provisoire.

Embolie de l'infundibulum du ventricule droit et de l'artère pulmonaire; fracture comminutive de la jambe droite, par M. GOURAUD, interne des hôpitaux.

Rapport de M. LANCEREAUX sur l'observation précédente.

Cancer encéphaloïde de l'estomac, fongiforme, siégeant à la petite tubérosité; profonde cachexie; pas de signes fonctionnels, par M. LALLEMENT, interne des hôpitaux.

Cancer du col et du corps de l'utérus; persistance de la forme générale de l'organe hypertrophié, par M. E. LALLEMENT, interne des hôpitaux.

Transformation alternative de la gravelle phosphatique en gravelle urique, par le docteur LEROY (d'Étiolles).

Perforation spontanée du duodénum; péritonite consécutive avec tympanite localisée à la face supérieure du foie, et donnant lieu à tous les signes d'un pneumothorax, par M. BOUCHAUD, interne des hôpitaux.

Kyste hématique des méninges, par M. ANGER, interne provisoire.

Études anatomiques nouvelles sur la région hypogastrique; déductions pathologiques, par le docteur C. PAUL.

PRÉSIDENCE DE M. CRUVEILHIER.

1. M. *Broca* met sous les yeux des membres de la Société un *kyste fœtal* qui lui a été adressé par M. Henri Bennet, de Fains, près de Bar-le-Duc.

Cette tumeur a été recueillie sur une femme de soixante-dix-neuf ans, affectée depuis 1848 de mélancolie avec stupeur. Elle est du volume d'un œuf de poule.

Adhérente par un large pédicule à la face postérieure de la vessie, elle reposait sur la face antérieure de l'utérus, qu'elle avait porté en rétroversion. On la trouve constituée par une coque osseuse circonscrivant une cavité remplie d'une sorte de pulpe mollasse et grisâtre. Sur cette coque osseuse est implantée une dent.

---

3. M. *Gouraud* présente une *énorme tumeur abdominale sous-péritonéale* du poids de 35 livres, adhérente au niveau du carré des lombes et du psoas iliaque gauche. Au centre de cette tumeur se trouve caché le rein gauche.

M. *Parmentier*. En 1850 ou 1851, M. Broca a soumis à la Société un énorme lipome développé dans la fosse iliaque externe gauche. La tumeur que M. Gouraud nous met sous les yeux a la plus grande analogie avec la tumeur de M. Broca, et je la considère en conséquence comme un lipome.

M. *Houel*. La production de lipomes dans l'abdomen, et surtout de lipomes de ce volume, constitue un fait très rare; cependant je partage complétement la manière de voir de M. Parmentier. La texture complexe même de cette tumeur que M. Gouraud nous montre en l'excisant dans différents points constitue, suivant moi, une forte présomption en faveur de notre opinion. Quel autre genre de tumeur est aussi souvent composé que le lipome de portions d'apparence, les unes de tissu colloïde, les autres de tissu fibreux ou d'amas de pelotons adipeux? Eh bien, c'est ce qui existe dans ce cas. Cette multiplicité de tissus et surtout l'état œdémateux de cette tumeur nous rendent compte, d'autre part, de la difficulté d'établir un diagnostic dans une telle circonstance, et comment, pendant la vie, on a pu s'en laisser imposer pour une tumeur liquide. Quoi qu'il en soit, je ne crois pas qu'une tumeur de ce volume, sans engorgement des ganglions lombaires et sans

généralisation dans l'économie, puisse être regardée comme étant de nature cancéreuse.

M. Ordonnez a remis postérieurement l'examen micrographique suivant :

La masse de la tumeur, blanche, mollasse, très élastique et parcourue par de riches vaisseaux capillaires, présente au moins trois aspects distincts : 1° celui dont je viens de parler, appartenant à la masse de la tumeur; 2° un aspect gélatiniforme par places, et 3° un aspect phymatoïde.

A. La masse générale de la tumeur est formée d'une trame peu serrée de tissu fibrillaire (cellulaire), rappelant absolument la disposition des membranes séreuses; de fibres assez abondantes de tissu élastique fin, de la variété dartoïque; d'éléments anatomiques embryonnaires du tissu fibreux; d'une grande quantité de matière amorphe transparente, infiltrant la trame de tissu fibrillaire, et enfin d'abondants capillaires de la première variété (les plus minces en calibre), en apparence de nouvelle formation.

B. Les points de la tumeur d'apparence gélatiniforme présentaient exactement la même composition; seulement, la trame fibrillaire était moins développée, et la quantité d'éléments embryonnaires et de matière amorphe était bien plus considérable. Il s'agissait donc de parties de la même tumeur qui n'étaient pas arrivées encore à leur développement complet.

C. Je n'ai pas eu occasion d'examiner les points de la tumeur d'aspect phymatoïde.

Conclusions. — Tumeur fibreuse, ressemblant beaucoup dans sa composition intime aux polypes appelés muqueux. A en juger par la quantité d'éléments embryonnaires du tissu fibrillaire qui se trouvaient dans la trame, par la quantité de matière amorphe (lymphe plastique) et par le nombre de capillaires, cette tumeur aurait pu acquérir un développement encore bien plus considérable.

---

3. M. *Ranvier* montre un *fongus du testicule* enlevé par M. Letenneur (de Nantes), et donne à ce sujet les détails suivants :

Cette tumeur offre au plus haut degré les caractères tracés par M. Curling dans son chapitre de l'*Orchite chronique* et du *Fongus du testicule*.

Le mal a débuté il y a dix mois par une orchite aiguë n'étant pas survenue dans le cours d'une blennorrhagie.

Le malade, marin de profession, fut soigné, durant ses voyages, dans différents ports d'Angleterre.

Quand M. Letenneur le vit, il n'était à Nantes que depuis quelques jours. Il y avait alors un engorgement considérable du testicule droit; le scrotum du même côté présentait trois ouvertures, dont deux donnaient passage à un fongus volumineux n'ayant nullement les caractères du cancer ulcéré et bourgeonnant. Les masses fongueuses et l'ouverture fistuleuse donnaient en abondance du pus séreux.

La tumeur n'était pas douloureuse, le cordon était sain.

Le malade ne présentait aucun des signes positifs de la tuberculisation pulmonaire.

Bien que M. Letenneur ne trouvât à la maladie ni les caractères du cancer ni ceux du tubercule, il se décida à pratiquer la castration en voyant le mal faire des progrès rapides.

M. Gosselin a bien voulu me charger de présenter à la Société la pièce relative à ce fait intéressant.

Examen de la pièce. — Il est difficile de retrouver les différentes enveloppes du testicule. Leur soudure a été probablement le fait de l'inflammation qui s'est déterminée autour des parties primitivement malades.

On voit à la région inférieure du scrotum deux ouvertures, une considérable (3 centimètres de diamètre), par laquelle s'échappe une masse fongueuse, une petite toute voisine, qui conduit dans une poche spacieuse et circulaire entourant le pédicule du fongus.

Le volume de la tumeur tout entière est quatre ou cinq fois plus considérable que celui du testicule normal. La portion fongueuse a les dimensions d'un gros œuf de pigeon.

A la coupe, cette tumeur paraît être formée en grande partie par de la matière tuberculeuse.

Mais un examen un peu sérieux suffit pour s'assurer qu'il s'agit de toute autre chose. Et M. Letenneur trouve avec juste raison qu'elle rentre admirablement dans la description que Curling donne du fongus du testicule.

On trouve dans la portion fongueuse de la tumeur un noyau gros comme une amande, présentant l'aspect du parenchyme testiculaire normal. On peut en extraire des tubes séminifères de plusieurs centimètres de long. Deux ou trois lobules seulement semblent le former; on distingue nettement leurs cloisons fibro-cellulaires.

Autour de ce noyau et du côté qui regarde la face libre du fongus, une couche fibreuse, épaisse de 3 centimètres. Plus en dehors, une masse granuleuse qui forme les quatre cinquièmes de la portion herniée. La surface de cette masse est formée par de gros bourgeons charnus.

A l'examen microscopique, les tubes séminifères présentent une structure presque normale. Leur membrane de tissu conjonctif est un peu granuleuse; on y voit aussi quelques cellules fusiformes avec noyaux très nets.

L'enveloppe fibreuse est constituée par des faisceaux de fibres de tissu conjonctif, des fibres élastiques et un grand nombre de cellules fibro-plastiques régulières.

Dans la couche la plus extérieure, on voit aussi de nombreuses cellules fibro-plastiques, des granulations irrégulières et des vaisseaux de nouvelle formation.

La portion intra-scrotale de la tumeur est formée par une masse variée dans son aspect, présentant des lobules allongés, et séparés les uns des autres par du tissu fibreux de faible résistance. De ces lobules, les uns sont opaques et granuleux, d'autres ont un aspect fibrillaire; certains sont un peu translucides.

Telles étaient les considérations que j'avais présentées à la Société, quand M. Guyon m'a fait les objections suivantes :

1° Le noyau ayant la structure testiculaire est formé par le testicule tout entier;

2° Celui-ci, refoulé par la masse considérable placée derrière

lui, aurait été atrophié d'abord, puis repoussé à travers l'ouverture scrotale ;

3° Certaines portions de la tumeur semblent formées par de la matière tuberculeuse.

La pièce a été soumise de nouveau à l'examen microscopique. J'ai étudié soigneusement tous les lobules qui constituent la portion interne de la tumeur, et j'ai pu voir que la différence d'aspect qu'ils présentent n'est pas liée à une différence de structure ; qu'elle tient seulement à l'évolution variée d'un même produit et à la formation plus ou moins avancée de l'élément fibro-plastique.

En effet, le tissu qui forme les lobules se déchire facilement en subissant une sorte de clivage. Il en résulte des surfaces fibrillaires et granuleuses desquelles on peut extraire des filaments de plusieurs millimètres de longueur. Vus à un grossissement de 350, ces filaments, dont le diamètre égale celui des tubes séminifères, paraissent formés d'une enveloppe de tissu conjonctif entremêlé de cellules fusiformes et d'un contenu granuleux.

La matière qui les sépare est constituée par des granulations fibrineuses et des cellules fibro-plastiques.

En grattant avec un scalpel les surfaces d'une coupe pratiquée dans la tumeur, j'ai obtenu à plusieurs reprises des préparations où l'on pouvait distinguer, au milieu des éléments précités, quelques cellules polygonales semblables à celles qui tapissent l'intérieur des conduits séminifères.

Je n'ai rencontré nulle part ces masses formées uniquement de granulations fines et anguleuses qui sont un des caractères anatomiques du tubercule.

Le 17 juin, M. Gosselin reçut une nouvelle lettre de M. Letenneur.

Dans cette lettre, dont voici un extrait, le chirurgien de Nantes revient sur les détails étiologiques :

« J'ai revu mon malade au testicule fongueux ; sa femme était absente, et j'ai obtenu les aveux suivants :

Il y a cinq ans, *chancre* sur la face dorsale du gland, traité par des cautérisations énergiques ; cicatrice large et déprimée ;

deux mois après, éruption sur tout le corps de *larges pustules*, qui se sont recouvertes de croûtes noirâtres.

» Au bout d'un an, *iritis* reconnu à première vue par le médecin, comme étant de nature syphilitique. Cette ophthalmie dura six mois, et fut traitée à l'intérieur par différents moyens et vraisemblablement par l'iodure de potassium. Le médecin qui soigna alors le malade est un praticien très éclairé. »

M. Letenneur ajoute que la pièce a été examinée à Nantes par MM. Heurtaux et Thoinet, et qu'ils ont obtenu des résultats semblables à ceux que j'ai indiqués.

---

1. M. le docteur *Broca*, chirurgien de Bicêtre, communique les Notes suivantes, pour servir à l'histoire du *ramollissement cérébral progressif sans troubles de l'intelligence ni des fonctions de relation.*

A. Normant, âgé de soixante-quatre ans, mort le 23 janvier 1862, de rhumatisme goutteux (service de médecine de M. Léger.)

On n'avait constaté aucun trouble intellectuel.

A l'*autopsie*, on a trouvé, à la partie postérieure de l'hémisphère gauche, sur la face interne, au niveau du sillon occipital interne, un foyer ressemblant à un kyste situé sous la pie-mère.

Ce foyer, plein de sérosité limpide, reposait sur la substance blanche de l'hémisphère; il avait le volume d'un œuf de pigeon. La circonvolution occipitale qui longe le sillon occipital interne était détruite; la suivante était fort amincie.

Il n'existait aucune paralysie; le malade n'était pas gâteux.

B. Méné, âgé de soixante-quatorze ans, mort le 14 juin 1862, d'une pneumonie double.

Poids de l'encéphale entier, 1330 grammes : cervelet, bulbe et protubérance, 160 grammes; membranes et sérosité des hémisphères, 61; hémisphère droit, sans membranes, 567;

hémisphère gauche, 542. L'hémisphère gauche pèse donc 25 grammes de moins que le droit.

Cet homme était intelligent, n'était atteint d'aucune paralysie; il y a sur la table externe du pariétal gauche une longue dépression linéaire profonde (qui n'est pas le lit d'un vaisseau), et qui paraît le résultat d'une ancienne fracture de la table externe.

A la partie postérieure de la surface de l'insula, existe une perte de substance, de la substance grise, à bords presque abrupts, comme à l'emporte-pièce; à fond d'un jaune rougeâtre et de 2 millimètres de profondeur. Elle est large comme une pièce de 1 franc, à l'extrémité postérieure de la paroi de Sylvius, à 2 centimètres au moins en arrière de la lésion précédente, existe une autre lésion de même nature, mais plus étendue, qui empiète sur la partie postérieure de la circonvolution marginale inférieure et sur le pli de passage qu'elle ouvre dans le lobe pariétal. Cette circonvolution est très amincie, mais non interrompue. Ces deux lésions semblables paraissent dues à deux foyers d'hémorrhagie méningée. On notera que c'est du même côté, presqu'au même niveau, qu'existe sur le pariétal la trace probable d'une ancienne fracture incomplète du crâne. Le malade avait d'anciennes fractures sur les deux tibias, produites par deux chutes distinctes. Il avait perdu deux doigts de la main gauche par suite d'un autre accident. La fracture incomplète du pariétal (si elle a réellement existé), avait été la conséquence inaperçue d'un de ces accidents.

Cœur très volumineux. Insuffisance auriculo-ventriculaire gauche diagnostiquée pendant la vie; adhérence générale ancienne du péricarde, gros caillot ancien et adhérent dans le cœur gauche; embolie dans l'artère latérale antérieure gauche; gangrène sèche commençante du gros orteil gauche.

C. Cuivillier, âgé de soixante et onze ans, mort le 13 juin 1862, de phlegmon diffus de tout le membre inférieur atteint de chorée très grave (surtout des membres supérieurs), depuis vingt-cinq ans. On n'a pu savoir si cette chorée était survenue peu à peu ou tout à coup.

Léger ramollissement rouge très superficiel et tout récent à la face inférieure des deux lobes temporaux; une très mince couche, à ce niveau, s'enlève avec la pie-mère. (Il y a eu du délire pendant les derniers jours.)

Sur la convexité de l'hémisphère gauche, à l'extrémité postérieure de la seconde parallèle, à l'union du lobe temporal, du lobe pariétal et du lobe occipital, existent les traces, soit d'un très ancien épanchement de sang, soit d'un ramollissement cortical guéri et cicatrisé. On n'apercevait nullement ce foyer avant d'avoir enlevé la pie-mère.

Cervelet peu consistant; le tiers postérieur du corps calleux s'est déchiré avec facilité, quoique l'*autopsie* ait été faite trente heures après la mort, par une température de 15 degrés. Le reste de l'encéphale est sain. La moelle épinière est saine, mais le renflement lombaire de cet organe est, ainsi que la queue de cheval, le siége d'une congestion récente assez intense, due probablement à la présence du phlegmon diffus du membre inférieur.

Les deux moitiés du cerveau ont le même poids; hémisphère droit, sans membranes, 521 grammes; hémisphère gauche, sans membranes, 522 grammes.

D. Duchet (Louis), âgé de soixante-cinq ans, mort le 18 juin 1862, d'un cancroïde de la main.

Cet homme est entré dans le service le 15 octobre 1861. Il avait été admis à Bicêtre tout récemment, pour plusieurs affections incurables, savoir : 1° un ulcère simple de la jambe droite, datant de trente ans; 2° un abcès rongeant (polyadémie) de la face dorsale de la main droite, datant de trois ans et demi; 3° un autre ulcère rongeant, de même nature, mais plus récent, de la région sternale. En outre, cet homme avait presque entièrement perdu l'intelligence; il ne put donner aucun renseignement sur ses antécédents; il nous dit qu'il demeurait rue Mignon; ce fut tout ce qu'on put tirer de lui. Il n'existait d'ailleurs chez lui aucune paralysie, ni de la sensibilité, ni du mouvement. Les quelques mots qu'il prononçait de temps en temps, soit pour se plaindre, soit pour répondre tant bien que mal à une question, étaient articulés, mais il était

rare qu'il prononçât plus de quatre ou cinq mots de suite.

Ce malade a constamment gardé le lit depuis le jour de son entrée jusqu'au jour de sa mort. Il n'était pas gâteux; il restait couché continuellement sur le dos, et presque entièrement immobile; il fut pris, à plusieurs reprises, d'accidents assez graves : érysipèle, fièvre intermittente, phlegmon gangréneux étendu du dos du pied, il y résista; mais, affaibli de plus en plus, il s'éteignit graduellement, le 18 juin 1862, sans avoir jamais présenté ni délire, ni convulsion, ni paralysie.

La suppuration de ses ulcères était devenue très abondante dans les derniers temps, et cette cause a sans doute contribué à accélérer la mort; mais il n'a jamais eu ni la teinte jaune paille, ni aucun autre symptôme en rapport avec un état cachectique.

Nous avions diagnostiqué un ramollissement de la couche corticale du cerveau.

Autopsie. Il s'écoule une grande quantité de sérosité à l'ouverture du crâne.

L'encéphale entier, avec ses membranes, pèse 1177 grammes, qui se décomposent ainsi : cervelet, bulbe et protubérance, avec leurs membranes, 155 grammes; membranes et sérosité des hémisphères, 57 grammes; les deux hémisphères, dépouillés de leur membrane, 965 grammes.

L'hémisphère droit pèse seul 485 grammes; le gauche, 480 grammes. Cette inégalité, quoique peu prononcée, doit être attribuée à l'inégale déperdition de poids qui a été la conséquence de l'affection cérébrale.

Il n'existe de lésions que dans les hémisphères cérébraux, et seulement dans la couche corticale de ces hémisphères.

Avant d'avoir enlevé les membranes, on apercevait des deux côtés, à la surface convexe des hémisphères plusieurs dépressions au niveau desquelles la pie-mère, légèrement affaissée et plissée, était séparée de la substance cérébrale par une certaine quantité de liquide transparent. Le fond de ces dépressions reposait sur la substance cérébrale affaissée, entamée comme par des altérations superficielles, ramollie dans une épaisseur de 2 millimètres tout au plus, et présentant une

couleur d'un gris jaunâtre. Ces pertes de substance ne dépassaient pas l'épaisseur des circonvolutions, et s'arrêtaient à la substance blanche; l'une d'elles, toutefois, pénétrait profondément dans le lobule orbitaire de l'un des lobes frontaux.

Je considère cette affection comme un ramollissement chronique progressif et à foyers multiples de l'écorce des hémisphères; j'ai déjà eu l'occasion de mentionner à la Société un certain nombre de pièces qui ont mis en évidence la marche de cette lésion. Le ramollissement débute en un point très circonscrit sous la pie-mère, il se propage ensuite autour de ce point, mais si lentement, qu'une partie actuellement ramollie aura le temps de se dénouer, d'être entièrement résorbée et remplacée par un liquide séreux, avant que les parties adjacentes soient profondément lésées. Quoique ordinairement progressif, cette espèce de ramollissement cérébral peut s'arrêter dans sa marche; alors la couche ramollie se résorbe, le vide qu'elle laisse est remplacé par de la sérosité, ou comblé par la pie-mère, qui paraît déprimée et comme filtrée à ce niveau, et il reste à la surface du cerveau, tantôt une cicatrice, tantôt une collection de liquide qui a été l'effet et non la cause de la perte de substance.

Ces lésions sont très fréquentes chez les vieillards, au moins chez ceux du sexe masculin (je ne puis parler des autres). Elles s'observent assez souvent à Bicêtre, même chez des individus encore jeunes, mais il n'est pas douteux que les vieillards y soient plus particulièrement prédisposés. Elles échappent très souvent à l'attention des amateurs pathologistes, à moins qu'elles ne soient très avancées ou très étendues, parce qu'elles ne deviennent bien apparentes qu'après l'ablation de la pie-mère, et parce que, dans la plupart des autopsies, on se contente de pratiquer des coupes dans le cerveau sans le dépouiller de ses membranes.

Ayant l'habitude d'enlever constamment la pie-mère avant tout autre examen, j'ai eu l'occasion d'observer environ quinze fois les diverses phases de cette lésion sur une centaine d'autopsies que j'ai faites depuis que je suis chirurgien de Bicêtre.

Je dois maintenant examiner et décrire rapidement les di-

vers foyers qui existent dans les hémisphères cérébraux de mon malade ; il y en a quatre dans chaque hémisphère.

I. *Hémisphère gauche :* 1° la circonvolution occipitale supérieure et interne est le siége d'une perte de substance assez étendue, qui occupe surtout la partie profonde de cette circonvolution, passe comme sous un pont au-dessous de la circonvolution adjacente, et va aboutir dans la partie la plus antérieure du sillon occipital interne ; le fond de cette perte de substance est constitué par la substance blanche de l'hémisphère, qui n'est pas entamée. 2° Un second foyer plus superficiel occupe la partie postérieure de la deuxième circonvolution frontale, tout près de son insertion sur le pli frontal ascendant (ou circonvolution frontale transverse). La perte de substance offre environ 1 centimètre 1/2 d'étendue d'avant en arrière ; elle atteint toute la largeur et la plus grande partie de l'épaisseur de cette circonvolution. 3° Un troisième foyer, beaucoup plus considérable, occupe le bord inférieur de la scissure de Sylvius. La circonvolution marginale inférieure ou première circonvolution temporale est entièrement détruite dans ses deux tiers antérieurs : la perte de substance s'étend à toute la moitié antérieure de l'étage supérieur du lobe temporo-sphénoïdal et s'arrête à la substance blanche. Il y avait une grande quantité de liquide dans ce foyer, qui ressemblait à un kyste, mais dont la paroi profonde était tapissée d'une couche de substance cérébrale ramollie, en voie de dissolution. 4° Un quatrième foyer, très peu étendu, occupe la troisième circonvolution frontale en avant de la scissure de Sylvius.

II. *Hémisphère droit :* 5° le pli de passage qui limite en arrière l'extrémité postérieure de la scissure de Sylvius est le siége d'une perte de substance partielle, qui empiète sur l'extrémité postérieure de la seconde circonvolution temporale. 6° La deuxième circonvolution occipitale externe est entièrement coupée en travers. 7° La première circonvolution occipitale interne et le pli de passage correspondant sont profondément excavés. 8° Enfin, la troisième circonvolution frontale, dans

son tiers antérieur, en avant de l'extrémité antérieure de la scissure de Sylvius, est à peu près entièrement divisée en travers par une perte de substance qui pénètre jusqu'à la substance blanche, passe au-dessous de la deuxième et de la première circonvolution frontale, et forme une cavité assez spacieuse, comprise entre l'étage supérieur du lobule orbitaire du lobe frontal. Il n'est pas certain qu'ici la substance blanche ne soit pas en partie détruite; elle paraît altérée, mais on n'aurait pu s'en assurer sans gâter la pièce.

Cette dernière lésion a divisé la troisième circonvolution frontale, c'est-à-dire celle qui était détruite chez les deux individus aphémiques dont j'ai présenté les cerveaux à la Société l'année dernière. Or, quoique Duché ne parlât presque jamais, il n'était nullement aphémique; il ne parlait pas parce qu'il n'avait pas d'idées à exprimer, mais les quelques mots qu'il prononçait prouvaient que la faculté du langage articulé n'était pas atteinte chez lui.

Il semble donc qu'il y ait contradiction entre les résultats de cette autopsie et les conséquences qui avaient paru découler des autopsies de mes deux individus aphémiques; mais on devra, avant de tirer une conclusion, considérer que la lésion de mon dernier malade occupe une partie de la troisième circonvolution frontale située en avant de la scissure de Sylvius, tandis que chez les deux premiers la lésion était située bien plus en arrière. La physiologie et la pathologie des circonvolutions cérébrales sont à peu près complétement inconnues; en s'engageant sur un pareil terrain, on doit avant tout s'occuper de recueillir des faits, et n'admettre qu'avec une extrême prudence les interprétations positives ou négatives.

On notera en tous cas que chez mon dernier malade : 1° toutes les fonctions du système nerveux central étaient intactes, à l'exception de l'intelligence, qui était profondément altérée; 2° toutes les parties du système nerveux central étaient saines, à l'exception des circonvolutions cérébrales, qui étaient le siége de lésions multiples et très étendues. C'était la substance grise périphérique, à peu près exclusivement, qui était lésée, et cette observation vient à l'appui de l'opinion de ceux

qui pensent que l'intelligence réside dans la couche corticale des hémisphères.

TUMEUR DU CORPS THYROÏDE, par M. HALLÉ, interne provisoire.

Le 9 mai 1862 est entrée à l'hôpital des Cliniques, dans le service de M. Nélaton, alors suppléé par M. Richard, une femme âgée de soixante-dix-sept ans, portant une tumeur dans la région cervicale.

Cette femme, née dans le département de la Haute-Saône, habite Paris depuis cinquante-six ans. Elle est concierge; elle s'est toujours bien portée et n'a jamais pâti; mariée tard, elle a eu un enfant à l'âge de trente-cinq ans. Elle a eu depuis une fille qui est morte jeune.

Elle porte depuis longtemps une tumeur dans la région du cou, ne peut préciser combien il y a de temps qu'elle s'en es aperçue; mais la tumeur la gêne depuis neuf mois environ et surtout depuis quatre à cinq. Elle éprouve principalement de la peine et de la difficulté lors des mouvements imprimés au larynx dans les phénomènes de la respiration et de la déglutition. La nuit, la malade est très gênée et est souvent prise d'asphyxie, et depuis longtemps elle est privée de sommeil. Cependant les autres fonctions se font bien; les digestions sont bonnes; elle aurait de l'appétit, mais elle ne peut que difficilement se décider à manger, à cause de la difficulté qu'elle éprouve à avaler, car souvent à ce moment elle est prise d'accès de suffocation.

A l'examen de la région, on constate une déformation du cou bien marquée. Le côté droit est très développé, et, au niveau de la partie moyenne du sterno-mastoïdien et des attaches inférieures de ce muscle, on voit une rougeur intense due à l'application de plusieurs vésicatoires successifs qui ont été placés dans le but de faire résoudre la tumeur. Au toucher, on sent une tumeur dure, irrégulière, présentant quelques lobules ou saillies arrondies également durs.

La tumeur ne présente en aucun point de fluctuation mani-

feste. Elle paraît immobile et ne pas participer aux mouvements du larynx lors de la déglutition. Peut-être en a-t-elle présenté au début, mais c'est ce que nous ne pouvons savoir. A la surface, la peau n'est pas adhérente; la tumeur est également indépendante du muscle sterno-mastoïdien qui la recouvre obliquement de haut en bas et d'arrière en avant.

Cette tumeur s'étend sur la partie moyenne du cou et semble faire disparaître le larynx, dont on ne retrouve plus la saillie de l'angle rentrant; mais, en portant les doigts sous la mâchoire inférieure du côté gauche, on sent une saillie, un relief mobile décrivant les mouvements d'ascension et d'abaissement lors de la déglutition; en outre, la pression sur ce point détermine des accès de suffocation et de dyspnée très intenses qui font que la malade évite et écarte toute pression en cet endroit. On peut encore imprimer de légers mouvements de latéralité à ce corps à l'aide des doigts. On constate de plus que ce corps vibre lorsque la malade parle. Ce corps est donc évidemment le larynx déplacé de sa position habituelle et refoulé par la tumeur. La trachée-artère est masquée et ne peut être sentie.

La malade ne peut parler que très difficilement; sa voix est très enrouée, presque éteinte, et ne peut se faire entendre qu'après des efforts pénibles et qui déterminent de la suffocation.

Tels sont les signes que l'on constate lors de l'entrée de la malade à l'hôpital. Pendant son séjour dans les salles, elle eut souvent des accès de dyspnée qui firent croire qu'elle mourrait bientôt; pensant que ces accès pouvaient peut-être tenir à un état spasmodique du larynx, on lui fit respirer du chloroforme, mais sans succès. Un vomitif fut administré et soulagea la malade momentanément. La respiration était faible et celle d'une personne qui ne peut faire pénétrer l'air dans ses poumons, malgré de violents efforts d'inspiration. On appliqua un vésicatoire sur la tumeur, et l'on badigeonna le derme dénudé avec de la teinture d'iode; dès son entrée à l'hôpital, on administra à la malade une potion avec 1 gramme, puis 2 grammes d'iodure de potassium.

La malade trouvait que la tumeur avait une légère tendance

à diminuer; mais l'état général et local était toujours le même, et l'on ne constatait aucun changement.

Enfin, le 2 juin, la malade mourut.

A l'*autopsie*, on enleva avec soin toute la région cervicale antérieure, comprenant les régions sus et sous-hyoïdienne et sterno-mastoïdienne, après avoir disséqué la peau.

On constate que les muscles sterno-mastoïdiens de chaque côté sont indépendants de la tumeur; du côté sain ou du côté gauche, les muscles sterno-hyoïdien, sterno-thyroïdien, omo-plato-hyoïdien, thyro-hyoïdien, sont indépendants également de la tumeur et ne lui adhèrent pas; mais il n'en est pas de même du côté droit, qui est le siége de la tumeur : le muscle sterno-hyoïdien adhère à la tumeur, qu'il recouvre et à laquelle il appartient, pour ainsi dire, par sa face profonde. Les autres muscles ne peuvent être reconnus. La tumeur est limitée en dehors par l'artère carotide primitive, qui s'y est creusé une sorte de gouttière. On y trouve aussi le nerf pneumogastrique et la veine jugulaire interne. La tumeur descend bas et recouvre le cartilage cricoïde, qu'on ne peut plus reconnaître; elle remonte jusqu'à l'os hyoïde. Elle s'étend sur la partie médiane, qu'elle dépasse. On peut sous l'os hyoïde sentir l'angle rentrant du cartilage thyroïde, qu'on ne pouvait percevoir pendant la vie. La moitié latérale droite de ce cartilage est entièrement masquée par la tumeur.

Le corps mobile que l'on sentait pendant la vie à gauche appartient bien au larynx : c'est l'angle postéro-supérieur.

La tumeur présente sur la partie médiane, au-dessous de l'angle rentrant, environ au niveau du cartilage crieoïde, une petite tumeur arrondie du volume d'une cerise, faisant corps avec le reste de la tumeur.

A sa partie postérieure, la tumeur n'est nullement adhérente à la colonne vertébrale, mais elle adhère intimement au pharynx et à l'extrémité supérieure de l'œsophage. Le pharynx est dévié et reporté à gauche; il est très rétréci, et l'on ne peut y introduire le doigt; même dans sa partie la plus large, le doigt est serré.

Si l'on vient à regarder par l'orifice supérieur du pharynx

de haut en bas, on aperçoit une tumeur arrondie, mobile et venant s'appliquer sur l'orifice supérieur du larynx, qu'elle ferme à la manière d'un obturateur; l'épiglotte est relevée et ne peut s'abaisser. Cette tumeur semble revêtue par la muqueuse du pharynx et pédiculisée; on peut la relever d'avant en arrière et de bas en haut.

Cette petite tumeur a environ le volume d'une cerise.

On pratiqua une section verticale sur la face antérieure de la tumeur. A la coupe, il y eut écoulement d'un liquide séropurulent, et l'on constata que la tumeur circonscrivait une cavité occupée par ce liquide. Ses parois sont épaisses et résistantes à la coupe. La cavité est anfractueuse et possède des colonnes charnues adhérentes par leurs extrémités et vasculaires. Dans la cavité, on trouve un corps arrondi du volume d'une bille de moyen volume, mobile et attenant à la paroi de la cavité par un pédicule qui se rompt facilement. Ce petit corps offre une grande résistance et semble de nature osseuse ou calcaire.

La petite tumeur qui vient faire saillie sur l'orifice supérieur du larynx a été incisée et renferme aussi une cavité dans laquelle on trouve un corps charnu, rougeâtre, mollasse et adhérent aussi par un très mince pédicule. Cette dernière cavité ne contient pas de liquide, et elle ne paraît pas communiquer avec la cavité de la tumeur principale.

La pièce fut portée à M. Robin, qui eut l'obligeance de se charger d'en faire l'examen microscopique.

Il constata, par une parcelle prise dans la paroi de la tumeur, que cette tumeur est formée par une hypertrophie des éléments glandulaires du corps thyroïde, sans éléments hétéromorphes.

Le corps arrondi que renferme la cavité principale est de nature fibreuse et est revêtu d'une couche calcaire.

La tumeur de l'intérieur du pharynx est revêtue par la muqueuse du pharynx et en a tous les caractères; ses parois présentent aussi les éléments du tissu glandulaire hypertrophié. La cavité serait due, d'après M. Robin, aux divers mouvements de la muqueuse soulevée par la tumeur, mouvements qui auraient développé une sorte de bourse muqueuse. La masse

charnue que renferme cette cavité a les éléments des muqueuses.

EMBOLIE DE L'INFUNDIBULUM DU VENTRICULE DROIT ET DE L'ARTÈRE PULMONAIRE (FRACTURE COMMINUTIVE DE LA JAMBE DROITE), par M. GOURAUD, interne des hôpitaux. — Pièce présentée à l'Institut par M. le professeur Velpeau dans la séance du 7 avril 1862.

Le 9 mars 1862, entre dans le service de M. le professeur Velpeau la nommée L..., âgée de quarante-six ans, pour y être traitée d'une fracture comminutive de la jambe droite. Cette femme paraît être d'une excellente constitution : elle est d'un embonpoint considérable, mais elle n'a jamais eu à en souffrir, et dit qu'elle est habituellement bien portante. Elle est d'un tempérament pléthorique assez marqué : notons toutefois que, dans son état général actuel, on ne trouve aucun signe qui puisse donner raison de la thrombose dont cette malade a été victime.

A la visite du 10, on put constater tous les symptômes d'une fracture comminutive des deux os de la jambe droite. Un fait qui doit être signalé, c'est la différence de volume que présentent les deux jambes. Du côté malade, il existe un épanchement de sang véritablement énorme, ayant son siége dans le tissu cellulaire qui unit les différentes parties constitutives du mollet. La différence dans le contour des deux jambes à leur tiers moyen est de 11 centimètres ; la jambe droite mesurant 44 centimètres, et la gauche 33 centimètres seulement. A l'extérieur aucune plaie, aucune éraillure de la peau.

Un appareil de Scultet, modérément compressif, fut appliqué le soir, ainsi que des compresses résolutives.

Pendant trois semaines les choses allaient pour le mieux ; la malade ne souffrait presque pas, et la jambe diminuait chaque jour de volume.

Le dimanche 30, la résorption de l'infiltration sanguine était assez avancée pour que l'application d'un bandage dextriné

fût possible. Cette application fut bien supportée, et rien ne pouvait faire supposer que l'état de la malade dût brusquement changer. Le lendemain, 31 mars, vers une heure du soir, cette malheureuse femme, en faisant un mouvement dans son lit, se sentit tout à coup prise de violentes palpitations, qui ne durèrent que quatre à cinq secondes : après avoir poussé un cri, elle tombait morte.

L'*autopsie* a été faite vingt-huit heures après la mort. L'aspect du cadavre ne présente rien de particulier, si ce n'est un état congestif très marqué de la tête et aussi des parties déclives.

La fracture était bien comminutive, et intéressait les deux os de la jambe. Le tibia du côté droit était rompu en haut presque au niveau de la tubérosité antérieure, et en bas à 13 centimètres de l'extrémité tarsienne. Au niveau de cette solution de continuité, le périoste est décollé, et forme une sorte de lambeau d'une longueur de 30 centimètres; ce périoste est rouge, gorgé de lymphe plastique, et donne idée de l'état dans lequel se trouve la membrane protectrice des os dans la première période de formation du cal. Entre les deux fractures il existe donc un fragment moyen, complétement mobile, et long d'environ 22 centimètres. Quant au péroné, il n'est fracturé qu'en un point, à 13 centimètres au-dessus de la malléole. Il existe dans l'épaisseur des parties molles une infiltration sanguine considérable, qui a amené cette augmentation de volume du membre dont j'ai déjà donné la mesure exacte. Les muscles sont comme disséqués.

J'arrive maintenant aux altérations que j'ai rencontrées dans les veines. Dans les petites veines qui ont été déchirées par la fracture même, il existe de petites concrétions sanguines assez bien marquées; mais c'est principalement vers la partie inférieure de la veine fémorale que les caillots sont tout à fait nets. Ils sont, bien entendu, de forme cylindrique, résistant à la pression, décolorés en certains points, surtout au niveau de l'abouchement de la saphène interne avec la fémorale; ailleurs ils sont beaucoup plus foncés. Bien que j'aie recherché avec soin les empreintes valvulaires sur la périphérie de ces caillots, il m'a été impossible de les rencontrer. L'adhérence

du caillot à la face interne du vaisseau est loin d'être constante ; elle existe surtout dans les environs de la saphène, et en ce point je n'ai pu étaler la veine sur le liége sans déchirer le caillot, qui m'a paru spongieux, et, comme je l'ai déjà dit, décoloré. Dans les autres points de la veine fémorale et des iliaques externe et primitive l'adhérence est absolument nulle. Ces caillots sont fragmentés par place, de telle sorte qu'il existe des intervalles de la veine absolument libres. Quant à la face interne des veines jusqu'à la veine cave, elle est injectée, mais ne présente pas les caractères d'une inflammation franche ; toutefois, il faut bien admettre une phlébite pour certains points de la paroi vasculaire, en raison même de l'adhérence que j'ai déjà signalée près de la saphène.

Du côté sain, je n'ai trouvé aucune lésion vasculaire ou sanguine.

A partir de la partie supérieure de la veine iliaque primitive droite jusqu'à l'infundibulum du ventricule droit le calibre des veines et des cavités cardiaques est absolument libre.

C'est à la partie supérieure de l'infundibulum et dans le tronc pulmonaire que nous trouvons l'embolie. Celle-ci est constituée par un caillot cylindroïde, pelotonné sur lui-même en forme de sangsue ; ce tampon coagulé présente une disposition tout à fait spéciale ; le cylindre sanguin est roulé en circonvolutions, dont chacune a des dimensions inférieures à celles de l'artère pulmonaire, mais absolument égales à celles du caillot fémoral. J'ai mesuré exactement les dimensions que présente la partie supérieure de ce dernier, et je les ai trouvées dans le sens de la largeur de 8 millimètres, c'est-à-dire égales à celles du bout inférieur du caillot pulmonaire, ce qui prouve bien l'origine de l'embolie. L'anse de la concrétion sanguine, qui est la plus inférieure, descend jusqu'à 3 ou 4 centimètres au-dessous des sygmoïdes, dans la cavité même de l'infundibulum, et son point le plus déclive est presque en rapport de contiguïté avec la face ventriculaire de la valvule tricuspide, ce qui montre clairement que la saillie que fait le caillot dans la cavité du cœur est vraiment considérable. Quant au bout libre de l'embolie, celui qui correspondait avant le départ de l'embolie au caillot fémoral, il est situé un peu

plus haut, à peu près au niveau des valvules sygmoïdes, qui sont devenues insuffisantes. Ce caillot pulmonaire a une couleur rosée dans la partie qui regarde l'infundibulum ; dans les autres points il est beaucoup plus foncé, ce qui tient aux dépôts *post mortem* qui se sont formés autour du cylindre fibrineux.

La longueur de ce caillot migratoire est considérable; en additionnant les longueurs de chacune des anses et des bifurcations, j'ai obtenu une somme totale de 36 centimètres. C'est qu'en effet, non-seulement la partie supérieure de l'infundibulum, le tronc et les deux branches pulmonaires sont oblitérés, mais encore du côté gauche un bon nombre de branches secondaires ; à droite, le caillot est simple à partir de la bifurcation ; à gauche, il se multiplie en se ramifiant dans les rameaux de l'artère pulmonaire.

Les autres organes ne présentaient rien de spécial ; les poumons seuls étaient gorgés de sang ; ils étaient encore crépitants.

Réflexions. — Ce qui me semble digne d'intérêt dans l'observation précédente, c'est le siége même de l'embolie. D'après les quelques recherches que j'ai pu faire dans les ouvrages allemands et français, et entre autres dans le mémoire du docteur Cohn (de Breslau) et la thèse du docteur Ball, l'embolie pulmonaire siége le plus souvent dans les ramifications de l'artère pulmonaire, et quelquefois dans le tronc lui-même ; mais je n'ai vu nulle part qu'il fût question du caillot migratoire faisant saillie dans l'infundibulum : c'est pourquoi j'ai cru devoir spécifier en tête de cette observation le siége du caillot sanguin.

La longueur de l'embolie en question explique parfaitement la manière dont les choses ont pu se passer. Au moment où l'extrémité supérieure du coagulum a rencontré dans les branches de l'artère pulmonaire un rameau correspondant à son calibre, elle a dû s'arrêter ; mais alors une notable partie du cylindre existait encore dans le ventricule, et c'est ainsi qu'après quelques contractions ventriculaires les circonvolutions emboliques ont pu se former, s'ajouter l'une à l'autre de manière à oblitérer une partie de l'infundibulum et le

commencement de l'orifice pulmonaire. C'est au niveau de cet orifice, en effet, à peu près vers le point correspondant aux sygmoïdes, que se trouve replié le bout inférieur du coagulum, repoussé en haut par la force du ventricule. Cet enroulement s'explique d'autant mieux que la force musculaire ne pouvait plus servir à faire progresser le caillot, dont l'extrémité supérieure était arrêtée d'une façon définitive ; il fallait bien que cette force eût un résultat actif; elle s'est alors employée à replier le caillot dans la portion du tronc pulmonaire, qui était encore perméable. On comprend dès lors facilement qu'un caillot de 8 millimètres de diamètre ait pu oblitérer un tronc vasculaire d'un calibre beaucoup plus large.

Quant au caillot fémoral, comment s'est-il formé? D'une part, il existe des traces évidentes de phlébite en certains points; dans ce cas-là, point de difficulté. Mais les adhérences sont loin de régner dans toute l'étendue du caillot; ne peut-on pas dire que la pression excentrique, due à l'infiltration sanguine au niveau de la fracture, a déterminé la formation d'un coagulum, lequel, jouant le rôle de corps étranger, a permis au sang des veines situées au-dessus de la fracture de se coaguler?

Reste maintenant à savoir comment l'embolie s'est séparée du caillot fémoral. La malade a fait un mouvement brusque dans son lit; mais cela est évidemment insuffisant pour expliquer le départ du caillot migratoire. Il paraît plus simple d'attribuer, sous toute réserve toutefois, le départ de l'embolie aux manœuvres qui ont été nécessaires pour appliquer le bandage inamovible; d'autant plus que, dans le cas actuel, il a été indispensable, pour faire sécher l'appareil, de fléchir la cuisse sur le bassin; or, dans cette position, en admettant que la pression exercée par la bande qui suspendait le membre de la malade ait ébranlé le cylindre sanguin, il est clair que l'action de la pesanteur devenait alors favorable à la migration du caillot. Quant à la mort subite, elle trouve bien sa raison d'être dans la suspension complète et *instantanée* de l'hématose.

Rapport de M. le docteur E. LANCEREAUX *sur l'observation précédente.*

Une pièce pathologique importante et un fait curieux vous ont été communiqués par M. V. Gouraud dans la séance du 11 avril 1862. Vous avez été d'autant plus désireux de voir cette pièce et vous l'avez examinée avec d'autant plus de soin que déjà le retentissement de son étrangeté était venu tout à coup vous surprendre.

M. le professeur Velpeau, en effet, dans le service duquel les choses s'étaient passées, avait, quelques jours auparavant, entretenu l'Académie des sciences du grand intérêt que peuvent offrir les cas de ce genre. Avouons-le hautement, messieurs, le coup frappé par M. Velpeau n'a pas été sans résultat, et nous devons savoir gré à cet illustre professeur de la tâche qu'il s'est imposée. Voici ses propres paroles, que j'emprunte à la *Gazette des hôpitaux* (p. 182, n° 46, 1862) : « L'observation que je viens de soumettre à l'Académie a donc principalement pour but de vaincre les dernières résistances, de faire admettre définitivement comme fait acquis et démontré les corps étrangers ou les embolies, les caillots migratoires du système vasculaire comme cause de maladies diverses dans la science et la pratique médicales. » M. Velpeau, vous le savez tous, a totalement atteint son but, et aujourd'hui la contestation sur ce point est devenue impossible.

Ce fait néanmoins, sur lequel vous m'avez chargé de faire un rapport, est beaucoup moins extraordinaire qu'il aurait dû le paraître, et, à dire vrai, j'ai été surpris du bruit qu'il a causé dans le monde médical. Rien de plus fréquent, en effet, que les cas d'embolie pulmonaire; si nous entendions dire aujourd'hui que la fièvre typhoïde et la pneumonie sont des maladies relativement rares à Paris, nous serions fort étonnés. Eh bien, messieurs, je ne le suis pas beaucoup moins, pour mon compte, quand je vois regarder comme fait rare et étranger un cas d'embolie pulmonaire.

Depuis plusieurs années que la question des embolies me préoccupe, j'ai pu m'assurer et écrire (*Gazette médicale de Paris*,

1860 et 1861, *Comptes rendus de la Société de biologie*) que la chose, loin d'être exceptionnelle, était, au contraire, fréquente et commune. Durant le cours de trois années, passées en qualité d'interne, tant à l'Hôtel-Dieu qu'à la Pitié, j'ai recueilli 75 cas d'obstruction de l'artère pulmonaire, dont 60 environ me paraissent bien certainement d'origine embolique, et, si j'estime à 300 le nombre des nécropsies que j'ai pu faire chaque année, vous voyez que la proportion des embolies pulmonaires est considérable par rapport au nombre des morts, puisqu'elle est d'un quinzième.

Ne croyez pas cependant, messieurs, qu'une mort subite ou rapide ait eu lieu dans tous ces cas; ce serait une profonde erreur, car je ne compte pas plus de 3 cas de mort subite. Que la mort ait été avancée dans les autres cas, je ne le conteste pas, c'est un point à examiner; ne pensez pas non plus que j'aie pris pour des caillots emboliques des coagulations formées après la mort ou dans les derniers moments de la vie, la confusion n'est pas possible pour qui a étudié ces différentes coagulations. M. Velpeau, du reste, n'a-t-il pas cité à l'Académie plusieurs exemples d'embolie qui, en peu de jours, s'étaient passés sous ses yeux, tant à l'hôpital de la Charité que dans la pratique civile? Quelques jours plus tôt, M. Briquet publiait une observation intéressante d'embolie chez un individu atteint de varices. MM. Gubler, Trousseau et Dumont-Pallier ont vu et publié des cas d'embolie pulmonaire; mais le travail le plus important que nous possédions sur ce sujet est de MM. Charcot et Ball, et se trouve inséré dans la *Gazette hebdomadaire* de 1858 (Charcot et Ball, *Mort subite et mort rapide par obturation de l'artère pulmonaire*, in *Gazette hebdomadaire*, 1858, p. 755, 784, 838). La thèse de notre collègue M. Ball en est, comme vous le savez, la reproduction dogmatique. Dans ce dernier travail se trouvent rapportés et discutés avec soin la plupart des cas d'embolie pulmonaire suivis de mort subite; mais il n'est pas fait mention de ceux qui ont un résultat immédiat moins funeste, et peut-être en France la tendance à croire que l'embolie pulmonaire produit presque nécessairement la mort est-elle un peu exagérée. Sur 16 cas que rapporte M. Cohn dans son ouvrage, pas une seule fois il n'est question de mort

subite. Dans les observations du professeur Virchow, la mort subite est également rare.

Plusieurs auteurs outre ceux que je viens de citer se sont occupés de la question des embolies pulmonaires. L'historique en a déjà, à plusieurs reprises, été fort bien fait; je n'ai pas à y revenir, on le trouvera dans les travaux que je viens de signaler. Il n'est peut-être pas inutile cependant de rappeler ici à qui revient l'honneur de la découverte et de la démonstration de l'embolie pulmonaire. Il est bien certain que quiconque a fait une autopsie et rencontré des végétations à peine adhérentes aux valvules du cœur ou dans tout autre point de l'appareil circulatoire, a dû penser que ces produits pouvaient à un moment donné être emportés par le courant sanguin; mais il ne suffisait pas d'avoir cette pensée et d'oser la jeter sur le papier pour établir le phénomène important de l'embolie, il fallait encore donner la démonstration du fait. Or, van Swieten d'abord, le professeur Virchow ensuite, le premier par des expériences, le second à la fois par des expériences et des observations, ont mis hors de doute cette question aujourd'hui palpitante d'intérêt. C'est à eux qu'appartient sans contredit la découverte des embolies du système à sang noir. Je n'ai, pour mon compte, rien découvert; mais je crois avoir apporté à l'appui des opinions et des observations de ces deux habiles expérimentateurs des faits qui en sont une démonstration rigoureuse et, pour ainsi dire, mathématique. (Lancereaux, *Gazette médicale*, 1861, et *Comptes rendus de la Société de biologie*, 1862.)

L'embolie pulmonaire n'est pas une maladie, mais un accident plus ou moins grave qui se rencontre de préférence dans le cours ou à la fin de certaines maladies, et encore dans des circonstances spéciales, comme dans les cas de traumatisme. Toutes les maladies qui s'accompagnent de cachexie favorisent la coagulation du sang et la production de l'embolie pulmonaire; aussi cet accident est-il fréquent dans le cours des affections cancéreuses, tuberculeuses, syphilitiques, etc.; dans la convalescence des maladies graves, comme la fièvre typhoïde, la variole, etc.; et encore dans l'état puerpéral où à la cause générale de coagulation s'ajoute souvent une cause locale. Les

plaies, les amputations, les fractures, les tumeurs sont autant de conditions locales pouvant amener la coagulation du sang veineux, et plus tard l'embolie. C'est une cause de ce genre qui existe dans le fait de M. Gouraud, dont voici le résumé en peu de mots :

« Une femme de quarante-six ans, bien portante d'ailleurs, entre à l'hôpital de la Charité pour une fracture de la jambe droite compliquée d'un épanchement sanguin considérable. On applique un appareil de Scutter et des compresses résolutives. Tout va bien, la jambe diminue de volume. Trois semaines plus tard, le premier appareil est remplacé par un bandage dextriné. Le lendemain matin, la malade est toujours bien ; mais après quelques heures, palpitations de cœur violentes, cris, lividité et mort en quelques minutes.

» A l'*autopsie*, le tibia du côté droit offre deux solutions de continuité ; le péroné est fracturé en un seul point ; un épanchement sanguin infiltre toute l'épaisseur des parties molles de la région ; les veines de la jambe droite présentent, dit l'observation, de petites concrétions qui deviennent nettes et volumineuses dans la veine fémorale, la veine iliaque externe et commune, et jusque dans la partie inférieure de la veine cave. La concrétion fibrineuse est ferme, élastique, rouge foncé ou rosé, adhérente sur plusieurs points à la face interne du vaisseau ; la jambe et les veines de gauche sont parfaitement saines. De la partie inférieure de la veine cave au cœur, sang liquide ; dans l'infundibulum du ventricule droit et dans l'artère pulmonaire existe un caillot pelotonné en forme de sangsue d'une longueur de 36 centimètres, d'un diamètre beaucoup moindre que celui du tronc où il se rencontre, d'une coloration rosée ou rouge foncé, et non homogène. Les poumons sont engoués, mais encore crépitants. »

Pour vous rendre un compte exact de ce fait, permettez-moi, messieurs, de le suivre dans son évolution et dans ses détails, afin d'en examiner successivement les points les plus saillants. Une femme se fait une fracture ; des vaisseaux sont rompus, du sang est épanché. L'hémorrhagie s'arrête, le sang se résorbe, rien de plus commun ; mais en même temps se

forment dans les veines du membre fracturé des caillots qui en occupent bientôt toute la longueur. Quelle est donc la cause de cette coagulation veineuse? Autrefois l'explication eût été facile à donner, on l'eût trouvée dans l'inflammation des parois du vaisseau; aujourd'hui la chose est moins simple, et la phlébite, si elle existait, serait plutôt regardée comme consécutive. M. Gouraud, d'ailleurs, nous dit que la face interne de la veine obturée ne présente pas de traces d'inflammation, si ce n'est toutefois au niveau de la saphène, où le caillot s'est déchiré plutôt que de se détacher de la paroi veineuse correspondante. Or, cette condition n'est pas un caractère absolu de la phlébite, et, dans tous les cas, elle est nécessairement ici, et cela en raison de son siége, postérieure au coagulum sanguin. L'état général de la malade n'a pas paru davantage prédisposer au phénomène de la coagulation veineuse, et, par conséquent, c'est à la lésion locale qu'il nous faut en demander la raison. On la trouve, ce me semble, dans les conditions suivantes : le sang coagulé dans le foyer de la fracture a nécessairement comprimé et bouché les vaisseaux rompus, mais en même temps des coagulums ont dû se former aux extrémités de ces vaisseaux et, comme c'est la règle, remonter jusqu'aux premières valvules. De là suppression de la vis *à tergo*, stase du sang qui provient des collatérales, coagulum nouveau commençant cette fois au niveau de nids valvulaires; ces derniers coagulums s'allongent peu à peu ou deviennent à leur tour la cause de nouvelles coagulations, jusqu'à ce que le vaisseau veineux principal soit complétement obstrué.

De cette façon, on le comprend, messieurs, la cause de la thrombose veineuse est surtout le ralentissement du courant sanguin, et encore l'influence qu'exerce une concrétion fibrineuse sur le sang qui la baigne. Ce que je dis dans le cas actuel pour les veines des membres peut se présenter dans d'autres régions du corps, et ainsi s'expliquerait encore la coagulation du sang des veines du crâne et des sinus dans les cas de fracture ou de carie des os crâniens. Quelques observateurs à la vérité, Von Dusch par exemple, trop peu partisans de la phlébite, prétendent même que la thrombose veineuse qui vient compliquer un phlegmon, par exemple, n'est pas là

conséquence de l'état inflammatoire du vaisseau, mais du trouble circulatoire qui existe dans la région malade. C'est là une vue que nous nous bornons à signaler sans vouloir en prendre la défense.

Reconnaissons seulement qu'il est des conditions toutes locales susceptibles d'amener la coagulation du sang. Ajoutons à celles qui viennent de vous être indiquées l'état variqueux, la diminution ou la perte de contractilité des veines, les tumeurs qui les compriment, et tout ce qui entrave la circulation veineuse.

Les causes générales agissent, d'une part, en diminuant la force d'impulsion du cœur et la contractilité des vaisseaux; d'autre part, en faisant subir au sang des modifications qui, jusqu'à ce jour, sont restées en grande partie inconnues. Un fait important à signaler, c'est que, sous l'influence même des causes générales, c'est toujours dans les points où la circulation a de la tendance à se ralentir que commence la coagulation. Ainsi que je l'ai dit récemment (voy. *Société médicale des hôpitaux*, 26 mars 1862, et *Gazette hebdomadaire*, 1862, p. 237), c'est vers les points où se trouve la limite d'action des forces de pression et d'aspiration dues, la première à la contraction du cœur, la seconde à l'expansion thoracique, que la coagulation du sang veineux se rencontre le plus fréquemment. Mais alors si le vaisseau renferme des valvules comme les veines des membres, c'est tantôt au niveau d'un éperon, tantôt dans un nid valvulaire que la fibrine se dépose tout d'abord. De là formation de coagulums différents dans leur forme, dans leur volume et encore dans leurs résultats, lorsqu'ils viennent à émigrer.

Le caillot qui débute au niveau d'un éperon (veines, cave inférieure, fémorale, etc.) se prolonge, d'une part, dans le vaisseau collatéral, d'autre part dans le vaisseau principal, où il acquiert une disposition fort bien étudiée d'abord par Virchow, et plus tard par MM. Charcot et Ball. Le caillot qui commence dans une valvule présente une forme et des caractères sur lesquels je crois avoir insisté le premier; il offre à l'une de ses extrémités le moule d'un ou de deux goussets valvulaires; son autre extrémité est arrondie ou conoïde, et sur sa longueur on aperçoit des empreintes de valvules, très

lisses et très nettes. L'une de ses faces, celle qui est en contact avec la paroi, est légèrement striée, jaunâtre ou marbrée; l'autre face, qui est libre et baignée par le sang, est brunâtre et grenue. La longueur de ce dernier coagulum varie entre quelques millimètres et plusieurs centimètres; son volume peut devenir considérable, puisqu'il se forme en général dans les plus gros vaisseaux; aussi est-il la cause la plus fréquente des morts subites. Il est, en outre, en raison de ses caractères, la preuve la plus positive de l'embolie de l'artère pulmonaire, quand il vient à se rencontrer dans ce vaisseau entièrement dépourvu de valvules.

Ces considérations et ces détails, messieurs, ne sont pas sans importance, ils vous donnent la clef des embolies pulmonaires. Vous concevez facilement que le caillot prolongé d'un vaisseau collatéral soit dans les meilleures conditions pour être transporté par le courant sanguin du vaisseau principal lorsque la fibrine qui le compose vient à se métamorphoser. Vous comprenez que ce prolongement n'est pas toujours très volumineux et qu'il peut n'être pas emporté tout d'une pièce; que d'autres caillots ayant la même disposition peuvent exister en même temps dans d'autres points du système veineux, et alors vous n'avez plus une seule embolie, mais une série de petites embolies qui souvent passent inaperçues, même lorsqu'on y fait attention. Après un certain temps cependant, lorsque plusieurs divisions de deuxième, de troisième ou de quatrième ordre sont plus ou moins complétement obturées, le malade accuse de l'angoisse, de la gêne, une sensation pénible de dyspnée, et, quand on vient à l'ausculter, on est tout surpris de trouver une respiration normale ou à peine quelques râles insignifiants. Cette absence de signes à l'auscultation est d'une grande valeur, et, dans la plupart des cas, elle suffit pour diagnostiquer l'obstruction de l'artère pulmonaire, quand surtout, coïncidant avec une thrombose veineuse, elle existe en même temps qu'un sentiment d'angoisse et le renforcement du ton des valvules de l'orifice de l'artère pulmonaire. Un point important à connaître, c'est que la mort subite peut avoir lieu dans le cours de ces embolies multiples, même sans qu'il soit nécessaire d'invoquer le déplacement d'un nouveau coa-

gulum. C'est, du reste, ce qui arrive parfois dans des cas de thrombose pulmonaire. Cet accident, qui survient le plus souvent à la suite d'un effort, n'est pas plus surprenant dans ces conditions que dans les cas de tuberculisation avancée ou de compression des poumons par un épanchement abondant.

Le caillot qui débute par un nid valvulaire et dans les grosses veines se trouve encore, on le conçoit, dans des conditions favorables à la migration; c'est, d'une part le courant sanguin du vaisseau qui le renferme, d'autre part le sang qui arrive des vaisseaux collatéraux, qui vont l'ébranler et le déplacer. Cette forme de coagulation produit plus rarement des embolies multiples. L'embolus, dans ces conditions, est parfois assez volumineux pour causer la mort du premier coup. Il s'arrête alors dans le tronc de l'artère pulmonaire ou encore dans l'infundibulum du ventricule droit, comme dans le cas en question. Les accidents sont subits, l'angoisse est excessive; ses malades jettent un ou plusieurs cris, ils accusent une gêne pré-sternale, parfois la sensation d'un corps qui se déplace et remonte de l'abdomen dans la cavité thoracique; ils pâlissent, les extrémités deviennent froides, et la mort survient ordinairement en quelques minutes. Il peut arriver de voir ces phénomènes graves céder et même disparaître complétement ou en partie. Un caillot, primitivement arrêté dans le tronc de l'artère pulmonaire, a fini par se loger dans ce cas, il faut bien le supposer, dans l'une des divisions de ce vaisseau. Malheureusement, les accidents reparaissent fréquemment, ou bien parce qu'il se produit de nouvelles embolies, ou bien parce que des caillots secondaires, s'ajoutant au caillot migratoire, obturent en dernier lieu des divisions artérielles importantes, ou mieux le tronc lui-même.

Ce que nous avons dit touchant la coagulation du sang dans les veines a dû vous permettre de saisir à l'avance les caractères des caillots emboliques. Voici ce qu'apprend l'observation : dans le cas où le caillot est unique et quand la mort a été subite, c'est toujours le tronc de l'artère pulmonaire ou encore l'infundibulum qui se trouve obstrué. Le sang dans le cœur est ordinairement noir et fluide comme dans la mort par asphyxie. Je ne pense pas, pour mon compte, qu'un seul embolus arrêté

dans l'une des divisions de l'artère puisse amener cet accident funeste. Ordinairement les caillots emboliques sont multiples, et toujours, je le répète, si la mort a été rapide, on les trouve ou bien dans le tronc de l'artère pulmonaire, ou bien dans ses principales branches. En général les plus petits de ces caillots, situés au-devant des éperons, n'occupent que rarement des divisions de cinquième ordre ; ce sont les divisions de deuxième, troisième ou quatrième ordre qui les renferment le plus habituellement. Dans quelques cas spéciaux connus sous la dénomination d'embolies capillaires, on a pu voir cependant de fines concrétions occuper les plus petites branches. La forme des caillots migratoires est ordinairement cylindrique, leurs extrémités sont tantôt régulières, lisses et conoïdes; tantôt elles sont rugueuses, déchirées; tantôt enfin une seule extrémité est déchirée, tandis que l'autre est polie et conique. C'est dans les cas où les deux extrémités sont lisses et non déchirées que se rencontre, sur le corps du caillot, des empreintes valvulaires et à l'une des extrémités un ou deux moules de valvule. Les caillots déchirés à leurs extrémités sont généralement dépourvus d'empreintes et de moules, mais ils sont parfois canaliculés ; si une seule extrémité est déchirée, l'autre extrémité est conique. La même différence que nous avons constatée dans les caractères des caillots veineux se retrouve par conséquent dans les caillots de l'artère pulmonaire, et il existe entre les coagulums veineux et ceux de l'artère pulmonaire une ressemblance telle, qu'il faut nécessairement reconnaître que les caillots des veines ont été transportés dans cette artère.

Outre les caractères que je viens de signaler, les caillots emboliques diffèrent des coagulations qui se forment un peu avant ou immédiatement après la mort, par leur élasticité, leur coloration brunâtre ou marbrée, et l'état de la fibrine qui s'y trouve toujours en voie de régression. Les caillots de la mort sont mous, œdémateux, aplatis, ramifiés et n'obturent qu'incomplétement le vaisseau qui les contient. Les coagulations qui durant la vie se forment primitivement dans les branches de l'artère pulmonaire, diffèrent des embolies par leur forme, leur siége et l'absence des caractères que nous avons

mentionnés ci-dessus. Dans quelques circonstances elles sont facilement confondues avec le caillot embolique, c'est quand des concrétions fibrineuses sont venues s'adjoindre à ce dernier, mais il est toujours facile, à l'aide d'une section et de l'examen microscopique, de reconnaître le noyau central de l'embolus. Si le volume des caillots emboliques est très variable, leur longueur offre surtout des différences très grandes: ainsi, tandis que les uns peuvent avoir seulement quelques millimètres, il en est d'autres qui ont une longueur de plusieurs centimètres ; ceux que j'ai vus produire la mort subite avaient 5 centimètres de long ; celui que M. Gouraud décrit dans son observation a une longueur vraiment extraordinaire, 36 centimètres. Je me suis demandé s'il ne s'était pas glissé quelque erreur dans la mensuration, et je suis disposé à le croire, surtout en voyant la veine fémorale et une partie de la veine iliaque remplies par un coagulum fibrineux : dans ces conditions, il faut nécessairement supposer que le caillot embolique occupait primitivement la plus grande étendue de la veine cave ; hypothèse peu probable, puisque aucun symptôme ne révélait l'obstruction de cette veine. Je suis ainsi, pour ma part, porté à croire que des coagulations secondaires ont été comprises dans la mensuration. Quoi qu'il en soit, il est certain que des caillots très longs peuvent être charriés par le torrent circulatoire, et un caractère important et propre à ces derniers, c'est qu'ils sont courbés, pelotonnés, tantôt dans le tronc même de l'artère pulmonaire et dans l'infundibulum, comme dans le cas de M. Gouraud, tantôt dans l'une des principales divisions de l'artère pulmonaire, ainsi que j'ai eu l'occasion de le voir et de le montrer à la Société.

Tels sont, messieurs, les différents caractères des caillots migratoires, ceux qui permettent de reconnaître leur origine primitive. Après un certain temps, ces caractères font défaut, et il devient très difficile de savoir si un coagulum rencontré au sein l'artère pulmonaire est autochthone ou migratoire. La seule circonstance qu'on puisse alors invoquer en faveur de l'embolus, c'est la coexistence d'une thrombose veineuse. Le phénomène qui rend l'embolus méconnaissable est important et vraiment remarquable ; il nous fait comprendre combien

les procédés de la nature sont simples et peu variés. En effet, le caillot qui séjourne au contact de la paroi artérielle détermine une légère irritation, en vertu de laquelle une matière d'abord exsudée entre la paroi vasculaire et la concrétion fibrineuse ne tarde pas à s'organiser; peu à peu cette même substance s'étend au pourtour du bouchon, elle forme bientôt une espèce de cupule dans laquelle celui-ci se trouve contenu, puis enfin elle l'enveloppe complétement et l'enkyste, de telle sorte qu'après un temps qui souvent n'est pas fort long, le coagulum fibrineux de l'artère pulmonaire se trouve entouré de toute part par une membrane parfaitement organisée. Dans cette membrane l'examen microscopique découvre une matière amorphe plus ou moins granuleuse, des noyaux embryoplastiques, des cellules allongées, et surtout des fibres de tissu conjonctif; au milieu de ces éléments, on est parfois assez heureux pour trouver des capillaires, quelques granulations libres, des débris de globules rouges, de l'hématine amorphe ou cristallisée.

A mesure qu'une couche organisée se développe et s'épaissit au pourtour du caillot fibrineux, qui joue évidemment le rôle d'un corps étranger vis-à-vis de la paroi artérielle, la fibrine subit des modifications importantes, elle perd son aspect fibrillaire, elle devient de plus en plus granuleuse, et au bout d'un certain temps elle n'est plus constituée que par des granulations libres, protéiques ou graisseuses, et parfois quelques rares corpuscules granuleux. Lorsqu'on se donne la peine de suivre ce travail, ainsi que je le fais depuis plus d'un an, on reconnaît qu'il n'est pas sans exister un certain rapport entre l'enveloppe organisée et son contenu, et que la fibrine se trouve généralement dans un état de désagrégation et de liquéfaction d'autant plus avancées que la membrane de nouvelle formation est plus ancienne et plus épaisse. Dans certains cas on peut voir cette membrane comme ridée et revenue sur elle-même, ou ne formant plus qu'un simple cordon fibreux au centre duquel existent encore des granulations plus ou moins nombreuses.

Vous êtes frappés comme moi, messieurs, de la grande analogie qui existe entre les modifications que subit l'embolus séjournant au sein de l'artère pulmonaire et les transforma-

tions que présentent les caillots sanguins qui se rencontrent dans la trame des organes ou à la surface des membranes séreuses, et ainsi vous m'autorisez à regarder le travail que je viens de vous signaler, concernant le caillot embolique, comme un travail destiné à favoriser la résorption et à amener la disparition de ce caillot, et vous m'accorderez de tirer cette conséquence, à savoir , que la guérison des embolies pulmonaires est chose possible. Le même phénomène qui s'accomplit dans l'artère pulmonaire obstruée par une concrétion fibrineuse, s'opère encore dans des conditions données au sein des veines qui renferment des bouchons fibrineux, et je crois, pour mon compte, que c'est là, ainsi que je l'ai signalé récemment à la Société de biologie, l'un des modes de résorption de la fibrine et du rétablissement du canal veineux. Je ne discuterai pas, messieurs, la question de savoir si cette membrane d'enkystement d'un bouchon fibrineux est ou non la fibrine organisée. Le professeur Virchow, qui rejette l'existence de l'artérite et qui, comme vous le savez, cherche à substituer à la théorie du blastème la théorie de l'endogénèse, ne pouvait, pour être conséquent avec lui-même, adopter la manière de voir que je viens de vous signaler, aussi admet-il l'organisation du caillot fibrineux ; et comme il lui faut nécessairement une cellule, *omnis cellula a cellula*, pour point de départ de sa nouvelle formation, il prétend, sans la moindre preuve, croyez-le bien, que le globule blanc du sang se transforme en corpuscule de tissu conjonctif, et qu'il est ainsi le générateur du nouveau produit. Cette propriété importante du globule blanc, je ne puis la reconnaître ; j'ai cherché, en effet, avec la meilleure foi possible, aux dépens de quelle substance et comment se faisait cette organisation de tissu nouveau au pourtour du coagulum sanguin, et notre vieille théorie m'a toujours paru la plus conforme à l'observation.

Mais, messieurs, c'est assez longtemps m'étendre sur des questions purement théoriques, disons en peu de mots quel est l'état des poumons dans les cas d'embolie pulmonaire, et passons aux considérations pratiques qui découlent de notre fait et de l'expérience acquise jusqu'à ce jour. Il est évident pour tous que l'embolus qui vient obturer le tronc de l'artère

pulmonaire et donner lieu à la mort subite, ne peut causer aucun désordre important dans le parenchyme pulmonaire; en supposant que l'altération consécutive fût possible, elle n'aurait pas un temps suffisant pour se produire. Mais en est-il de même quand un coagulum venant à siéger dans une division importante obture complétement son calibre? La réponse à cette question me paraît claire et précise; cependant elle se trouve soumise à des interprétations contradictoires qu'il nous faut élucider. Le professeur Virchow, qui n'a généralement laissé que peu de chose à ajouter à plusieurs de ses remarquables travaux, s'était posé cette question, et pour la résoudre il avait invoqué non-seulement les faits pathologiques, mais encore l'expérience. Il résulte de ses observations que, dans aucun cas, l'obstruction, si complète qu'elle soit, de l'une des divisions de l'artère pulmonaire, ne produit jamais l'altération du parenchyme, et particulièrement la gangrène des poumons. D'autres observateurs ont constaté le même fait, et s'il m'est permis d'invoquer ici le résultat de mes connaissances à cet égard, je puis affirmer à la Société qu'il m'est arrivé de constater à plusieurs reprises l'obturation complète de plusieurs divisions, et même d'une des deux branches principales de l'artère pulmonaire, sans qu'il y eût de lésion appréciable dans le parenchyme correspondant, à part toutefois une légère diminution de volume, de l'anémie ou de l'œdème. Les faits que j'ai eu l'occasion d'observer sont fort précis à cet égard; aussi ai-je pu dire (Lancereaux, *Gaz. méd.*, 1861, p. 640, *Note relative à quelques faits d'obstruction des veines et de l'artère pulmonaire*) que l'artère pulmonaire est un organe d'hématose, et que les poumons doivent puiser leurs éléments de nutrition dans les artères bronchiques. Mon opinion n'est pas changée à l'heure qu'il est, mais elle s'est fortifiée de faits nouveaux. Vous trouverez cependant, dans la thèse de M. Ball, deux observations à l'aide desquelles cet habile collègue cherche à démontrer la possibilité de la gangrène comme conséquence de l'obstruction de l'une des divisions de l'artère pulmonaire. J'ai lu avec attention ces deux observations, et cependant je ne puis partager l'avis de M. Ball. Toutefois, si vous me demandiez quelle était la cause productrice de la gangrène dans ces

deux cas, il me serait difficile de vous donner une réponse exacte, et cela parce que les observations manquent de détails; il n'est pas dit, en effet, s'il existait des points gangréneux sur quelques parties du corps; on ne parle pas davantage de la nature de la phlébite : circonstances importantes cependant, comme vous le verrez bientôt, pour la détermination de la cause de la gangrène. Ces deux faits sont donc incomplets, ils ne peuvent rien prouver. Ce que je sais, en tous cas, c'est qu'ils ne démontrent pas la possibilité d'une gangrène consécutive à l'obturation d'une branche de l'artère pulmonaire.

Les coagulations pulmonaires ne sont pas cependant, croyez-le bien, sans exister en même temps qu'une lésion du parenchyme des poumons, qu'elles en soient ou non la cause productrice. L'apoplexie pulmonaire se trouve fréquemment associée à l'obstruction des branches artérielles; mais remarquez, messieurs, que c'est en général dans le cours des affections du cœur, et surtout quand il y a dégénération graisseuse des parois artérielles, que se rencontre cette coïncidence; remarquez, en outre, que dans cette circonstance le coagulum sanguin, toujours situé immédiatement derrière le noyau apoplectique, n'a ni la forme, ni la coloration, ni les caractères que nous avons attribués aux coagulums emboliques, et vous reconnaîtrez que cette coagulation sanguine est évidemment autochthone, qu'elle n'est pas la cause, mais bien l'effet de l'apoplexie. Il peut en être de même dans certains cas de tuberculisation, de pneumonie et même de gangrène, et, si l'on n'y prend garde, la cause est facilement confondue avec l'effet.

Il est cependant, il faut bien le reconnaître, des conditions spéciales du caillot embolique qui peuvent donner lieu aux deux dernières altérations que nous venons de mentionner, à savoir, la pneumonie et la gangrène. Ces conditions tiennent à un état particulier d'altération des tissus au sein desquels se forme la thrombose. Qu'une coagulation se produise au milieu d'un foyer purulent ou gangréneux, le coagulum, formé en partie de fibrine, en partie d'autres éléments, possède des propriétés en vertu desquelles il va transformer les tissus qui plus tard se trouveront à son contact; c'est de cette façon que l'on voit

souvent apparaître des abcès métastatiques dans les poumons chez les individus atteints de thrombose suppurée des sinus cérébraux, et mieux encore chez les femmes affectées de métrite ou de phlébite suppurée ; c'est encore d'après le même mécanisme que l'on trouve parfois des foyers gangréneux dans le cerveau, chez les individus qui ont primitivement une gangrène pulmonaire, et la gangrène des poumons dans les cas où des eschares, comme cela arrive fréquemment chez certains paralytiques, viennent à se produire à la région sacrée. Des parcelles de fibrine ou des fragments de tissus imprégnés de pus ou de matières septiques deviennent le point de départ de foyers secondaires, les uns purulents, les autres gangréneux ; et sans vouloir expliquer de cette manière tous les abcès métastatiques et la généralisation des foyers gangréneux, il faut néanmoins reconnaître qu'il existe en cela une cause bien démontrée de la généralisation de ces diverses altérations. Virchow a, dans un cas, trouvé à l'intérieur des vaisseaux compris dans un foyer gangréneux du cerveau la même substance qui se rencontrait à l'intérieur des veines pulmonaires correspondant à un foyer gangréneux des poumons. J'ai eu moi-même l'occasion de constater un fait analogue, et dans un grand nombre de cas d'infection purulente, avec foyers métastatiques des poumons, j'ai remarqué dans les caillots fibrineux de l'artère pulmonaire ou du cœur droit de petits corps arrondis, miliaires, blancs, qui, à l'examen microscopique, offraient une couche très mince de fibrine à leur circonférence, et de nombreux globules de pus à leur centre. Ce fait, qui n'a pas encore été signalé, je pense, n'est cependant pas sans avoir une grande valeur, au point de vue de la théorie de l'embolie, puisque ce n'est pas seulement dans les vaisseaux qui aboutissent au foyer purulent que se rencontrent les matières septiques, mais dans le cœur lui-même, c'est-à-dire sur un point du parcours de ces mêmes matières. Nous pouvons résumer ces dernières considérations, messieurs, en disant que les altérations des poumons qui existent parfois en même temps que l'embolie, ne sont jamais le résultat d'un obstacle au cours du sang, mais qu'elles sont ordinairement la conséquence de propriétés spécifiques propres à l'embolus. Disons

encore que dans quelques cas la coagulation fibrineuse est la conséquence de l'altération même du poumon, ainsi qu'il arrive, en général, dans la plupart des cas d'apoplexie des poumons, et quelquefois dans le cours d'une pneumonie ou de la tuberculisation.

Les conséquences pratiques à tirer du fait de M. Gouraud méritent enfin quelque attention de notre part : nous trouvons, en effet, dans cette observation une condition qui est déjà mentionnée dans d'autres faits, dont l'un, en particulier, est dû à Klinger (voy. l'*Union médicale*, 1855, t. IX, n° 154); nous voyons, dans ces différents cas, que la mort subite a suivi de peu de temps la compression exercée à l'aide d'un bandage sur le membre affecté de thrombose. Vous savez qu'il était assez d'habitude autrefois, d'appliquer un bandage compressif sur un membre atteint d'œdème et même de phlébite, quand disparaissait la période d'acuité de l'inflammation. Eh bien ! le moyen est loin d'être sans danger, et il doit nécessairement être proscrit. Mais, en outre, lorsqu'à la suite d'un traumatisme, fracture, amputation, etc., on pourra soupçonner l'existence d'une thrombose veineuse, ne sera-t-il pas prudent, de la part du chirurgien, de s'abstenir autant que possible d'une compression exagérée, s'il ne veut exposer son malade à des accidents plus ou moins graves. C'est surtout quelque temps après le début de la coagulation sanguine, lorsque la fibrine commence à se désagréger, qu'on fera bien d'éviter ce moyen; on devra, pour la même raison, n'essayer aucune espèce de manœuvre sur le membre lésé, et faire conserver au malade le repos le plus absolu. Il a suffi, en effet, dans un certain nombre de cas, d'un effort un peu exagéré, comme j'ai pu le voir à deux reprises différentes, pour amener le décollement d'un caillot sanguin et la mort subite. Des causes occasionnelles du genre de celles que je viens d'indiquer se trouvent signalées dans la plupart des cas de mort subite par embolie; c'est vous dire combien il est urgent d'être précautionneux vis-à-vis des malades atteints de thrombose veineuse.

M. *Ed. Labbé*. Je regrette que M. Lancereaux laisse de côté, au point de vue historique de son rapport, les travaux de nos

auteurs français bien antérieurs à ceux de Virchow. Virchow a eu le bonheur de créer un mot nouveau assez étrange, et qui, à cause de sa nouveauté, de son originalité même, a fait fortune; mais le fait qu'il exprime était connu bien antérieurement. Notre honorable président a consacré un article remarquable aux migrations de caillots dans son *Traité d'anatomie pathologique;* MM. Andral, Gendrin, avaient décrit des faits complétement semblables: la doctrine n'est donc point neuve, et ne commence pas à Virchow.

M. *Lancereaux*. Personne avant Virchow n'avait parlé du transport des thromboses veineuses, si ce n'est van Swieten. Les travaux de M. le professeur Cruveilhier que je connais ne parlent que des thromboses et embolies artérielles, ce qui n'est pas du tout la même chose.

M. *Guyot*. M. Lancereaux vient de nous dire qu'en trois ans, sur 900 autopsies, il a pu recueillir 75 cas de coagulums sanguins trouvés dans l'artère pulmonaire; il nous affirme que 60 de ces 75 observations doivent être considérées comme exemples d'embolie. Il a été singulièrement heureux, puisque dans moins du quinzième des autopsies qu'il a faites, il a rencontré des embolies; jusqu'à présent le fait ne paraissait pas si commun.

M. *Lancereaux*. Les chiffres que j'ai donnés sont des chiffres approximatifs. J'ai bien 75 observations de coagulations dans les artères pulmonaires. Il est possible que parmi elles il y ait un nombre un peu plus grand que je ne l'ai indiqué de caillots *post mortem;* mais j'ai peut-être aussi élevé un peu trop le nombre des autopsies que je crois avoir faites. Déduction faite de côté et d'autre, la proportion que j'ai donnée doit être exacte.

CANCER ENCÉPHALOÏDE DE L'ESTOMAC, FONGIFORME, SIÉGEANT A LA PETITE TUBÉROSITÉ. — PROFONDE CACHEXIE, PAS DE SIGNES FONCTIONNELS, par M. LALLEMENT, interne des hôpitaux.

Rieutord, âgé de soixante-quatre ans, charbonnier, né à Lacolm (Aveyron), habite Paris depuis quarante et un ans. Sa

mère est morte hydropique, c'est le seul renseignement qu'on peut obtenir sur les antécédents héréditaires. Il y a dix ans, il eut une fluxion de poitrine qui guérit en quinze jours. Bonne santé jusqu'au mois de septembre 1861.

Il couchait dans une arrière-boutique mal aérée; il se nourrissait bien, travaillait beaucoup. Sa femme était phthisique; trois de ses enfants sont morts en bas âge; le quatrième, âgé de vingt-neuf ans, se porte bien.

Au mois de septembre de l'année dernière, il perdit ses forces et l'appétit; il était très altéré, le ventre tendu; douleurs sourdes et continuelles à la région épigastrique; de plus, depuis une époque qu'il ne peut préciser, battements de cœur et oppression.

Au mois de décembre, ses jambes enflèrent. En octobre, il était allé habiter son pays, qui est, dit-il, très froid et très élevé; il y resta quatre mois. Les douleurs épigastriques, les battements de cœur augmentèrent; il revint à Paris au mois de février, suivit un traitement, il ne sait lequel. Son état ne se modifia guère jusqu'à son entrée à l'hôpital Lariboisière, le 19 mai 1862, salle Saint-Charles, n° 28 *bis*.

État actuel. — Teinte cachectique très prononcée; peau de couleur blanche, de cire vieillie; poitrine projetée en avant. L'abdomen est volumineux, tendu, et cependant facilement dépressible. L'épigastre présente des taches brunes, résultat de l'application de l'huile de croton tiglium. La pression détermine un peu de douleur à l'hypogastre, surtout vers l'hypochondre gauche; son tympanique à la percussion; la palpation ne fait sentir aucune tuméfaction. Les jambes ne sont pas enflées, mais elles s'œdématient par la marche. Langue sèche, soif ardente, appétit presque nul; cependant la digestion s'opère bien, jamais de vomissements, pas de pyrosis ni de nausées. Le malade affirme n'avoir jamais vomi ses aliments ni de matières noires; pas de diarrhée ni de mélæna.

Toux depuis six semaines; crachats blancs, muqueux, aérés; rien à l'auscultation des poumons. Au cœur, bruit de souffle au premier temps, maximum à la pointe; pouls lent, petit. Bruit de souffle intense dans les carotides. Un peu d'albumine dans les urines.

Ce n'est que quelques jours après l'entrée du malade qu'on perçut entre l'hypochondre droit, la région ombilicale et l'épigastre, une tumeur allongée transversalement, dure, très facile à déplacer. Depuis elle fut toujours perçue facilement.

Demi-portion; vin de quinquina; badigeonnage à la teinture d'iode sur l'épigastre.

La cachexie va en augmentant; jamais de vomissement ni de diarrhée. Mort le 5 juin, presque sans agonie, sans que rien puisse expliquer une si brusque terminaison.

Autopsie le 7 juin. — Cœur un peu hypertrophié; épaississement et teinte opaline de la valvule mitrale, qui ne semble pas insuffisante. L'estomac n'a contracté aucune adhérence avec les organes voisins; en l'ouvrant suivant sa petite courbure, on trouve dans la petite tubérosité, à 5 centimètres au-dessous du pylore, à l'extrémité droite de la grande courbure, une tumeur ellipsoïde, en forme de champignon, légèrement mamelonnée à sa surface. Cette tumeur a le volume de la moitié du poing environ; elle a une forme ovoïde à grand diamètre parallèle à la grande courbure de l'estomac, mesurant 10 centimètres; son diamètre transversal, 6 centimètres; sa grande circonférence mesure 28 centimètres. Elle repose sur l'estomac comme un champignon sessile par une surface d'implantation qui a 10 centimètres de circonférence.

A l'extérieur du viscère, de la grande courbure part le grand épiploon; au point correspondant à la tumeur, cette courbure paraît déprimée et froncée; cette dépression correspond au centre de la tumeur.

Celle-ci est d'ailleurs revêtue par une muqueuse blanc grisâtre, saine dans presque tous les points, ulcérée dans le fond des sillons qui séparent les saillies mamelonnées. Fendue suivant son grand diamètre, elle paraît formée d'un tissu blanc grisâtre, assez ferme, cependant ne criant pas sous le scalpel. De sa partie inférieure partent des cloisonnements fibreux un peu rougeâtres, qui se perdent dans la masse; on ne peut constater de limite entre la muqueuse et le tissu qui constitue la tumeur. Ce tissu, comme grenu, donne un peu de suc à la

pression. Au microscope, il paraît formé exclusivement de noyaux arrondis, munis de trois à sept nucléoles, de cellules ovoïdes ou quadrilatérales, pourvues de un ou deux noyaux semblables aux noyaux libres, qui sont d'ailleurs en beaucoup plus grand nombre. Dans les prolongements fibreux qui partent de la base, on trouve du tissu conjonctif et les mêmes éléments cancéreux. Le reste de l'estomac est sain. Pas de cancer dans le foie.

En résumé, encéphaloïde de l'estomac, remarquable : 1° par son siége à l'extrémité pylorique de la grande courbure; 2° par sa forme d'un champignon sessile; 3° par l'absence de mélæna, de vomissements noirs ou de matières alimentaires.

L'absence de ces deux signes pathognomoniques du cancer, jointe à la non-constatation de la tumeur épigastrique au moment de l'entrée du malade à l'hôpital, avait fait différer un diagnostic qui paraissait si évident par la cachexie profonde, qu'on pouvait d'ailleurs rapporter, jusqu'à un certain point, à l'affection cardiaque dont il était en même temps atteint.

CANCER DU COL ET DU CORPS DE L'UTÉRUS. — PERSISTANCE DE LA FORME GÉNÉRALE DE L'ORGANE HYPERTROPHIÉ, par M. LALLEMENT, interne des hôpitaux.

Antonu, femme Roch, âgée de trente-sept ans, entre le 3 avril 1862 à Lariboisière, salle Sainte-Marie, n° 17. Née en Savoie de parents ayant joui d'une parfaite santé, réglée à treize ans, elle eut six enfants, dont quatre vivent encore; le dernier est né il y a deux ans; elle l'allaita elle-même. Neuf mois après l'accouchement, elle fut prise de pertes rouges presque continues, auxquelles succédèrent des pertes blanches, puis alternativement rouges et blanches, sans douleur dans l'abdomen ni dans la région lombaire. Vers le milieu de novembre 1861, les pertes augmentèrent, et depuis cette époque elles renfermèrent souvent des caillots de sang exhalant une odeur fétide. Amaigrissement rapide; puis douleurs continues et exacerbantes très vives dans l'abdomen.

Cette femme paraît très vieillie ; on lui donnerait cinquante ans ; sa peau est d'un blanc pâle, anémiée. A la région hypogastrique, on sent par la palpation une tumeur du volume du poing, dirigée obliquement en bas et à gauche, ovoïde, dure.

Par le toucher vaginal, on trouve le col presque complétement évidé par une perte de substance à parois fongueuses, ramollies ; les mouvements imprimés au col sont transmis à la tumeur hypogastrique ; de sorte qu'il n'y a pas de doute sur le diagnostic de la tumeur, c'est évidemment un cancer de l'utérus entier.

La paroi vésico-vaginale s'épaissit graduellement ; les petites lèvres s'infiltrent ; la miction devient douloureuse et difficile ; la tumeur abdominale devient de plus en plus saillante au-dessus des pubis ; la muqueuse vaginale elle-même s'ulcère. Un ichor sanieux, sanguinolent, fétide, est exhalé en grande abondance. Vers le 10 mai, œdème des membres inférieurs, qui deviennent le siége de douleurs vives ; diarrhée, affaiblissement cachectique extrême.

Mort le 30 mai.

Autopsie le 1er juin. — L'utérus a la forme d'un ovoïde à grosse extrémité dirigée en bas, d'un volume supérieur à celui du poing. Longueur, 13 centimètres, non compris le col, 9 centimètres ; largeur maximum, au niveau de l'insertion des trompes, 10 centimètres ; circonférence passant par les mêmes points, 35 centimètres.

La surface externe est parsemée de bosselures du volume d'un haricot à une noisette, blanchâtres, les unes ramollies, les autres fermes et résistantes.

Par une coupe longitudinale, on trouve au centre la cavité du corps avec ses dimensions presque normales : longueur, 6 centimètres ; largeur, 2 centimètres.

Les parois utérines sont très épaissies ; elles mesurent 3 centimètres et demi. La coupe est d'un blanc grisâtre, parsemée de marbrures rouges ; le tissu est très dense, de résistance fibreuse, criant sous le scalpel, laissant suinter du suc cancéreux par la pression.

Le col est presque entièrement détruit par une ulcération

en forme d'entonnoir; la cavité cervicale est encore en partie conservée, et n'est séparée de la cavité du corps que par un léger rétrécissement; la muqueuse utérine paraît d'ailleurs saine.

Les parois du vagin sont épaissies; sa face interne est fongueuse, ulcérée.

Sur les parties latérales de l'utérus se voient les trompes et les ovaires parfaitement sains.

Le péritoine est normal; aucun épanchement dans sa cavité. Le tissu cellulaire pelvien est infiltré; sur le bord interne du psoas se trouvent des ganglions du volume d'un marron, squirrheux, comprimant les veines iliaques.

Examen microscopique. — Les éléments fibro-celluleux sont séparés et infiltrés par un très grand nombre de noyaux pourvus de nombreux nucléoles. De ces noyaux, les uns sont arrondis, de $0^{mm},01$ de diamètre environ; les autres allongés, ellipsoïdes, de $0^{mm},015$ de longueur. Les nucléoles qu'ils renferment n'ont pas l'aspect brillant des nucléoles cancéreux. Ces éléments ne pâlissent pas par l'acide acétique.

TRANSFORMATION ALTERNATIVE DE LA GRAVELLE PHOSPHATIQUE EN GRAVELLE URIQUE, par le docteur LEROY (d'Étiolles).

Un client de l'honorable docteur Denis, M. H..., âgé de soixante et dix ans, que j'ai opéré plusieurs fois sous les yeux de son médecin, est un des plus curieux exemples de transformation alternative de la gravelle. Des accès de goutte qui avaient autrefois fait souffrir M. H... diminuèrent d'intensité, et des coliques néphrétiques bien caractérisées les remplacèrent; il rendit des graviers blanchâtres.

Dans l'année 1856, une rétention d'urine presque complète, causée par une hypertrophie de la prostate, empêchant le malade d'évacuer les graviers descendus du rein, il eut recours pour la première fois à la lithotritie le 6 août 1856. La vessie

contenait un assez bon nombre de petits calculs, dont quelques-uns ont été ramenés entiers dans l'instrument creux à cuiller; ils étaient blancs et aplatis, et quelques-uns assez minces, tous formés de phosphate, de carbonate de chaux et de magnésie.

Pendant cinq années il s'est formé chez M. H... des graviers qu'il a fallu extraire par la lithotritie, quelquefois tous les mois. Il a subi cinq opérations en 1856, onze en 1858, quatre en 1859, huit en 1860, et deux en 1861.

Je présente à la Société la collection de graviers entiers ou en débris, que nous avons extraits, mon père et moi, dans trente opérations.

M. H..., en homme méthodique, les a mis dans des boîtes, étiquetés et datés avec soin. Cette petite collection est un curieux sujet d'étude de la transformation graduelle que peut subir la constitution chimique de la gravelle.

A la quatrième opération, faite en octobre 1856, les pierres extraites étaient jaunâtres, formées d'urate de chaux et de soude, différant de couleur d'avec ceux qui avaient précédé. Il ne se forma plus de calculs jusqu'en janvier 1858. A cette époque, le phosphate de chaux et de magnésie reparut en abondance, et nécessita dans le courant de cette seule année, onze opérations.

Pendant les premières années que dura cet état, la santé du malade s'altéra sensiblement; ses forces s'épuisaient malgré un régime tonique et l'usage en boisson des eaux minérales bicarbonatées calcaires et de Pougues et de Chateldon.

A la fin de 1859, M. H... éprouva manifestement du mieux, et sa santé parut se rétablir.

En février 1860, je remarquai, après une opération faite par mon père, que les concrétions avaient une teinte un peu plus jaune. L'un des graviers était de couleur nankin.

Depuis mars 1860 jusqu'en mai 1861, j'ai opéré six fois ce malade, et la gravelle phosphatique a été progressivement remplacée par de l'acide urique, ces graviers étant un peu plus petits et plus ronds (comme du chènevis), moins durs et moins abondants.

L'urine, qui n'avait pas cessé d'être alcaline pendant plu-

sieurs années, est redevenue acide, et, chose remarquable, il n'y a pas eu depuis plus d'une année retour de coliques ni de calculs. Les choses s'étaient passées ainsi pendant l'année 1857.

Les leçons si intéressantes de M. le professeur Trousseau sur la goutte (*Union médicale*, avril 1861) autorisent à attribuer à une forme obscure de cette maladie cette transformation de la gravelle de phosphate de chaux en urate de chaux et en acide urique.

C'est un exemple extrêmement rare. Un fait semblable est cité par M. Civiale (*Traité de l'affection calculeuse*, 1838, p. 34) et emprunté à Naumann : « M. Naumann, dit-il, a connu un » goutteux atteint de catarrhe vésical dont l'urine devenait lai- » teuse de temps en temps et déposait une grande quantité de » matière mucoso-albumineuse mêlée avec du phosphate cal- » caire. Au bout de quelques jours, il se déclarait un état gé- » néral d'irritation, l'urine diminuait de quantité, elle prenait » une teinte plus foncée, la strangurie se déclarait, et le dépôt » phosphatique faisait place à une gravelle d'acide urique. » alternance fort remarquable que Howship a également obser- » vée. Cet état de choses durait jusqu'à l'apparition d'un accès » de goutte. »

C'est donc, comme on le voit, un fait tout à fait exceptionnel, et, pour éviter toute critique d'apparence fondée, je m'empresse de commenter mon opinion.

J'ai, il est vrai, déjà observé chez un même malade affecté de la gravelle une succession de substances solides différentes : par exemple, un gravier d'acide urique et, plus tard, un gravier d'oxalate de chaux. Or, il est reconnu que ces deux corps paraissent être sous la dépendance d'une même disposition pathologique ; que les mêmes écarts de régime concourent à la production de ces deux substances ; seulement l'acide urique se forme de toutes pièces, et l'oxalate de chaux (quoi qu'en disent, sans l'affirmer cependant, MM. Ch. Robin et Verdeil, p. 385, t. II, dans leur savant ouvrage de *Chimie anatomique*) a besoin d'être introduit dans l'économie par certains végétaux alimentaires.

Dans l'exemple présent, au contraire, il s'agit de deux sub-

stances que des conditions pathologiques très opposées peuvent seulement produire : du phosphate de chaux et de magnésie, indice d'une grande débilité, d'un trouble organique profond, et de l'acide urique qui lui a succédé, et dont la présence révèle une constitution robuste, on peut même dire un excès de séve.

On pourrait aussi m'opposer, en regard de ce fait que je présente comme extrêmement rare, celui des calculs alternants.

Les calculs alternants, composés au centre d'une autre substance qu'à l'extérieur, ne présentent rien d'analogue au fait que j'ai l'honneur de soumettre à l'examen de la Société.

Ainsi, dans une collection de 237 pierres et calculs que je possède, il y en a 16 dont le noyau est différent de la périphérie.

7 calculs sont formés d'acide urique au centre entouré d'une couche de phosphate.

1 calcul est formé d'acide urique au centre entouré d'oxalate.

4 calculs sont formés d'oxalate de chaux au centre entouré d'acide urique.

2 calculs sont formés d'oxalate de chaux entouré d'urate.

1 calcul a trois noyaux d'acide urique entouré d'urates divers.

1 calcul a deux noyaux d'acide urique entouré d'urates divers.

On en a cependant observé. Brugnatelli (*Lithologia humana*, p. 34) donne la description de deux pierres dont le noyau était de phosphate calcaire très blanc entouré, dans l'une par de l'oxalate de chaux brun recouvert par de l'urate d'ammoniaque, et dans l'autre par de l'acide urique.

Or, en rapprochant ce qui se passe dans la vessie de ce qui s'est opéré dans le rein de notre malade, l'observation dont j'ai l'honneur de vous entretenir est remarquable par le phosphate de chaux et de magnésie qui a formé au début, et pendant des années, la base des concrétions, et que l'acide urique a progressivement remplacé.

M. *M. Sée.* Je demanderai si le régime n'a pas été pour quelque chose dans la transformation de la gravelle?

M. *R. Leroy* (d'Étiolles). Sans contredit, le régime, les toniques, les eaux minérales acidules bicarbonatées calcaires, telles que Contrexéville, Pougues, les limonades minérales faibles, ont eu pour effet de modifier la nature des concrétions en rendant au sang des principes qu'il avait perdus, et j'ai noté dans l'observation qu'une grande amélioration dans la santé avait précédé la seconde apparition de l'acide urique.

Pour éviter toute erreur, je répète qu'il ne s'agit pas ici d'une cystite chronique et d'un dépôt vésical de phosphate triple précipité par une urine ammoniacale ou par la présence du muco-pus qui décompose rapidement l'urine.

Il est question de graviers très abondants de phosphate de chaux et de magnésie formés dans le rein chez un goutteux. La descente de ces graviers du rein dans la vessie était accompagnée de coliques néphrétiques caractérisées; deux fois ils ont été remplacés par des graviers d'acide urique moins abondants, et après la formation desquels la gravelle a été suspendue, une première fois pendant un an et la seconde pendant dix-huit mois.

La gravelle phosphatique proprement dite, formée dans le rein et dépendant d'un excès de sécrétion de chaux et de magnésie, est plus rare qu'on ne le pense, et, dans le *Traité sur la pierre* que je vais livrer à l'impression, l'article de cette gravelle ne contient qu'un très petit nombre de faits.

PERFORATION SPONTANÉE DU DUODÉNUM. — PÉRITONITE CONSÉCUTIVE AVEC TYMPANITE LOCALISÉE A LA FACE SUPÉRIEURE DU FOIE, ET DONNANT LIEU A TOUS LES SIGNES D'UN PNEUMOTHORAX, par M. J. B. BOUCHAUD, interne des hôpitaux.

Rey (Auguste), typographe, âgé de trente-sept ans, entre dans le service de M. le docteur de Saint-Laurent, salle Saint-Jean, n° 18, à l'hôpital Cochin, le 25 mai 1862.

Quoique maigre, il se porte habituellement bien. A l'âge de neuf ans, il eut un ictère qui survint sans cause appréciable et dura quelques semaines. A part cette légère affection, il n'a pas eu de maladie sérieuse. Si on le presse de questions, il avoue que, depuis un mois environ, il éprouve quelques légers troubles dans les fonctions digestives, tels que des douleurs d'estomac, soit avant, soit après avoir mangé, mais de préférence quelques heures après le repas. Il paraît même avoir été légèrement jaune peu de jours avant de tomber malade.

Le 22, après avoir dîné, il éprouva subitement des douleurs très vives dans le ventre; toute la région était douloureuse; mais le siége principal des douleurs était l'épigastre et l'hypochondre droit jusqu'en arrière. Il fut pris en même temps de nausées et de vomissements. Outre ses matières alimentaires, il rendit beaucoup de bile et de la bile verte. Ces vomissements durèrent toute la nuit et tout le jour suivant, ils ne s'apaisèrent et disparurent que le surlendemain. Pendant ce temps il fut constipé et ne rendit aucune selle. Son agitation était extrême : il ne savait quelle position prendre pour se soulager.

Il n'a ni toussé ni craché; il ne paraît pas avoir été gêné pour respirer, en un mot aucun trouble dans les fonctions de l'appareil respiratoire.

Etat actuel. — Le 26, la face exprime la souffrance. Les sclérotiques sont légèrement teintes en jaune vers le fond du repli conjonctival. Le malade est couché sur le dos, mais il peut prendre d'autres positions, ainsi s'asseoir ou se mettre sur le côté sans trop souffrir. D'ailleurs, il dit que son état est plus satisfaisant que les jours passés.

Il existe un peu de fièvre; la peau est chaude, le pouls, assez fort et ample, différent de ce qu'il est dans la péritonite, bat 92 fois à la minute.

Sa langue est sèche, recouverte d'un enduit peu épais et légèrement jaunâtre. L'appétit est nul, sa soif assez vive. Quelques nausées, pas de vomissements, une selle hier. Le ventre est arrondi, ballonné, mais non considérablement augmenté de volume. Il est partout sonore à la percussion et se laisse

déprimer. La douleur est principalement vive à l'épigastre et à l'hypochondre droit, le long du rebord des fausses côtes; elle augmente par la palpation et elle apparaît en arrière de la région quand on presse avec la main. A peu près continue, elle offre quelques exacerbations sous forme de coliques. Elle se propage vers les deux aines, mais ne se fait pas sentir du côté de la vessie et des organes génitaux. La miction se fait régulièrement, et l'urine n'offre d'autre altération qu'un léger dépôt albumineux sous l'influence de la chaleur ou de l'acide nitrique.

Le foie ne peut être limité en avant; la percussion donne une sonorité anormale qui fait penser que l'organe a basculé sous l'influence de la tympanite intestinale; en arrière on trouve la matité naturelle.

La respiration n'offre rien de spécial, un peu de toux seulement.

Il est typographe, mais il n'a jamais ni coliques ni autres accidents saturnins; il ne présente pas le liséré des gencives.

En face de ces signes assez peu caractéristiques, on penche vers l'idée d'une inflammation des voies biliaires due à la présence de calculs dans la vésicule ou son conduit. (Traitement : Bain, laudanum, éther, cataplasmes.)

Le 27, amélioration : la fièvre est moindre, la douleur abdominale moins intense, et le ballonnement a diminué.

Deux selles, pas de vomissements.

Le 28, recrudescence : malaise général, fièvre plus intense; douleurs plus vives et plus étendues. Le côté droit de la poitrine est plus gêné, sans que la dyspnée soit bien grande et la toux plus notable; mais la percussion et l'auscultation font reconnaître un peu d'épanchement à la base en arrière. Matité, diminution des vibrations thoraciques, souffle, égophonie. (Un vésicatoire sur le côté.)

Le 29, même état.

Le 30, toujours un peu de fièvre. L'épanchement persiste sans augmenter. En avant les douleurs sont moins vives, et le malade se trouve bien, de sorte que toute l'attention se porte sur la pleurésie, et l'on semble oublier l'affection abdominale.

Le 2 juin, le malade se dit très bien et veut absolument sor-

tir, ce qu'il a déjà demandé à plusieurs reprises et avec beaucoup d'instance. Comme son état est meilleur sans que sa santé soit parfaitement rétablie, on se résout à lui accorder sa demande.

La peau n'est point fébrile, mais le pouls reste élevé, 110. Il existe encore un peu d'épanchement, et la diarrhée est survenue depuis deux jours; néanmoins les forces sont en partie revenues, et la figure n'exprime plus l'abattement. L'appétit se fait sentir, et les douleurs abdominales sont presque nulles.

La région du foie est toujours sonore, mais on croit sentir cet organe à l'épigastre, et l'on ne donne qu'une médiocre attention à cette sonorité anormale.

Le 12 juin, le malade revient dans un état déplorable : face grippée, maigreur considérable, faiblesse extrême, à peine un souffle de vie. Pouls petit, faible, accéléré. Peau sans chaleur. Respiration pénible, sans être très gênée. Un peu de toux sèche.

Il se plaint surtout de douleurs qu'il éprouve au côté droit de la poitrine et à la partie supérieure du ventre. On explore le thorax, et l'on retrouve en arrière tous les signes de l'épanchement pleurétique : matité, absence de murmure vésiculaire, diminution des vibrations thoraciques, et profondément quelques râles sous-crépitants. En dehors on découvre des phénomènes tout différents : tintement métallique très manifeste, toux et respiration amphoriques (on n'a pas fait parler) également nettes, mais peu intenses. Si l'on percute en avant avec deux pièces de monnaie l'une sur l'autre, on entend un son amphoro-métallique des plus beaux. Pas de fluctuation hippocratique quand on imprime au malade des secousses un peu vives. S'il se couche sur le dos, on trouve par la percussion un son exagéré s'étendant du mamelon au delà du rebord costal et se prolongeant sur le sternum; au-dessus et au-dessous de ces limites la sonorité est moindre que sur les parties correspondantes du côté opposé. Sur toute cette surface sonore on n'entend aucun bruit respiratoire. Les espaces intercostaux sont saillants et peu mobiles lors des mouvements respiratoires, ce qui devient très sensible quand on compare le côté opposé. Il existe quelques râles sous-crépitants sous la clavicule.

L'auscultation du côté gauche fait entendre une respiration exagérée et puérile.

Pas d'appétit. Langue humide. Beaucoup de diarrhée.

L'idée bien arrêtée qu'on a affaire à un pneumothorax fait négliger l'exploration minutieuse de la région abdominale.

Mort le lendemain matin, 13 juin.

Autopsie le 14 juin. — On ouvre le ventre par la partie inférieure. Il s'écoule un liquide séro-purulent, et l'on trouve le péritoine rouge, injecté, dépoli, recouvert çà et là de légers dépôts pseudomembraneux, en un mot une péritonite générale qui ne paraît pas très ancienne. En avançant vers l'hypochondre droit, on découvre les lésions d'une péritonite plus avancée et moins récente. Les intestins adhèrent entre eux et aux parties voisines au moyen de fausses membranes épaisses et résistantes. En voulant les décoller pour arriver sur le diaphragme que l'on suppose refoulé en bas, on ouvre une cavité d'où il ne sort ni liquide, ni gaz, ni odeur fétide. Il vient à l'esprit que le diaphragme est perforé et que le doigt qui pénètre dans cet espace vide pour aller soulever la paroi thoracique se trouve dans la plèvre. En continuant à isoler et à séparer les circonvolutions intestinales, on ne tarde pas à découvrir une perforation. Il serait difficile de dire si la partie qu'on en voit était obturée par les parties voisines, toujours est-il que le reste de sa circonférence adhère à ces parties et qu'il faut l'en décoller. Sa grandeur est celle d'une pièce de 50 centimes. Elle est circulaire; ses bords sont affaissés, comme cicatrisés. Son siége est la première portion du duodénum, immédiatement au-dessous du pylore. La muqueuse est saine tout autour. L'estomac et le reste de l'intestin sont également sans altération: On ne s'aperçoit pas qu'aucune substance alimentaire se soit épanchée dans le péritoine. Une fenêtre est pratiquée à la paroi thoracique au-devant de la cavité mentionnée, et celle-ci s'offre à la vue dans toute son étendue; étroite en arrière, elle est très large en avant, où elle s'étend de la quatrième côte au rebord cartilagineux du thorax. Ses parois sont fixes et ne peuvent se rapprocher; aucun liquide dans son intérieur, aucune trace de substance en décomposition. Un

examen attentif fait voir qu'elle siége dans le péritoine et qu'elle est limitée en bas par le foie, recouvert d'une épaisse fausse membrane que l'ongle peut décoller, en haut par le diaphragme qui adhère à la base du poumon, en dedans par le ligament suspenseur du foie et médiatement par le médiastin, en avant par la paroi thoracique que tapisse le diaphragme, enfin en arrière par le ligament coronaire. Le bord antéro-externe et inférieur se trouve fermé par le côlon, qui adhère, au moyen de fausses membranes, au foie, à la paroi thoracique et à quelques circonvolutions de l'intestin grêle.

Il n'existe aucune communication entre cette cavité et les bronches; on s'en assure en la remplissant d'eau et en abouchant un soufflet au larynx; l'air, quoique poussé avec force, ne vient produire aucune bulle à la surface du liquide.

Le foie est sain, à part son enveloppe séreuse qui est enflammée; les voies biliaires n'ont rien d'anormal, la vésicule est petite et les conduits sont perméables.

La plèvre présente partout les traces de l'inflammation, mais surtout à la partie postérieure et inférieure; sa cavité a disparu par suite des adhérences établies entre les feuillets opposés. Il existe beaucoup de fausses membranes et quelques dépôts de pus crémeux en divers points. Le poumon est simplement congestionné à sa base, et les bronches contiennent un peu de mucus. Pas de tubercules.

Le poumon gauche est sain.

Les reins, la rate, le cœur, n'offrent point d'altérations.

On peut ainsi résumer cette observation : une ulcération simple, analogue à celles que l'on trouve assez fréquemment dans l'estomac, se produit dans la première portion du duodénum lentement et presque sans troubles fonctionnels; elle détermine des adhérences qui l'obturent et qui, à un moment donné, sans qu'on en puisse saisir la raison, se rompant en partie, donnent naissance à une péritonite consécutive. Celle-ci, à cause sans doute d'une étroite communication et d'un faible épanchement, n'a pas l'allure habituelle si rapidement funeste qui la caractérise, mais semble se circonscrire et tendre vers la guérison. En effet, d'après l'amélioration notable du malade à sa sortie, il est permis de croire qu'elle eût guéri et ne

se serait point généralisée si les soins avaient été continués et si des imprudences n'avaient été commises. Des gaz se sont accumulés dès les premiers jours, il semble, à la partie supérieure de la séreuse abdominale et ont fait croire à l'existence d'un pneumothorax. Il y a lieu de se demander, en comparant la force qu'il a fallu pour repousser le foie en bas et surtout le diaphragme avec le poumon en haut avec la faiblesse des contractions intestinales, si ces gaz provenaient en totalité de l'intestin et s'il ne s'en est pas développé dans la séreuse.

Mais le fait le plus intéressant de cette observation, c'est l'existence de tous les signes d'un pneumothorax avec une cavité close, car on ne saurait tenir compte de la communication, si tant est qu'elle existait encore, avec le duodénum, dont la perforation profondément cachée sous le foie était recouverte de fausses membranes et de circonvolutions intestinales. Il me semble donc que nous avons là une preuve positive que les bruits amphoro-métalliques peuvent exister sans fistule pulmonaire, comme aussi sans la présence de liquide dans la plèvre, dans le cas de pneumothorax. Et il n'y a là rien de surprenant si l'on songe au timbre que prend en pareil cas le son de deux pièces de monnaie en rapport avec le thorax et frappant l'une sur l'autre; on comprend alors que tout bruit se passant dans le voisinage de la poche à parois élastiques et sonores, et assez fort pour résonner, puisse prendre le même timbre. Ainsi s'explique-t-on le tintement métallique en l'attribuant à des râles humides, sous-crépitants par exemple, se produisant très près de la cavité.

Kyste hématique des méninges, par M. Anger, interne provisoire.

Le nommé Gantelet (Charles), cinquante-deux ans, cocher, est entré à Bicêtre le 9 juin 1862.

Depuis longues années, cette homme buvait beaucoup de vin, peu de liqueurs fortes. Il y a deux ans, le bras droit commença à s'affaiblir lentement, graduellement, et la jambe

devint traînante. En 1861, il prit un érysipèle de la face et une fluxion de poitrine. Après un mois de convalescence, il reprit son travail, malgré l'hémiplégie incomplète du côté droit. Il y a deux mois, les mouvements de la jambe et du bras devinrent peu à peu impossibles, et le malade fut obligé de s'aliter. En même temps la parole s'embarrassa, et son langage devint à peu près incompréhensible. On le transporta alors à la Charité, d'où il fut transféré à Bicêtre, après un mois de séjour.

Le 10 juin, le malade est couché, visage hébété : stupeur; réponses lentes, difficiles à obtenir, à peine compréhensibles; léger tremblement des lèvres et de la langue; pas d'inégalité des pupilles; sensibilité générale conservée des deux côtés du corps; hémiplégie incomplète du côté droit, sans déviation de la face; contracture légère de la jambe et du bras droits; selles involontaires. — Purgatif.

Le 12, au moment de la visite, coma profond, succédant sans doute à une attaque convulsive passée inaperçue par l'infirmier; résolution complète de tout le corps; respiration stertoreuse; insensibilité générale. A cet état succèdent sous nos yeux des convulsions violentes, épileptiformes, étendues à la face et aux membres, un peu plus intenses du côté gauche. Au bout de dix minutes, retour du coma et résolution complète. — On prescrit deux ventouses scarifiées à la nuque et des sinapismes sur les cuisses.

Le 13, hier, disparition des convulsions aussitôt après l'application des ventouses; aujourd'hui stupeur; impossibilité de le faire parler; paralysie complète du mouvement dans tout le côté droit, mais sensibilité conservée, quoique obtuse; mouvement et sensibilité possibles dans le bras et la jambe gauches; pas d'hémiplégie faciale; 70 pulsations.

Le 14, déglutition presque impossible; langue fuligineuse; persistance de la paralysie du côté droit.

Le 15, lèvres, dents, langue noires et fuligineuses; déglutition impossible; pouls très petit; affaiblissement; prostration; face grippée.

Mort le 16 juin à une heure du matin.

Autopsie trente-deux heures après la mort.

Après l'enlèvement du crâne, la dure-mère paraît comme soulevée du côté gauche ; cette saillie est uniforme, et les doigts perçoivent facilement la fluctuation. La dure-mère incisée, on découvre une tumeur enkystée déprimant profondément le cerveau, et transformant en excavation toute la surface convexe de l'hémisphère gauche, de sorte qu'à première vue le cerveau apparaît comme formé de trois lobes, un médian et deux latéraux. Par sa face convexe, cette tumeur adhère à la dure-mère ; par sa face inférieure, également convexe, elle déprime la pie-mère sans y adhérer ; sa forme est celle d'un ovoïde légèrement aplati, dont la grosse extrémité est tournée en arrière ; son poids s'élève à 212 grammes ; le grand diamètre mesure 16 centimètres, le petit atteint 9 centimètres. Elle se trouve placée au-dessous du pariétal gauche qu'elle déborde en arrière et en bas. Par sa face externe et supérieure elle adhère à la dure-mère dont on la décolle facilement cependant. La membrane kystique offre une couleur brune, marbrée çà et là de petites taches jaunâtres. Le siége précis de cette tumeur est évidemment dans la grande cavité de l'arachnoïde, car en décollant la dure-mère il est facile de retrouver sur cette dernière le feuillet séreux pariétal, et nous avons dit qu'aucune adhérence ne l'unissait au feuillet viscéral. La tumeur n'a pas été ouverte ; il est très probable qu'elle contient du sang plus ou moins altéré.

Les circonvolutions déprimées par le kyste ont un aspect jaunâtre, ecchymotique ; quelques-unes sont ramollies et infiltrées de pus, dont les globules un peu déformés sont facilement reconnaissables au microscope ; la pie-mère, peu injectée, s'enlève aisément ; la substance cérébrale est elle-même médiocrement congestionnée autour des circonvolutions ramollies ; le corps strié et la couche optique de l'hémisphère gauche, comprimés latéralement par le kyste, sont soulevés et déjetés à droite.

Tous les autres organes sont sains, le foie excepté ; ce viscère est atteint de cirrhose au premier degré ; toute sa surface est granulée, chagrinée, et les lobules atteignent la grosseur

d'une lentille ou d'un haricot ; son volume est sensiblement le même qu'à l'état normal ; il n'y a pas d'ascite.

ÉTUDES ANATOMIQUES NOUVELLES SUR LA RÉGION HYPOGASTRIQUE. — DÉDUCTIONS PATHOLOGIQUES, par le docteur C. PAUL.

L'étude de l'anatomie des régions avait pris à part chacune des parties du corps en l'examinant couche par couche. Cette manière de considérer l'anatomie avait amené à une étude très minutieuse des aponévroses qui servaient de limites pour classer les diverses couches d'une même région. Cette étude, abstraite dans le principe, s'est bientôt développée quand on l'a comparée aux ressources de la clinique chirurgicale, et a conduit à une autre manière de considérer les régions, c'est-à-dire à ce que nous appelons l'anatomie chirurgicale. Un des points importants dans ces recherches a été de décrire d'une part les aponévroses, et de l'autre les différentes couches de tissu cellulaire et leur continuité. On savait par la connaissance des aponévroses quelles limites étaient imposées à l'inflammation, et par l'étendue des couches celluleuses quelles étaient les voies qu'elle aurait de la tendance à suivre.

On pouvait donc prévoir par la connaissance précise d'une région ce que deviendrait un phlegmon ou un abcès diffus qui y prendrait naissance.

Néanmoins, la difficulté de ces sortes de manœuvres, la facilité avec laquelle une dissection minutieuse tend à faire des divisions artificielles dans les couches mal définies qui forment certaines aponévroses, la propriété qu'acquiert par endroit le tissu cellulaire de se condenser en lames, font que, dans certains points de l'économie, la description est toujours restée obscure.

La région hypogastrique est une de celles qui ont souffert de ces difficultés.

Tout le monde sait que la disposition des aponévroses de l'abdomen varie au-dessus et au-dessous de l'ombilic ; autant

au-dessus de l'ombilic la description en est aisée, autant elle devient difficile pour la portion sous-ombilicale. De plus, la méthode prise pour la description de cette première partie devient tout à fait inapplicable pour la seconde. Quand on cherche comment sont enveloppés les muscles droits, on les voit recouverts en avant par une gaîne très forte formée de plusieurs feuillets aponévrotiques, tandis qu'en arrière cette gaîne manque dans la moitié à peu près de la portion sous-ombilicale. Jusqu'à l'époque où M. Velpeau écrivit la première édition de son *Traité d'anatomie chirurgicale*, on se contentait de dire qu'à cet endroit l'aponévrose, au lieu de passer en arrière, passait en avant. M. Velpeau rectifia cette première erreur en disant que si cette aponévrose manquait en arrière, elle ne passait pas pour cela en avant. Là se borna sa critique. Cependant on aurait pu se demander pourquoi un muscle aussi puissant que le muscle droit antérieur de l'abdomen échappait à cette loi de l'anatomie générale qui veut que tout muscle soit enveloppé d'une gaîne aponévrotique complète. Le premier qui s'en soit inquiété est M. Richet (*Anatomie chirurgicale*, p. 594). « Le muscle droit, dit-il, se trouve pourvu dans » ses trois quarts supérieurs d'une gaîne fibreuse, présentant » deux feuillets en avant et deux en arrière, tandis que dans » son quart inférieur il en est dépourvu en arrière. On ne » s'explique point cette disposition bizarre, et quoique ses con- » séquences nous échappent, il n'en faut pas moins la signaler, » toute vérité étant bonne à connaître ; peut-être un jour » trouvera-t-on sa raison d'être et ses applications pratiques. »

On ne regardait pourtant pas le muscle droit comme contigu au péritoine, on le disait séparé par un fascia décrit par Cooper sous le nom de *fascia transversa ;* mais là commencent d'autres difficultés. Qu'est-ce que ce *fascia transversa* de Cooper, où s'arrête-t-il? Blandin (*Anatomie des régions*, 1834) prétend que ce fascia s'arrête en dedans au bord externe du muscle droit, et M. Jarjavay reproduit la même idée (*Traité d'anatomie chirurgicale*, 1853). Pourtant après MM. J. Cloquet et Thompson, M. Velpeau avait fait de cette région une étude approfondie, et dans l'introduction de l'édition de 1837 de son *Anatomie chirurgicale*, il avait écrit que le muscle droit anté-

rieur était séparé du péritoine par le *fascia transversalis* et le *fascia propia;* mais, selon M. Velpeau, ce *fascia propia* se fixait au pubis, et les abcès du bassin qui venaient à l'hypogastre devaient le traverser. (*Loc. cit.*, t. II, p. 315.)

Les choses en étaient à ce point lorsqu'un anatomiste suédois, Retzius, que la science vient de perdre récemment, fit de cette région une dissection minutieuse qui lui permit d'en tirer des applications chirurgicales. Il présenta ces considérations à l'Académie de Stockholm en 1856, mais cette description donnée en suédois ne nous est point parvenue, et l'eût-elle fait, cette langue est trop peu connue en France pour qu'on en eût tiré partie. Aussi n'est-il pas étonnant que c'est par l'intermédiaire de l'Allemagne que nous en ayons eu connaissance. En 1858, Retzius en envoya une description à l'un de ses amis, le docteur Hyrtl, et l'accompagna de trois dessins. Le docteur Hyrtl a traduit cette lettre du suédois en allemand, et l'a communiquée à l'Académie des sciences de Vienne. (*In* XXIX *Bande*, n° 9, *Seite* 259, *des Jahrganges* 1858, *der Sitzungsberichte der k. k. Acad. zu Wien.*)

Voici la communication de Hyrtl faite d'après la lettre de Retzius :

1° Le *fascia transversa* de Cooper, ou *fascia endogastrica* de Retzius, qui forme une couche cellulo-fibreuse appliquée sur la face interne des muscles transverses, se confond avec le bord inférieur de la paroi postérieure de la gaîne incomplète des muscles droits, laquelle est formée par l'aponévrose des muscles transverses. Cette fusion des fibres correspond à la *ligne semi-circulaire de Douglas.*

2° Le *fascia transversa* et l'aponévrose des muscles transverses ne se terminent pas à la ligne semi-circulaire de Douglas, comme on le croit, mais ces deux aponévroses se confondent en une seule lame fibreuse, aussi bien le long de ces lignes que sur leurs côtés ou derrière elles, et revêtissent les parties du péritoine qui, commençant aux lignes de Douglas, descendent jusqu'à la symphyse du pubis en formant la gaîne du muscle droit. La ligne semi-circulaire de Douglas est donc toute autre chose que son nom ne l'indique. Ce n'est pas le

bord mince qui termine le feuillet postérieur de l'aponévrose des muscles transverses, ce n'est pas une ligne, mais bien le bord d'un repli de la paroi postérieure de la gaîne du muscle droit de l'abdomen.

3° Il en résulte un espace ou une cavité dans l'épaisseur de la paroi antérieure du ventre, que le professeur Retzius nomme *cavité prépéritonéale*, et dans laquelle vient se placer la vessie à l'état de plénitude.

4° Le feuillet fibreux qui des lignes de Douglas s'est rendu au péritoine, ne se rend en descendant ni à la symphyse du pubis, ni au ligament de Poupart, mais va derrière la vessie, dans la cavité du bassin, s'identifier avec le *fascia pelvis*.

5° Les lignes semi-circulaires de Douglas se prolongent de côté en arcade vers le bas, se soudent au *fascia transversa* de Cooper, qui accompagne les fibres de ces muscles transverses jusqu'au voisinage du bord externe de la gaîne du muscle droit, et s'insèrent par leur extrémité inférieure au bord externe du tendon du muscle droit.

6° Il résulte de là une circonférence ou une ouverture à bords fibreux qui représente la porte ou l'ouverture de la cavité prépéritonéale. La vessie en se remplissant se dilate dans cette cavité, dont les parois antérieure et postérieure s'écartent l'une de l'autre. La paroi antérieure est alors constituée par l'extrémité inférieure des muscles droits et la partie antérieure de leur gaîne ; la paroi postérieure par le péritoine qui est recouvert par les aponévroses qui se sont confondues en arrière avec les lignes semi-circulaires de Douglas. La paroi latérale est formée par les plis de Douglas et leurs prolongements en arcades.

7° Dans cette cavité il y a un tissu conjonctif qui, par sa souplesse et sa laxité, n'oppose aucun obstacle à l'ascension et à la descente de la vessie quand elle se remplit ou se vide.

8° Pour voir d'un seul coup tous ces rapports et les apprécier, il faut retirer les muscles obliques externes et internes, de manière qu'il ne reste qu'un bord de leur aponévrose avant son entrée dans la gaîne des muscles droits. On ouvre ensuite de l'ombilic jusqu'à la symphyse les gaînes des muscles droits, par deux incisions longitudinales qui comprennent

entre elles la ligne blanche; on éloigne les muscles, on tend les lignes semi-circulaires de Douglas et leurs prolongements en arc par un crochet, on presse sur le péritoine et la doublure fibro-cellulaire, ce qui permet aussitôt à la vessie remplie par de l'eau ou par de l'air de monter dans la cavité prépéritonéale.

9° A propos de la ligne blanche, Retzius fait remarquer qu'à partir du nombril elle ne forme pas de septum fibreux qui sépare les muscles droits l'un de l'autre, comme cela a lieu au-dessus du nombril, mais ne montre qu'un faisceau mince de tissu conjonctif qui sépare incomplétement les muscles droits l'un de l'autre et va rejoindre le tissu conjonctif qui tapisse la cavité prépéritonéale.

Cette disposition anatomique, donnée par Retzius, constatée par Hyrtl, professeur à l'université de Vienne, et par Wenzel, professeur à l'université de Saint-Pétersbourg, doit faire partie aujourd'hui de nos connaissances acquises.

Une fois connue, elle devait nous mener à des conclusions pratiques, et les observations recueillies antérieurement devaient la confirmer.

M. Velpeau avait signalé déjà le passage d'un abcès de l'hypogastre dans le tissu cellulaire de la vessie et la vessie elle-même.

« Dans le canal du muscle droit le tissu cellulaire forme » deux couches, l'une antérieure, l'autre postérieure, qui ne » communique avec la première que dans la moitié supérieure » de la région, et qui descend ensuite dans le bassin. La con- » tinuité de ces deux couches si différentes est du reste un » fait à ne pas oublier, car elle montre tout le danger des sup- » purations aponévrotiques, en expliquant leur propagation du » côté de la cavité pelvienne. Un vaste abcès de la sorte s'est » ouvert dans la vessie chez un malade de ma division, à la » Charité. Chez un autre malade que j'ai vu avec M. Rousset » neveu, le foyer vint au contraire se faire jour du bassin à » travers l'hypogastre. (*Anat. chirurgic.*, édit., 1837.)

A l'étranger, des observations de ce genre ont été publiées dans les *Archives* de Virchow. Les voici :

Observation I (1). — Chez un homme de vingt-quatre ans, qui fut reçu le 4 juillet 1861 à l'hôpital de Marie-Madeleine à Saint-Pétersbourg, il survint, le 31 juillet, pendant le cours d'une fièvre typhoïde, une douleur dans le ventre au-dessus de la symphyse. La paroi abdominale semblait en cet endroit être soulevée par la vessie distendue. La tumeur était douloureuse, dure, et donnait à la percussion un bruit sourd. Le malade pouvait uriner sans difficulté, et l'exploration de la vessie par un cathéter la montra libre et ne fit rien constater d'anormal. Les forces du malade diminuèrent, il apparut des traces de scorbut. Jusqu'au 25 août, la tumeur varia de grosseur et de sensibilité.

Les accès fébriles ne survinrent pas du 13 juillet jusqu'au dernier jour. Il y avait des jours où le malade se sentait mieux et pouvait même se promener. A partir du 25 août, la tumeur devint fluctuante, l'état du malade redevint mauvais, les forces diminuèrent de plus en plus. Le 7 septembre, on trouva la tumeur affaissée, le malade tout à fait épuisé, sans connaissance. La mort survint le soir du même jour.

Le 8 septembre, le docteur Canzler, médecin en chef de l'hôpital, me fit voir l'autopsie avec la tumeur singulière, clairement limitée, ovale, située dans la paroi antérieure du ventre, au-dessus de la symphyse du pubis. Le docteur Canzler pensa que la tumeur était peut-être constituée par un abcès situé dans la cavité prépéritonéale de Retzius, dont j'avais fait quelque temps auparavant la démonstration. Je crus, d'après ce que j'avais entendu et vu, devoir vérifier d'une façon plus certaine l'existence de cet abcès.

Le 9 septembre, je fis de nouvelles recherches et trouvai ce qui suit :

La peau a sur les extrémités inférieures des taches de scorbut. La tumeur située au-dessus de la symphyse, qui la veille était considérable à l'autopsie, comme l'avait vue le docteur Canzler, et qui pendant la vie était encore plus saillante, est déjà affaissée vers le haut.

(1) Observation du professeur Wenzel Gruber (de Saint-Pétersbourg), in *Virchow's Archiv*, Band XXIV, 1re et 2e Haft, 1862, ueber *Abcess in cavum præperitoneale Retzii.*

Le crâne n'a pas été ouvert.

Le cœur n'est pas altéré. Le poumon droit est soudé à la paroi thoracique ; il est le siége d'une hépatisation rouge dans la partie postérieure et inférieure du lobe inférieur; dans le reste il y a de l'œdème aigu.

Dans la plèvre gauche il y a plusieurs livres de liquide séreux.

L'abdomen est gonflé. Dans la cavité abdominale il y a une grosse quantité d'un exsudat séreux jaune rouge. Sur les intestins par places et sur les parois abdominales il y a une couche de fibrine coagulée qui colle les intestins les uns contre les autres et contre la paroi abdominale. Dans la cavité du bassin il y a du pus véritable qui provient de la tumeur placée dans la paroi abdominale antérieure. Le péritoine a partout des marques d'inflammation. Les intestins sont dilatés par des gaz et des fèces. L'S iliaque est soudée fortement par sa convexité avec un point de la paroi abdominale qui correspond à peu près au milieu de la tumeur susdite. Au niveau et au-dessous de cette place on fait sourdre à la pression du pus de l'abcès. Par des tractions plus fortes on put décoller l'S iliaque de la paroi abdominale, et alors on eut sous les yeux la petite ouverture qui laissait passer le pus. Sur la muqueuse de la fin de l'iléon, il y a trois ou quatre ulcérations typhoïdes en voie de guérison. La vessie, qui contenait une médiocre quantité d'urine, est complétement normale, mais elle est soudée à presque toute la partie inférieure de la symphyse et des branches descendantes du pubis.

Pour faire un examen plus complet de la tumeur, on fit une section sur la partie moyenne de la paroi abdominale antérieure à partir de l'ombilic et sur la paroi antérieure du bassin, en y comprenant les organes du bassin.

La tumeur, affaissée aussitôt par l'écoulement de la majeure partie du pus dans la cavité du bassin, se peut limiter clairement. Elle se trouve en partie au-devant de la symphyse dans la région hypogastrique, et en partie dans la région ombilicale. Elle s'étend jusqu'à 2 pouces 1/2 au-dessous du cordon et en bas jusqu'au milieu de la hauteur de la symphyse. Elle s'avance en pointe au-devant de la symphyse et devient petit à

petit plus large à sa terminaison supérieure. Au niveau du bord supérieur de la symphyse, elle s'étend jusqu'aux tubercules du pubis. Plus loin, au niveau de la paroi abdominale, elle s'étend transversalement aussi loin que les muscles droits de l'abdomen. Elle a une hauteur de 5 pouces, dont 3 pouces 3/4 se trouvent au-dessus de la symphyse et 1 pouce 1/4 au-devant d'elle.

Sa largeur est à son extrémité inférieure, au-devant de la symphyse, de 3/4 de pouce à 1 pouce, et à son extrémité supérieure de 3 pouces 3/4 à 4 pouces. Elle a la forme d'un ovale à petite extrémité inférieure.

La peau qui recouvre la tumeur est normale. La couche superficielle du tissu conjonctif sous-cutané est intacte; la couche profonde a par-ci par-là des points hémorrhagiques. Elle est amincie à la ligne médiane, et sur les côtés elle est épaissie et fortement unie à la gaîne des muscles droits. Après la section de la couche profonde du tissu cellulaire sous-cutané, on voit les gaînes des muscles droits ouvertes sur la ligne médiane.

L'adminiculum de la ligne blanche manque entre ces deux muscles et se trouve dans une cavité purulente qui occupe la partie inférieure de la gaîne des muscles droits et la cavité prépéritonéale.

La cavité a en avant 4 pouces de haut, dont une partie, haute de 3 pouces, est située au-dessus de la symphyse et une partie de 1 pouce au-devant de cette symphyse. En arrière elle a 3 pouces de haut, sur lesquels 2 pouces 3/4 sont au-dessus de la symphyse et 3/4 de pouce derrière cette symphyse; elle s'étend en arrière jusqu'aux plis semi-lunaires de Douglas. Comme largeur, elle a au-devant de la symphyse 1/2 pouce, au bord supérieur de la symphyse 1 pouce 1/4, et au-dessus elle prend petit à petit 2 pouces 3/4, puis 3 pouces. La profondeur la plus grande au-dessus de la symphyse donne 1 pouce 1/2 à 2 pouces. On y trouve encore une quantité de pus rouge gris, décoloré; le tissu conjonctif de la cavité prépéritonéale est entrain de se transformer en pus, aussi bien que la partie interne des muscles droits, qui sont détruits tous

deux dans une largeur de 1 pouce 1/4 et une hauteur de 2 pouces 1/4.

Dans le haut c'est surtout la gaîne et dans le bas les muscles que le pus a minés. Le périoste qui recouvre le pubis et la symphyse est encore conservé. La paroi antérieure était formée sur la ligne médiane par le tissu cellulaire sous-cutané, sur le côté par la partie interne du feuillet antérieur de la gaîne des muscles droits. La paroi postéro-inférieure était formée par la cavité prépéritonéale, par le sommet de la vessie, le sommet de la symphyse et les pubis depuis leur symphyse jusqu'à leurs tubercules. Le prolongement placé au-devant de la symphyse était limité en avant par la portion interne des muscles droits et des muscles obliques externes de l'abdomen.

Du côté gauche, à une certaine distance de la ligne médiane, dans le tiers supérieur de la paroi postérieure de la cavité, dans la paroi postérieure de la cavité prépéritonéale, il y a une petite ouverture large de deux lignes par où l'abcès communiquait avec la cavité du ventre, et le pus vidait dans la cavité du bassin. L'ouverture se trouve dans le milieu d'une petite dépression qui s'était faite avant la rupture du péritoine par ulcération du fascia transverse qui forme la paroi postérieure de la cavité prépéritonéale.

Observation II. — Dans le même hôpital (Marie-Madeleine, à Saint-Pétersbourg), il mourut en septembre 1860 un homme atteint d'un abcès de la région ano-périnéale qui s'était fait jour par le rectum et qu'on avait pris pour un iléus. A l'autopsie, je ne trouvai aucun exsudat liquide dans la cavité abdominale, pas de pus provenant de la cavité prépéritonéale, seulement une légère couche d'un exsudat fibrineux sur les intestins et quelques prolongements fins se rompant facilement qui unissaient la paroi postérieure de la cavité prépéritonéale à l'S iliaque et à la partie terminale de l'iléon.

Au-dessus de la vessie, dans la paroi postérieure de la cavité prépéritonéale, il y avait un grand trou ayant transversalement 2 pouces et verticalement 1 pouce 1/3, qui faisait communiquer la cavité péritonéale avec la cavité prépéritonéale. La ca-

vité prépéritonéale se prolongeait dans une cavité située entre la paroi antérieure du bassin et la vessie, et descendait jusqu'à la prostate. De la cavité commune partaient deux foyers sous le péritoine.

L'un d'eux se portait à droite et se partageait en deux prolongements, dont l'un, l'antérieur, s'était frayé un passage dans le canal crural, le postérieur dans la fosse iliaque entre le péritoine et le *fascia iliaca* jusqu'à l'union du cæcum avec le péritoine. L'autre prolongement se portait à gauche, passait par la grande échancrure sciatique dans la région fessière jusqu'au grand trochanter. Au fond de la cavité commune, de chaque côté contre la prostate, dans le diaphragme fibro-charnu du bassin, il y avait un trou plus grand. Ces deux trous conduisaient dans une cavité située dans la région ano-périnéale, et comprenant le creux ischio-rectal et le triangle périnéal. De cette cavité il y avait une communication avec le rectum à travers la région ano-prostatique de cet intestin. La cavité commune était vide; la contre-cavité droite contenait seulement un peu de pus. Le prolongement droit et le prolongement gauche dans la partie située en dehors du bassin et la contre-cavité gauche étaient remplis de pus. La vessie était rétractée, mais pas altérée. La prostate et le rectum au-dessus de la perforation étaient normaux. L'épine sciatique gauche était dépourvue de son périoste.

D'autres cas se sont montrés à Paris. En 1861, j'ai observé dans le service de M. Bouley, à l'hôpital Necker, une jeune fille qui présentait à l'hypogastre une tumeur qui, par la saillie qu'elle faisait, par les limites de son bord supérieur, par la matité et la fluctuation dont elle était le siége, faisait croire au premier abord à une vessie distendue par l'urine. Le cathétérisme montra que la vessie était, au contraire, parfaitement libre et revenue sur elle-même. Cette tumeur était pour moi parfaitement placée dans la cavité prépéritonéale de Retzius, dont j'avais fait deux dissections l'année précédente. La poche se rompit dans le péritoine, et une péritonite l'emporta.

Malheureusement, je ne pus assister à l'autopsie.

Un second cas s'est offert à mon observation :

Le nommé Riou (Vincent), âgé de trente et un ans, boucher, entra le 3 mars 1862 à l'hôpital Necker, dans le service de M. Bouley, pour y être traité d'une fièvre typhoïde. La fièvre eut la forme commune et une intensité moyenne. Dans les derniers jours du déclin de la fièvre, le malade se plaignit d'une douleur dans l'hypogastre et d'une difficulté à uriner. Le volume, la forme de la tumeur, sa matité, sa fluctuation, la difficulté à uriner, firent qu'on diagnostiqua une rétention d'urine et qu'on fit le cathétérisme. Le cathéter ne ramena que peu d'urine, et la tumeur persista une fois la vessie vidée. C'est alors que je rappelai à M. Bouley les dissections de Retzius, la présence de la cavité prépéritonéale et sa communication avec le tissu cellulaire péri-vésical. Nous diagnostiquâmes un abcès de la cavité prépéritonéale, et le malade fut confié à M. Désormeaux, chirurgien de l'hôpital.

Le diagnostic s'en est confirmé par la suite, et l'on verra ce qu'est devenu le malade d'après les détails suivants, que je dois à l'obligeance de M. Julliard, interne du service :

Le 7 avril, la tumeur a les mêmes caractères que plus haut ; les douleurs s'exaspèrent à la moindre pression ou au moindre mouvement, de sorte que le malade est forcé de rester dans l'immobilité, les jambes demi-fléchies. (Cataplasmes.)

Le lendemain 8, incision verticale sur la ligne médiane à 4 ou 5 centimètres de la symphyse pubienne. Il en sort immédiatement une énorme quantité d'un pus bien lié et très fétide. La cavité de l'abcès est explorée avec une sonde en gomme élastique qui pénètre dans presque toute sa longueur sur les côtés, mais qui ne va pas à plus de 5 centimètres lorsqu'on la dirige du côté de l'ombilic ou vers la symphyse. Le toucher rectal, qui donnait la sensation d'une tumeur avant l'incision, ne perçoit plus rien d'anormal après la sortie du pus. La prostate est toutefois peu volumineuse.

Le malade, une fois le pus évacué, est aussitôt débarrassé de ses douleurs : il peut étendre ses jambes, la miction devient facile, la constipation disparaît. (Cataplasmes, vin de quinquina, vin de Bordeaux.)

La suppuration continue abondamment pendant deux semaines. Au bout de ce temps, on introduit une sonde de gomme élastique, qui est laissée à demeure; trois jours après, elle est remplacée par un tube à drainage. L'appétit est revenu, le malade reprend rapidement de l'embonpoint; plus de douleurs, miction facile, selles normales. Si bien que le 6 juin on retire le tube à drainage et qu'on cautérise la plaie.

Le lendemain 7 juin, des accidents reparaissent, un frisson intense survient, ainsi que des vomissements abondants; le pouls devient fréquent, l'inappétence et la constipation reparaissent, la plaie suppure beaucoup moins. (Eau de Sedlitz, une bouteille.)

Le 8 juin, les vomissements ont cessé; le malade n'a plus que de légères nausées, la diarrhée est établie, le pouls se ralentit.

Le 9, l'état continue à s'améliorer, la diarrhée continue, l'appétit semble reparaître; néanmoins la céphalalgie persiste. La plaie ne donne que peu de pus. En pressant sur les côtés de dehors en dedans, on en fait sortir une certaine quantité qui est assez bien lié, mais fétide.

Les 10 et 11 juin, la fièvre est tombée, le malade est mieux, la suppuration modérée; le malade peut marcher un peu mieux.

Le 13, le mieux n'a pas continué à progresser, et l'on est encore très inquiet sur l'issue de la maladie.

Conclusions. — On peut résumer ainsi les conclusions de ce travail :

Les muscles droits ont une gaîne incomplète en arrière et une cavité commune dans leur partie inférieure pour recevoir la vessie quand elle se remplit.

La loge vésicale et la gaîne des muscles droits forment une seule cavité : c'est la cavité prépéritonéale de Retzius.

Il en résulte que, quand il se forme des abcès dans le tissu cellulaire péri-vésical, ces abcès viennent à l'hypogastre former une tumeur qui simule la vessie.

Les observations précédentes, quoique peu nombreuses, suffisent à établir :

1° Que ces abcès peuvent être un des phénomènes qui compliquent la fièvre typhoïde ;

2° Qu'ils peuvent s'ouvrir dans le péritoine, dans le rectum, dans la vessie, ou mieux encore être ouverts par le chirurgien à la région hypogastrique, ce qui permet d'en espérer la guérison.

XXXVIIe ANNÉE. — JUILLET 1862.

SOMMAIRE :

EXTRAITS DES PROCÈS-VERBAUX. — 1. Calculs de cystine. — 2. Calcul d'acide urique volumineux.

OBSERVATIONS. — Rupture de l'artère basilaire; hémorrhagie méningée; mort subite; cicatrices syphilitiques du foie, par M. le docteur BLACHEZ.

Étude sur les cicatrices syphilitiques du foie, par M. le docteur LANGEREAUX.

Pleurésie et péricardite chroniques terminées par adhérence; tuberculisation des plèvres, du poumon, du cœur, du foie, des reins et des ganglions bronchiques et mésentériques, par M. le docteur POTAIN, médecin de l'hospice des Ménages.

CANCER DU LARYNX, par M. DECORI, interne des hôpitaux.

Observation d'un cas d'ostéosarcome caractérisé au point de vue anatomique par l'hypergénèse du tissu conjonctif et des myéloplaxes (fibroplastique et plaques à noyaux multiples), par M. RANVIER, interne des hôpitaux.

Empoisonnement par l'arsenic, par M. DELSOL, interne provisoire.

PRÉSIDENCE DE M. CRUVEILHIER.

M. *Leroy* (d'Étiolles) présente à la Société :

1. *A. Six calculs de cystine.* Deux de ces calculs ont déjà été soumis à son examen (voy. les *Bulletins* de 1855, p. 553, et 1856, p. 478). Parmi eux deux sont entiers, les autres fragmentés; tous ont une couleur jaunâtre variant de teinte : l'un est jaune ambré, et ses morceaux ressemblent à la résine, au mastic; un autre est d'un jaune vert sale. Les gros fragments de la pierre analysée par notre regrettable collègue Dufour

en 1855 sont d'une consistance molle, et ont la teinte de la cire vierge qui a jauni.

On distingue parfaitement la cristallisation rayonnée due à des faisceaux d'aiguilles plus courtes les unes que les autres, dont les pointes sont dirigées vers le centre, et dont la base vient correspondre aux inégalités de la surface chagrinée du calcul. Les fragments ont un aspect brillant micacé; ils sont tous assez mous pour être rayés avec l'ongle.

Des six calculs de cystine que mon père et moi avons observés, cinq ont été recueillis chez la femme, fait assez extraordinaire, ainsi qu'on peut en juger par le relevé statistique suivant :

La pierre est rare chez la femme, environ 4 pour 100, si j'en juge d'après la pratique que j'ai eue sous les yeux. Mon père a opéré quarante-deux femmes sur un nombre de calculeux qui dépasse onze cents.

Or, sur quarante-deux femmes affectées de la pierre, cinq d'entre elles avaient eu des calculs de cystine. Cette substance ne serait donc pas rare chez la femme. J'ai fait à la Société anatomique une remarque semblable, alors que je ne pouvais mentionner que deux exemples de pierre de cystine chez la femme; aujourd'hui je suis autorisé à émettre une opinion plus positive.

La cystine est un principe pathologique évidemment soumis aux lois mystérieuses de l'hérédité. Marcet (*Essai sur l'affection calculeuse*, p. 86 et 87) cite trois frères au nombre des malades affectés de calculs de cystine. Lenoir, l'habile chirurgien de l'hôpital Necker, a extrait par la taille, chez deux enfants, *deux frères*, des calculs de cystine. M. Civiale a aussi rencontré plusieurs concrétions de cette nature chez deux malades nés de mêmes parents.

L'analogie de la composition chimique de la cystine avec l'acide urique, sa présence dans l'urine ont fait supposer qu'elle existait toute formée dans le sang pour être éliminée par les reins.

Si l'expulsion spontanée de cristaux, de sables ou de graviers de cystine peu d'instants après des coliques néphrétiques caractérisées permettait de douter que les calculs de cystine

puissent prendre le plus souvent naissance dans le rein, la présence de calculs de cette substance dans les cavités des reins, vérifiée par des autopsies, rend le fait d'une évidence irréfutable. Les trois frères dont Marcet rapporte l'histoire sont morts tous avec des symptômes de calculs rénaux, et dans les reins de ceux-ci l'autopsie a fait découvrir des calculs de cystine.

Il nous eût suffi, du reste, de l'observation des faits que j'ai recueillis de concert avec mon père pour nous laisser peu de doute sur la formation des graviers de cystine dans le rein; le calcul mamelonné gros comme une olive que je présente à la Société venait évidemment du rein; il avait été expulsé peu de jours après une violente colique néphrétique. La malade dont il est question dans les *Bulletins de la Société*, 1856, p. 178, avait rendu pendant deux ans du sable de cystine, et elle souffrait dans les reins. Un malade de mon père, après quelques semaines de coliques sourdes, a rendu un gravier de cystine gros comme une noisette.

La *cystine* est une substance constituant ordinairement seule des graviers ou des calculs même volumineux. L'identité de la composition de ces corps étrangers indique une excrétion prolongée et pure de cette substance excrémentitielle.

Le premier malade atteint de calculs de cystine que Marcet eut l'occasion d'observer rendit pendant une vingtaine d'années des calculs composés de cette substance pure. Ce chimiste a fait remarquer que les cinq calculs de cystine qu'il avait examinés, provenant de différentes personnes, étaient « d'une grande pureté, et dégagés de tout autre ingrédient ».

Prout (*Traité de la gravelle*, 1823), en citant une observation que Brande avait publiée dans le *Royal Institution Journal* (nouvelle série, t. VIII, p. 71), donne de l'importance à cette opinion. Il s'agit d'un homme qui évacua pendant une période de trente années des graviers de cystine pure dont le volume variait depuis la grosseur d'une tête d'épingle jusqu'à celle d'un pois. Il était sujet depuis l'âge de sept ans à une douleur variable qui avait son siége dans la région des lombes.

L'urine qui renferme de la cystine est presque neutre; elle n'est ni très rude, ni très alcaline; ses caractères et ses pro-

priétés physiques sont peu changées. L'insolubilité de la cystine dans l'eau est une des causes de sa précipitation rapide sous forme de cristaux ; la cystine est donc, pour cette raison, en petite quantité dissoute dans l'urine, mais cependant en quantité variable ; les alcalis dissolvent la cystine, l'urine alcaline renfermera donc plus de cette substance que l'urine acide.

---

9. B. Un *calcul d'acide urique* volumineux comme un œuf de dinde aplati. Cette pierre avait été pendant la vie regardée comme enchatonnée ; une conformation particulière et rare de la vessie fut cause de cette erreur, ainsi que je vais le dire.

Le diagnostic des pierres contenues dans les cellules vésicales au moyen de la sonde est toujours fort incertain, et si parfois on méconnaît leur existence, il peut arriver aussi qu'on suppose rencontrer des cellules alors qu'il n'y en a pas.

Une conformation particulière de la vessie peut être cause de cette erreur, et faire croire à la présence d'une pierre fortement enchatonnée, ainsi que cela m'est arrivé pour un malade de M. Alquié, médecin inspecteur à Vichy (l'abbé Dusson), dont la vessie avait la forme d'une énorme poire renversée en bas, très vaste à son sommet, étroitement conique à sa base; elle contenait un très volumineux calcul, ignoré depuis douze ans malgré plusieurs investigations. L'étroitesse surprenante de la portion inférieure de la vessie empêchait de descendre, en la tenant suspendue comme en l'air, cette pierre sous laquelle les instruments passaient en la touchant un peu. C'était le cas de pratiquer la taille, le malade ne voulut pas s'y soumettre. M. le docteur Guillon, que j'avais fait appeler près du malade, et moi n'avons pu qu'entamer la surface du calcul, malgré des tentatives multipliées faites sous les yeux du docteur Alquié. Nous avons pensé avoir affaire à un calcul enchatonné. L'autopsie nous a démontré que notre diagnostic, quoique inexact, était fondé par cette circonstance que la pierre restait suspendue au-dessus du col de la vessie,

à cause de cette singulière conformation de l'organe qui la contenait.

RUPTURE DE L'ARTÈRE BASILAIRE. — HÉMORRHAGIE MÉNINGÉE. — MORT SUBITE. — CICATRICES SYPHILITIQUES DU FOIE, par M. le docteur BLACHEZ.

M. X..., âgé de quarante-deux ans, officier d'infanterie, a eu plusieurs affections syphilitiques graves, à la suite desquelles deux tumeurs se sont ulcérées à la partie interne des deux tibias. Deux larges cicatrices indiquent la place de ces ulcérations. Il a eu à plusieurs reprises des chancres et des adénites inguinales suppurées. Tous ces accidents remontent à huit ou dix ans.

Depuis un an il est sujet à des étourdissements, à des défaillances subites; plusieurs fois ses amis l'ont vu s'affaisser à table et perdre connaissance. Ces attaques n'ont pas déterminé chez lui la paralysie des organes moteurs, mais l'intelligence est manifestement affaiblie. Il a eu une attaque deux jours avant son entrée à l'hôpital. La perte de connaissance a persisté pendant une demi-heure. État comateux sans convulsions.

Il a l'air un peu hébété; la parole est lente, l'intelligence évidemment amoindrie; il ne donne que des détails très incomplets sur ce qui lui est arrivé; il indique cependant très nettement ses antécédents syphilitiques et ses excès antérieurs; il se plaint d'une douleur ou plutôt d'une lourdeur de tête continuelle; la démarche est incertaine, vacillante; il n'y a pas de paralysie proprement dite.

C'est un homme de petite taille, d'une constitution athlétique.

Il se remet assez promptement de sa dernière attaque, et pendant une quinzaine de jours aucun phénomène nouveau ne s'est manifesté.

Le traitement a consisté en purgatifs et dérivatifs; puis l'iodure de potassium a été prescrit à la dose de 1 gramme et 1gr,50.

Le 30 juin 1862, à quatre heures du soir, il était occupé à jouer aux échecs, et ne paraissait aucunement souffrant, lorsqu'on le vit tout à coup se lever et se diriger vers une fenêtre près de laquelle il tomba à genoux. On le releva; il avait la figure injectée et les yeux saillants; il était sans connaissance. Il fut aussitôt transporté dans son lit. La face pâlit rapidement, les mouvements respiratoires s'affaiblirent et s'éloignèrent, le pouls devint petit et irrégulier, les extrémités se refroidirent, et le malade mourut cinq minutes environ après sa chute. Des cautérisations au fer rouge à la région cardiaque, des vésicatoires au marteau promenés sur la poitrine ne furent même pas sentis. L'insufflation directe, aidée de pressions méthodiques, ne donna aucun résultat.

Autopsie le lendemain. — Tissu cellulaire surchargé de graisse; face pâle; un peu de sang noir à l'incision du cuir chevelu, qui est fortement ecchymosé. Le crâne est scié avec précaution; les sinus de la dure-mère sont gorgés de sang. En soulevant le cerveau, on constate que toute la base du crâne est recouverte d'une couche de sang noir et liquide. Ce sang est situé manifestement sous l'arachnoïde, en dehors de sa grande cavité, entre cette membrane et la pie-mère. Le sang s'étale jusqu'aux lobes antérieurs, et s'accumule dans l'espace sous-arachnoïdien; il s'infiltre sur les côtés du bulbe, pénètre dans le quatrième ventricule, et envoie un petit filet dans le ventricule moyen par l'aqueduc de Sylvius; il se répand, en outre, dans le canal rachidien. C'est surtout en arrière de la protubérance, au niveau de la partie antérieure du bulbe, que la couche de sang a son maximum d'épaisseur.

Sa quantité totale peut être approximativement évaluée à un verre et demi.

Ex examinant les vaisseaux cérébraux, on constate que l'artère basilaire est renflée à sa partie moyenne et vers sa terminaison, de manière à offrir le volume d'une grosse plume d'oie. Les parois paraissent épaissies et comme infiltrées d'une matière granuleuse blanchâtre d'aspect fibrineux. Vers sa partie moyenne latérale droite, l'artère offre une petite ouverture à bords irréguliers de 2 ou 3 millimètres de diamètre, ouverture qui a été constatée avant qu'aucune traction ait été

exercée sur le vaisseau. Dans cette ouverture s'engage un petit caillot qui se continue avec un caillot plus considérable occupant la lumière du vaisseau. Ce caillot rougeâtre, un peu rétracté, se moule sur le calibre de l'artère; il ne dépasse pas l'artère basilaire, qu'il n'occupe même pas dans toute son étendue; il ne se prolonge pas dans les vaisseaux voisins; il est un peu décoloré et manifestement composé de fibrine à l'état granuleux.

Les tuniques artérielles, sauf la solution de continuité, paraissent dans leur état normal. La membrane interne, lisse, un peu colorée, ne contracte aucune adhérence avec le caillot, qui s'en sépare très facilement. La membrane externe est seule manifestement épaissie par la matière granuleuse mentionnée plus haut.

Les ventricules moyens et latéraux ne contiennent pas de sang.

Le cerveau était un peu ramolli dans la partie inférieure et moyenne de l'hémisphère droit; mais ce ramollissement n'était pas assez complet pour que la substance cérébrale se détachât sous un filet d'eau. Aucune trace de foyer hémorrhagique ou de foyer de ramollissement n'a été rencontrée.

Le cœur est mou; légère surcharge graisseuse. Le tissu musculaire est normal; plaques athéromateuses dans l'aorte, les gros vaisseaux et sur les valvules. Dans aucun point n'existe de solution de continuité, d'ulcération indiquant qu'une des parties altérées ait pu être détachée et entraînée dans la circulation.

Les poumons sont sains.

Le foie a son volume, sa forme et sa coloration normales.

Sur la partie antérieure du grand lobe, vers le tiers droit, il présente une large solution de continuité, demi-circulaire, de 4 pouces d'étendue, dont les bords sont réunis par un tissu blanchâtre cellulo-fibreux. Cette cicatrice a 1 centimètre de profondeur. La lèvre supérieure est épaisse et arrondie; l'inférieure, plus mince. En écartant ces deux lèvres, on voit dans la gouttière qu'elles circonscrivent une trame formée de tissu fibreux à larges mailles.

Au-dessous de cette cicatrice on ne trouve rien qui indique

l'existence d'une ancienne cavité; il n'y a pas de trace de blessure sur la peau de la région abdominale correspondant à la cicatrice.

Le reste du foie est sain.

Rien dans les reins et dans la rate.

L'arrière-gorge et la langue n'ont offert aucune lésion caractérisée.

Le tibia droit présente un léger renflement éburné à la coupe au niveau de la cicatrice cutanée.

Du côté gauche, au niveau de la cicatrice correspondante, le périoste est épaissi, semi-cartilagineux; il se sépare, du reste, assez facilement de l'os.

L'iris du côté gauche est déformé.

La pupille est quadrangulaire; les bords, décolorés, sont d'un jaune indécis qui tranche sur la coloration bleu foncé du reste de la membrane.

Le malade avait eu une iritis huit ans auparavant.

L'iris droit est normal.

M. *Lancereaux* appuie la manière de voir de M. Blachez sur la nature syphilitique de la cicatrice du foie. En l'absence de tout renseignement, il n'aurait pas hésité à se prononcer en ce sens sur l'origine de cette lésion, à plus forte raison après les détails fournis par le présentateur.

M. *Houël*. Je conserve de très grands doutes sur l'origine syphilitique de cette cicatrice. Si telle était sa nature, elle aurait succédé à une gomme très volumineuse, et elle ne se présenterait ni sous cette forme ni sous cette apparence. Il existerait en son voisinage des restes d'altérations du tissu hépatique qui manquent complétement dans ce cas.

M. *Cruveilhier*. Je partage complétement les doutes de M. Houël; je crois qu'il faut être très réservé à l'égard des idées nouvelles qui nous envahissent; il faut en tenir compte certainement, mais il ne faut point se laisser subjuguer par elles. Les cicatrices consécutives aux ruptures du foie ne sont pas rares; j'en ai vu un bon nombre dont la cause était irrécusable en l'absence la plus absolue de syphilis. Suivant moi,

il y aurait témérité à prétendre que la lésion que nous avons sous les yeux est de nature syphilitique.

M. *Lancereaux*. Malgré ces objections, je persiste dans mon opinion, m'appuyant sur la manière de voir des auteurs allemands et sur les faits que j'ai étudiés. Parmi une trentaine de cas que j'ai observés, je vais en évoquer un seul. Un individu affecté d'exostoses multiples du crâne et des tibias succomba en plein cours de vérole. A l'autopsie, outre des lésions toutes spéciales du cœur et des reins, on constata sur le foie une cicatrice tout à fait analogue à celle que vous avez sous les yeux, et cela dans le voisinage de tumeurs gommeuses.

M. *Marcé*. Plusieurs années avant sa mort, le malade auquel fait allusion M. Lancereaux avait fait une chute violente. Cette circonstance est importante à connaître dans l'état actuel de la discussion.

M. *Laborde*. J'ai vu deux foies affectés de lésions réputées syphilitiques, ni sur l'un ni sur l'autre il n'y avait de cicatrices.

ÉTUDE SUR LES CICATRICES SYPHILITIQUES DU FOIE, par M. le docteur LANCEREAUX.

A l'appui de l'opinion que j'ai soutenue lors de la présentation de M. Blachez, je mets sous les yeux de la Société :

1° Deux foies portant des cicatrices ; l'un d'eux présente deux sillons avec tractus fibreux étendus d'un bord à l'autre. Dans ce même foie il existait quatre tumeurs gommeuses dont on peut voir les cavités. Le porteur de ces lésions était affecté d'une syphilis non douteuse.

MM. *Houël* et *Millard* ne trouvent pas dans ces sillons des preuves d'une grande valeur. L'un d'eux surtout est absolument semblable aux scissures naturelles du foie ; du reste, ils sont fort éloignés du siége des tumeurs gommeuses.

2° Je vous soumets une série de dessins représentant des

foies recueillis sur des individus syphilitiques, vous pourrez y voir des cicatrices analogues à celles que M. Blachez a présentées dans la séance précédente.

3° Enfin je vous demanderai la permission de vous lire la note suivante :

Note relative à plusieurs faits de syphilis hépatique. — De la valeur des dépressions cicatricielles du foie dans le diagnostic anatomique de la syphilis viscérale.

Messieurs,

Dans la dernière séance de la Société anatomique, M. le docteur Blachez nous donna communication d'un fait à la fois intéressant, et par une lésion peu commune du tronc basilaire et par une altération du foie qui, de prime abord, avant d'avoir le moindre renseignement sur le malade, m'avait suffi pour admettre l'existence d'une infection syphilitique antérieure. Ce diagnostic ne doit pas vous surprendre, il m'est arrivé de le faire dans des circonstances analogues et d'avoir raison; il n'est d'ailleurs pas difficile, et il peut être tout aussi positif que celui qui repose sur l'existence d'une éruption rubéolique ou papuleuse, offrant les caractères que vous savez tous appartenir à la maladie syphilitique. M. Blachez ne m'étonna donc pas quand il nous dit que les pièces anatomiques qu'il présentait, provenaient d'un ancien militaire atteint à plusieurs reprises d'accidents syphilitiques incontestables. Ce fut d'ailleurs avec un vif intérêt que plus tard je vis notre collègue poser la question de savoir si la cicatrice curviligne de la surface du foie n'avait pas une origine syphilitique; aussi, malgré le doute qu'il émit tout d'abord sur ce point, il ne tarda pas à se rallier à mon opinion.

La question posée par M. Blachez me parut des plus importantes, aujourd'hui surtout que l'attention des observateurs est attirée vers les manifestations viscérales de la syphilis; je la crus digne d'une discussion sérieuse, et je soutins, un peu ardemment peut-être, que dans le fait qui vous était communiqué la lésion du foie avait une origine manifestement spéci-

fique. Je fondais ma conviction sur les considérations suivantes : 1° les caractères de cette altération que voici : sur la face antérieure du lobe droit du foie existe vers la partie moyenne un sillon qui a environ 4 à 5 centimètres de long et un 1/2 centimètre de profondeur ; il est curviligne à concavité supérieure ; il présente deux lèvres auxquelles aboutissent des plis radiés. La capsule fibreuse est plus blanche et plus épaisse au niveau de ces lèvres qui se trouvent réunies par des tractus ou de minces lamelles de tissu conjonctif. Au fond du sillon, la capsule fibreuse est épaissie, et une masse dure, blanchâtre, résistante, au milieu de laquelle on aperçoit souvent, en pareille circonstance, les vaisseaux sanguins et les canaux biliaires conservés, pénètre plus ou moins le tissu de l'organe.

2° Sur les antécédents du malade dont je pouvais d'ailleurs me dispenser.

3° Sur l'existence fréquente des lésions de ce genre chez les sujets syphilitiques, et sur leur absence presque constante en dehors de la maladie vénérienne.

Cette dernière considération demande des développements un peu longs, et je dois, pour donner plus de valeur à mes observations personnelles, entrer d'abord dans quelques détails historiques que vous voudrez bien me permettre, je l'espère.

Vous savez que l'idée de la syphilis hépatique n'est pas neuve, et qu'elle régnait déjà chez les premiers historiens du mal français ou napolitain ; mais, tandis que les uns (Cutaneus, Vella, Alph. Ferro, *in* Aloysius Lusinus, *De morbo gallico*) voyaient dans l'affection du foie une manifestation secondaire, les autres (Ant. Musa, Brassavolus, Montanus, Ant. Gallus, Fallope, Ranchin, J. Keil) plaçaient dans cet organe le foyer propre de la syphilis. Parmi les auteurs du dernier siècle il en est quelques-uns (Bonet, Astruc, van Swieten, Portal) qui rassemblèrent et publièrent des observations dans le but de faire admettre la première opinion, la seconde devant nécessairement tomber ; mais les connaissances anatomo-pathologiques assez peu précises de cette époque ne permirent pas de fonder sur des bases solides les caractères de la syphilis hépatique. Aussi, Hunter, esprit droit et rigoureux, parvint-il sans peine à discréditer la syphilis du foie et des viscères ; il fut suivi dans

cette voie par l'école physiologique, et les recherches relatives à ce sujet intéressant étaient complétement abandonnées, lorsque M. Ricord vint à décrire dans quelques viscères des tumeurs qu'il rapprocha des gommes de la peau ou du tissu cellulaire, et quand un peu plus tard M. Rayer rattacha à la cachexie syphilitique une altération du foie concomitante de la néphrite albumineuse. L'attention est tout d'abord éveillée par ces habiles observateurs. Dittrich, dans un travail plus étendu, détermine, pour la première fois, les caractères fondamentaux de la syphilis hépatique. Oppolzer, Bochdalek avaient remarqué les dépressions cicatricielles de la surface du foie et les tubercules qui les accompagnent fréquemment; ils avaient considéré ces altérations comme des cancers guéris, mais Dittrich se servant de leurs préparations anatomiques et de leurs propres observations, démontra que ces altérations avaient une origine syphilitique. Je sais bien que depuis cette époque quelques voix se sont élevées pour protester contre la syphilis hépatique, et pour accorder une cause traumatique, par exemple, aux cicatrices de Dittrich, mais ce fut toujours en vain, et le caractère signalé par cet observateur n'a pas manqué d'attirer l'attention de ceux qui l'ont suivi. Il vous suffira, messieurs, de lire les observations relatives à la syphilis du foie, et vous retrouverez que, dans la plupart des cas, il est question des sillons cicatriciels de la surface de cet organe. Cette lésion est signalée cinq fois sur cinq cas rapportés par le professeur Virchow (obs. II, III, IV, V, VI, *De la syphilis constit.*, trad. P. Picard, 1860). On la trouve notée quatre fois sur quatre cas (obs. LXVIII, LXIX, LXX, LXXI, *Traité des maladies du foie*, trad. fr., 1862) dans un excellent article que consacre Frerichs à l'hépatite syphilitique; elle existe trois fois sur sept autres faits que rapporte ce même auteur, d'individus syphilitiques succombant, les uns avec une cirrhose, les autres avec un foie lardacé ou cérumineux. Si dans quelques-uns de ces faits vous voyez les cicatrices manquer, c'est que très probablement, comme vous pourrez vous en convaincre, la lésion hépatique avait une origine non spécifique; il est possible en effet de trouver, dans plusieurs des observations auxquelles je fais appel en ce moment, une autre cause à la lésion du foie.

Parmi les faits que rapporte le professeur Leudet (de Rouen), dans un excellent mémoire imprimé dans le MONITEUR DES HÔPITAUX, année 1860, les mêmes lésions cicatricielles sont également fréquentes. Enfin, si, au lieu de chercher la fréquence de ce caractère dans des observations relatives aux affections syphilitiques du foie, nous invoquons des faits dans lesquels les affections syphilitiques cérébrales prédominent, nous voyons sur huit observations de Meyer (*Ueber constitut. Syphilis des Gehirns. Allg. Zeitschr. f. Psych.*, XVIII, p. 287, 1861) les mêmes sillons cicatriciels notés cinq fois. Me permettez-vous, messieurs, d'invoquer maintenant mes propres recherches qui datent déjà de plus de quatre années? eh bien! sur vingt cas où la syphilis viscérale ne peut être mise en doute, tant par les antécédents des malades que par la forme particulière des lésions morbides, j'ai constaté douze fois l'existence de cicatrices à la surface du foie.

Un fait important me semble résulter de tout cela, messieurs, c'est que la présence de la lésion hépatique en question peut avoir une grande valeur pour le diagnostic de la syphilis des viscères. Nous savons tous combien les malades aiment à cacher leurs antécédents, surtout quand ceux-ci sont le résultat d'une infection syphilitique; nous connaissons les difficultés du diagnostic clinique, alors que la plupart du temps les premiers accidents spécifiques ont entièrement disparu, souvent même sans laisser de traces, quand surviennent les lésions viscérales. Or, si les altérations du foie peuvent, dans ces cas, nous permettre de remonter à l'origine de la maladie, avec autant de sûreté je suppose qu'il nous arrive de le faire, quand, venant à douter de la nature d'une éruption cutanée, nous rencontrons une plaque ou un tubercule muqueux, il devra arriver que bientôt nous connaîtrons tout aussi bien les lésions viscérales de la syphilis que nous connaissons les manifestations cutanées de cette maladie. Je vous ai signalé la relation fréquente de l'infection syphilitique et des cicatrices de la surface du foie; mais pour faire de cette altération un caractère de grande valeur, il nous faut voir si elle n'est pas également fréquente chez les individus qui n'ont jamais eu la moindre manifestation syphilitique; rechercher enfin si d'autres causes ne peuvent la pro-

duire, et le cas échéant, indiquer en quoi il est permis de distinguer ses diverses origines.

Pour mon compte, je ne me souviens guère d'avoir trouvé, en dehors des cas que je viens de signaler, les sillons cicatriciels de la surface du foie ; dernièrement, cependant, j'ai vu le lobe gauche de cet organe atrophié et labouré de cicatrices, chez un individu qui succomba à un cancer de l'estomac. C'était bien le cas de penser à un cancer guéri, mais la lésion de l'estomac ne pouvait autoriser cette supposition, car elle était en voie d'accroissement rapide. La syphilis, d'ailleurs, ne pouvait-elle avoir existé chez ce malade ? C'est une question qu'il faut se poser nécessairement en présence de la grande rareté d'une semblable altération chez les individus non syphilitiques. Mais, messieurs, consultez les observations relatives aux affections hépatiques, voyez en particulier le traité de Frerichs, et vous ne tarderez pas à reconnaître que les cicatrices du foie, si fréquentes chez les malades atteints de syphilis, sont au contraire fort rares dans tous les autres cas, si on évite de les confondre avec certaines dépressions de l'organe hépatique capables de les simuler.

On trouve parfois à la face convexe et vers le bord supérieur du foie un ou plusieurs sillons longitudinaux, qui ne sont peut-être qu'un état congénital ou le résultat de la compression que peut subir, chez la femme, l'organe hépatique sous l'influence du corset. Ces sillons, en tout cas, diffèrent des cicatrices syphilitiques, en ce que la tunique fibreuse n'est nullement modifiée à leur niveau et que leurs lèvres ne sont pas réunies à l'aide de tractus celluleux. La compression du corset produit souvent au niveau des dernières côtes des dépressions transversales avec épaississement de la capsule de Glisson, mais que leur direction seule permet de reconnaître. Les légères dépressions de la cirrhose dues à la rétraction de la néoplasie hépatique ne prêtent pas davantage à la confusion, car elles n'ont ni la profondeur, ni aucun des caractères de la cicatrice en question ; il en est de même des atrophies partielles du foie, qui peuvent résulter de l'oblitération de l'une des branches de l'artère hépatique ; la coexistence fréquente, du reste, de cette dernière lésion avec une affection cardiaque, viendra

encore éclairer le diagnostic. Le cancer et le tubercule du foie ne s'accompagnent pas ordinairement de ces dépressions cicatricielles, et celles-ci, par conséquent, ne peuvent être rattachées à une affection cancéreuse ou tuberculeuse. Reste maintenant le traumatisme, et dans la dernière séance, c'est à une cause traumatique que plusieurs membres ont voulu rapporter la cicatrice du foie présentée par M. Blachez; mais, messieurs, n'oubliez pas que les déchirures traumatiques du foie, même quand elles sont légères et à peine appréciables, constituent un accident des plus graves et presque toujours rapidement mortel. Connaissez-vous un seul cas bien avéré de guérison d'un traumatisme assez considérable, pour laisser à la surface du foie un sillon aussi profond que celui qui se rencontrait sur la pièce anatomique qui vous a été communiquée? Pour mon compte, je ne crois pas qu'il en existe dans la science, et la réponse de M. Houël, à qui je demandais, le lendemain de notre dernière séance, de me faire voir dans notre musée anatomopathologique les pièces relatives aux cicatrices traumatiques du foie, fut que le musée ne possède que des cas de déchirures hépatiques; les cicatrices traumatiques y font jusqu'à présent défaut. Mais j'accorde que ces cicatrices existent; elles sont alors le résultat d'une déchirure qui, nécessairement, a dû s'accompagner d'un épanchement sanguin, et par conséquent, plus tard, on doit retrouver, sinon l'épanchement, tout au moins la matière colorante du sang épanché à l'état amorphe ou cristallin; eh bien! ce caractère ne se rencontre dans aucun des cas que j'ai pu examiner, et je suis convaincu qu'il ne se trouvait pas davantage dans la pièce anatomique de la dernière séance.

Aucune raison par conséquent ne permet de rapporter au traumatisme les sillons cicatriciels du foie des syphilitiques, tout porte au contraire à les rattacher à une lésion spécifique de l'organe hépatique. On constate en effet leurs adhérences fréquentes avec le diaphragme, ainsi qu'on le voit dans les cas de tumeurs gommeuses de la surface du foie; mais en outre, il est un caractère important de leur origine syphilitique, c'est leur coexistence avec les tumeurs gommeuses du même organe; on trouve cette coexistence dans quelques-unes des observa-

tions des auteurs précités; la voici d'ailleurs sur un dessin et une pièce anatomique que je possède depuis plus d'un an, et je puis dire que je l'ai notée au moins quatre fois. Parsemé de ces cicatrices, le foie des syphilitiques, qu'il renferme ou non des tumeurs gommeuses, est quelquefois moins volumineux, le plus souvent il est augmenté de volume. Cette augmentation tient en grande partie à la matière grasse qui s'accumule alors dans les cellules hépatiques; aussi, à mesure que la lésion avance, le foie devient-il parfois plus volumineux. Il n'est donc pas permis d'établir, comme a voulu le faire l'un de nos anciens collègues, que le caractère de la syphilis hépatique consiste toujours dans l'augmentation primordiale et la diminution consécutive du volume du foie.

Il existe, messieurs, pour le foie comme pour la peau, des manifestations syphilitiques variées, mais qu'il est facile de ramener à quelques types suffisamment caractérisés et assez constants pour qu'il soit permis de les décrire et de les reconnaître sûrement. Ces types ou ces formes anatomiques peuvent se réduire à deux principaux, suivant que le néoplasme syphilitique donne lieu à la formation de tumeurs ou qu'il infiltre le parenchyme organique, produisant surtout l'épaississement de la capsule fibreuse et des cloisons qui en émanent. Dans la première forme, ou hépatite gommeuse de certains auteurs, le foie est généralement augmenté de volume; j'ai pu le constater dans la plupart des faits que je possède. Dans la seconde forme ou hépatite interstitielle, il peut conserver son volume normal, et parfois diminuer sous l'influence de la rétraction du tissu nouveau. Dans l'une et l'autre de ces deux formes on rencontre les cicatrices de Dittrich, et fréquemment aussi des adhérences avec le diaphragme. On a également admis une périhépatite syphilitique; mais je doute que cette dernière puisse se rencontrer indépendamment des deux précédentes; je ne l'ai jamais vue isolément pour mon propre compte.

Tels sont, messieurs, les principaux traits de la syphilis du foie, que caractérisent : 1° l'existence, au sein du parenchyme hépatique, de tumeurs blanches ou jaunâtres du volume d'un pois ou d'une noisette, plus ou moins fermes et consistantes, suivant la période de leur évolution, tantôt grou-

pées sur un point de l'organe, tantôt disséminées dans ses différentes parties, mais toujours constituées par des éléments du tissu conjonctif à un état variable de leur évolution ou de leur altération régressive; 2° un état de lobulisation excessivement prononcé du foie, qui ressemble, comme vous le montre ce dessin, aux reins des jeunes animaux, et qui, à la coupe, offre un épaississement très considérable des cloisons fibreuses et de la capsule de Glisson. Enfin, en l'absence de l'un ou l'autre de ces caractères, les cicatrices analogues à celles de la pièce anatomique de notre dernière séance suffisent encore, croyez-le bien, pour admettre l'existence d'une infection syphilitique, et parfois elles peuvent être d'un grand secours à l'anatomiste investigateur.

Voilà, messieurs, ce que m'ont appris des recherches entreprises et continuées sans la moindre connaissance du sujet. Aujourd'hui je trouve que d'autres observateurs sont arrivés à des conclusions analogues à celles que mes faits me permettent de formuler en votre présence. Appuyé par les grandes autorités que j'ai citées, je vous demande en terminant de ne pas rejeter sans motif l'origine syphilitique des lésions hépatiques dont je n'ai pu vous donner qu'une faible esquisse. Si cependant le doute planait encore dans vos esprits, et si vous pensiez toujours devoir invoquer, dans tous les cas, une cause traumatique pour expliquer l'existence des sillons cicatriciels de la surface du foie, présentez des pièces anatomiques, apportez des faits, démontrez-moi l'erreur si elle existe, et je l'avouerai loyalement. Mais, messieurs, ne venez pas reprocher à l'un de vos collègues des tendances trop germaniques quand nous n'avons tous d'autres tendances que celles de la justice, de la vérité et de la science.

M. *Laborde*. Je ferai observer qu'il y a dans le travail de M. Lancereaux une lacune à plus d'un égard regrettable. Je suis étonné, en effet, de ne pas rencontrer, à côté d'un grand nombre d'auteurs qui s'y trouvent cités, le nom de M. le docteur Gubler, qui, depuis longtemps déjà, a appelé l'attention sur des altérations du foie attribuables à la diathèse syphilitique, et qui, de plus, a le premier, ce qui est d'une haute

importance, rattaché *cliniquement* les altérations à leur expression symptomatique. M. Lancereaux, qui insiste, à bon droit, sur les lumières que la connaissance des lésions hépatiques réputées syphilitiques peut apporter à l'étude clinique de la maladie, aurait trouvé, à coup sûr, et justement sur ce point, des renseignements précieux dans les travaux de M. Gubler, et particulièrement dans son second mémoire (1854). C'est là, j'en suis persuadé, de la part de M. Lancereaux, un oubli tout involontaire, et qu'il s'empressera d'autant plus de réparer que les auteurs étrangers qui ont spécialement écrit sur la matière mettent un soin tout particulier à ne le pas commettre dans leurs bibliographies.

Quant au fond même de la question, je n'ignorai pas, et pas plus que personne ici je ne nie la possibilité et l'existence de cicatrices du foie pouvant être rapportées à la syphilis; mais je pense qu'en raison même de l'importance de la lésion sa détermination pathogénétique doit reposer sur les éléments les plus authentiques et les moins équivoques possibles; et, sur ce point, je ne fais qu'émettre les prudentes réserves manifestées par les auteurs les plus autorisés, Virchow et Frerichs par exemple, réserves que M. Lancereaux ne partage peut-être pas suffisamment. Virchow, en effet, ne remarque-t-il pas avec soin que les lésions présentent des particularités qui tendent à faire supposer qu'elles ont été la suite d'un traumatisme?

M. *Lancereaux*. Je n'ai point cité le travail de M. Gubler parce qu'il n'est pas fait mention des cicatrices du foie dans les faits qui sont personnels à ce savant médecin.

Quant à l'influence du traumatisme sur les cicatrices du foie, voici ce que je crois : la circonstance du traumatisme peut être considérée comme cause accidentelle; mais l'infection syphilitique, dans ces conditions, est toujours la cause essentielle. On ne peut le nier, cette interprétation est importante à établir.

PLEURÉSIE ET PÉRICARDITE CHRONIQUES TERMINÉES PAR ADHÉRENCE. — TUBERCULISATION DES PLÈVRES, DU POUMON, DU CŒUR, DU FOIE, DES REINS ET DES GANGLIONS BRONCHIQUES ET MÉSENTÉRIQUES, par M. le docteur POTAIN, médecin de l'hospice des Ménages.

Jacq, âgé de soixante et onze ans, pensionnaire de l'hospice des Ménages, très sujet aux rhumes depuis longtemps, se met à tousser plus que de coutume vers le milieu d'octobre 1861, et l'on ne constate à cette époque que des signes d'emphysème pulmonaire et de bronchite.

Vers le milieu de novembre, oppression croissante; affaiblissement général, sans fièvre notable; signes d'un épanchement très abondant occupant les deux plèvres; absence de respiration et de vibrations thoraciques dans la moitié inférieure des deux côtés en arrière; souffle bronchique; pouls fréquent et irrégulier; œdème du membre inférieur. (Digitale; oxymel scillitique; nitre.) Amélioration; diminution de l'épanchement.

Le 1er décembre, l'amélioration continuant, frottement pleural et péricardien.

A la fin de décembre les frottements ont disparu, et l'on trouve seulement vers la région précordiale le bruit respiratoire saccadé par les mouvements du cœur.

En mars 1862, nouvelle aggravation; oppression plus marquée; perte des forces; toux fréquente. Dans le côté gauche, froissements et craquements rudes, principalement en dehors et vers la région précordiale.

Le 3 avril, oppression très pénible; toux plus fréquente; pouls à 132, régulier; peu de chaleur fébrile; respiration très affaiblie à la base des deux côtés, en arrière, principalement à gauche; un peu de souffle vers la racine des bronches; râles sous-crépitants nombreux dans le reste de la poitrine. Au cœur, pas de souffle ni de frottement; bruits nets un peu voilés; absence complète d'impulsion à la pointe; soulèvement épigastrique très prononcé pendant la systole cardiaque. Le cœur, recouvert en très grande partie par une lame du poumon, est difficile à limiter.

Malgré la continuité du traitement et l'application de plusieurs vésicatoires, qui font momentanément diminuer l'épanchement du côté où on les applique, la maladie persiste, le liquide se reproduit toujours, le malade s'affaiblit de plus en plus, perd complétement l'appétit, se plaint de nausées fréquentes, maigrit toujours davantage, éprouve une extrême oppression, et ne peut dormir qu'assis dans son lit. Dans les premiers jours de juin, somnolence, infiltration des paupières, bouffissure de la face, œdème croissant des malléoles, mais peu étendu encore.

Dans les premiers jours de juillet, agitation nocturne; pendant le jour, affaissement profond; coma; mort.

Autopsie. — Pie-mère injectée et infiltrée; ramollissement superficiel de quelques circonvolutions cérébrales; liquide abondant dans les ventricules cérébraux.

Les poumons partout adhérents à la plèvre, et le cœur adhérent dans toute son étendue au péricarde, forment une seule masse extrêmement difficile à extraire de la poitrine, tant les adhérences sont fermes, dures, cartilagineuses.

Liquide très abondant dans les deux plèvres, contenu de chaque côté dans une sorte de vaste kyste formé par les adhérences, et cloisonné par des tractus fibreux et des fausses membranes plus ou moins molles et tomenteuses qui forment des espèces de loges ou kystes secondaires. Le liquide contenu est citrin dans quelques-unes, fortement teinté de rouge dans d'autres. Les fausses membranes, surtout celles adhérentes à la paroi costale, ont dans quelques points une épaisseur d'un demi-centimètre et une consistance presque cartilagineuse; mais, dans la plus grande partie de leur étendue, elles sont moins épaisses, et contiennent dans leur épaisseur même de petites masses irrégulièrement arrondies, en général aplaties, et plus volumineuses qu'une grosse lentille, légèrement jaunâtres, assez fermes, mais cependant susceptibles de s'écraser sous une pression un peu forte.

A la face inférieure du poumon droit on trouve des granulations beaucoup plus petites, plus blanches, plus superficielles, miliaires.

Le poumon droit, fortement refoulé par l'épanchement, dont la quantité s'élève de ce côté à 3 litres au moins; le gauche beaucoup moins; tous deux fort œdémateux, très colorés par la matière noire. Au sommet de l'un et de l'autre, deux ou trois petites masses un peu irrégulières du volume d'une noisette, formées de tissu pulmonaire induré et noir, et pénétré de granulations grises multipliées, grosses comme des têtes d'épingle, et formant de petites grappes très serrées. Dans tout le reste des poumons il n'y a nulle trace de tubercule sous quelque forme que ce soit.

Péricarde confondu avec la plèvre des deux côtés par l'intermédiaire d'un tissu blanchâtre, dur, lardacé et fort difficile à diviser, intimement adhérent à toute la surface du cœur à l'aide d'un tissu celluleux jaunâtre fin et serré, en sorte qu'on ne l'en pourrait séparer que par une dissection très longue et très laborieuse.

Cœur assez volumineux, mou, flasque, un peu pâle; aucune ossification; valvules auriculo-ventriculaires gauches et droites également épaissies à leur bord libre, avec de petites végétations rougeâtres paraissant indiquer un état phlegmasique récent; valvules sigmoïdes saines.

Dans l'intérieur de l'oreillette droite et sur sa paroi postérieure on aperçoit entre les colonnes charnues deux petites masses blanches à surface lisse et un peu bosselée qui semblent logées dans le fond des aréoles que ces colonnes laissent entre elles. En les divisant par une coupe, on reconnaît que ce sont deux masses tuberculeuses ayant l'une et l'autre le volume d'une petite noisette, d'une couleur blanche légèrement jaunâtre parfaitement uniforme, d'une consistance remarquablement ferme, presque squirrheuse, mais susceptible cependant de se laisser broyer par une pression un peu forte. Ces deux masses, logées en grande partie en dehors de la paroi de l'oreillette, dans le tissu fibreux dense qui unit celle-ci au péricarde adhérent, semblent écarter et pénétrer la couche musculaire de l'oreillette pour apparaître à sa face interne. Le reste de la paroi de l'oreillette est sans aucune altération.

Les bronches sont fort rouges, et leur membrane interne paraît épaissie.

Les ganglions bronchiques sont tous très volumineux et contiennent presque tous de petites masses tuberculeuses jaunes plus ou moins molles.

Cavité abdominale. — Estomac complétement sain, sauf une très légère et fine injection de la muqueuse. De même pour l'intestin, qui, examiné dans toute sa longueur avec le plus grand soin, ne présente que quelques rougeurs d'hypostase.

Les ganglions mésentériques sont tous fort saillants et très apparents au milieu du mésentère, qui contient à peine de graisse. La plupart ne dépassent cependant guère le double de leur volume normal. Quelques-uns ont celui d'une aveline. Plusieurs des plus gros *contiennent de la matière tuberculeuse à l'état crû.*

Le foie a un volume à peu près normal. Il présente à un haut degré l'aspect dit de noix muscade, tout en conservant sa consistance normale. On aperçoit à sa surface, en l'examinant très attentivement, de petites taches d'un blanc laiteux opalin, ne dépassant pas le volume d'un acini du foie et situées immédiatement sous la capsule fibreuse, à la surface de laquelle elles ne font aucune saillie. D'autres granulations semblables se montrent çà et là à la surface des coupes pratiquées dans l'épaisseur de l'organe. Elles ont exactement l'aspect *de granulations grises tuberculeuses.* On en découvre tant à la surface que, sur plusieurs coupes, on en trouve en tout environ une douzaine.

Le rein droit présente *deux granulations semblables* près de la surface. La rate n'a pas été examinée avec assez de soin pour qu'on puisse affirmer si elle contenait ou non des granulations de ce genre.

Pas de liquide dans la cavité péritonéale. Pas de traces de granulations à la surface du péritoine. Rien dans la vessie.

Examinées au microscope, les masses grises et jaunes trouvées dans les divers organes ont toutes présenté la constitution habituelle du tubercule à différents degrés d'évolution, à savoir, des noyaux plus ou moins irrégulièrement arrondis en grand nombre et plongés dans une gangue de substance finement granuleuse, granulo-graisseuse, quelquefois fibrillaire ou

même fibreuse. Les granulations grises du foie et celles du poumon qui semblaient les plus récentes étaient plus exclusivement constituées par des noyaux très régulièrement arrondis et ovalaires. Dans les tubercules plus volumineux et un peu jaunâtres de la plèvre, ces corpuscules ou noyaux étaient plus inégaux, moins réguliers de forme, la plupart plus volumineux et mélangés à une grande quantité de matière finement granuleuse ou fibrillaire et à beaucoup de cellules fibro-plastiques, dans quelques points même à du tissu fibreux.

Quant aux deux masses tuberculeuses de l'oreillette droite, on y trouvait des noyaux prédominants, de la matière finement granuleuse, peu de graisse et beaucoup de faisceaux fibreux. En examinant les portions de la tunique musculaire de l'oreillette qui touchaient aux tumeurs et s'y perdaient, on voyait que les fibres charnues, avant de les atteindre, changeaient d'aspect, offraient une infiltration de matière finement granuleuse qui les masquait et disparaissaient enfin pour ne plus laisser à leur place que des faisceaux fibreux qui en continuaient la direction.

Cancer du larynx, par M. Decori, interne des hôpitaux.

Le 12 février 1862 est entré dans le service de M. le docteur Mesnet, à l'hôpital Saint-Antoine, salle Saint-Joseph, n° 24, le nommé Legrand (Jean), âgé de soixante ans, menuisier.

Cet homme a toujours été d'une très bonne santé jusqu'en 1859. Il dit avoir eu une ulcération à la verge à l'âge de seize ans, que l'on aurait cru être un chancre; mais le défaut de renseignements précis et l'absence d'accidents syphilitiques ultérieurs, quoiqu'il n'ait fait aucun traitement, laissent des doutes sur l'existence d'une affection spécifique.

C'est seulement en 1859, vers le mois d'avril, qu'à la suite de contrariétés très vives, la voix du malade est devenue enrouée, puis rauque, et enfin s'est presque complétement éteinte.

En janvier 1860, il a commencé à souffrir au niveau de la région laryngée ; en même temps le cou a grossi. Une tuméfaction considérable a envahi les tissus ambiants. Les ganglions sous-maxillaires sont devenus volumineux et très douloureux.

Cet état persista longtemps et ne s'améliora que très tard sous l'influence de cataplasmes très souvent renouvelés.

En 1861, de nouveaux phénomènes se déclarèrent. Le malade éprouva d'abord une gêne considérable dans la respiration ; bientôt il survint de la dyspnée, puis enfin des accès de suffocation.

Cet homme entra alors à l'hôpital Saint-Antoine, dans le service de M. le docteur Lasègue. L'examen laryngoscopique fait par MM. Fritz et Brouardel montre les cordes vocales inférieures blanches, volumineuses, presque en contact, l'épiglotte très vascularisée. La dyspnée va en augmentant, et M. le professeur Jarjavay fait la trachéotomie.

L'opération eut un résultat très heureux. En effet, le cou diminua de volume, les phénomènes inflammatoires se calmèrent, et le malade put sortir en janvier 1862, portant une canule qui lui était absolument nécessaire pour respirer.

En novembre, M. Brouardel et M. Moura-Bourouillou examinent de nouveau le larynx avec le laryngoscope. Par la bouche on trouve la cavité laryngée presque complétement fermée ; il est impossible de voir les cordes vocales. L'épiglotte abattue sur la glotte arrive presque au contact des aryténoïdes. Par la plaie, on constate que le larynx est occupé par une multitude de végétations très rouges, arrivant au contact les unes des autres. Elles sont pédiculées, et quelques-unes se montrent à l'orifice supérieur de la plaie.

Le 12 février de la même année, il revint dans le service de M. Mesnet.

Voici quel était alors son état :

Amaigrissement considérable du corps ; pâleur de la peau et des muqueuses ; teinte jaunâtre, subictérique, annonçant une cachexie profonde. Sur les jambes, il existe un peu d'eczéma.

Le cou est énormément augmenté à sa partie antérieure et

latérale; la peau est très tendue, luisante, très décolorée, présentant çà et là des plaques violacées.

Tous les tissus sous-jacents donnent une sensation de dureté et d'empâtement considérable; ils sont d'ailleurs le siége d'une vive sensibilité.

Sous la mâchoire des deux côtés existent des ganglions nombreux, très tuméfiés et très douloureux.

En avant et sur la ligne médiane est l'ouverture trachéale avec la canule par laquelle le malade respire; si l'on bouche la plaie après avoir retiré la canule, le malade est aussitôt pris de dyspnée avec menace de suffocation. Les voies respiratoires supérieures sont donc complétement obstruées.

Le malade ne peut pas parler; sa voix est complétement éteinte. Les fonctions digestives sont profondément altérées, la déglutition est presque entièrement impossible. Les aliments solides ne peuvent être ingérés. Cet homme ne prend que des bouillons et des potages très légers.

On lui prescrit de l'iodure de potassium à hautes doses pendant longtemps, sans amélioration appréciable.

Cet état se prolonge plusieurs mois sans phénomènes nouveaux.

Quelques petits abcès très superficiels s'ouvrent spontanément.

Dans les premiers jours de juin, le malade accuse des douleurs très vives dans l'articulation du poignet gauche, qui est le siége d'une rougeur intense et d'un peu de gonflement. Des douleurs vagues se déclarent aussi dans le genou correspondant. Bientôt survient une bronchite aiguë qui enlève le malade le 6 juillet 1862.

A l'*autopsie*, on constate que le cadavre est dans un état de maigreur extrême. Dans la cavité abdominale, tous les organes sont sains. Le foie, la rate, le pancréas et les intestins sont intacts.

Dans la cavité thoracique, on constate que le cœur n'offre rien d'anormal; les poumons présentent un peu de congestion avec quelques noyaux de pneumonie hypostatique.

Le larynx enlevé et fendu longitudinalement permet de voir

qu'il est complétement envahi par de la matière cancéreuse. Les cartilages aryténoïdes sont détruits; le cartilage thyroïde est entièrement désorganisé, sauf quelques plaques cartilagineuses; les portions qui restent sont fortement ossifiées.

L'épiglotte est entamée, du côté gauche surtout.

Le cancer s'étend en bas jusqu'au niveau de la plaie, qui commence immédiatement sous le cartilage cricoïde; en avant, il occupe tout le lobe gauche du corps thyroïde. Le lobe droit est sain.

Les nerfs laryngés ne peuvent être poursuivis au delà du cancer.

A la surface interne du larynx, il est complétement impossible de retrouver les cordes vocales; tout est détruit ou envahi par la matière cancéreuse, qui présente l'apparence de la forme dite ulcéreuse végétante. On constate, en effet, des ulcérations nombreuses très étendues couvertes de végétations multiples, légèrement pédiculées, pressées les unes contre les autres et faisant saillie dans la cavité du larynx, qui se trouvait ainsi complétement formée.

Ces végétations offraient une vascularisation très développée, appréciable à la vue.

L'examen microscopique, fait par mon excellent ami Brouardel, interne à l'hôpital Saint-Antoine, a permis de reconnaître les éléments du cancer.

Sur les parties latérales du larynx, entre les couches musculaires, se trouvent des fusées purulentes qui ont envahi également le côté gauche de la trachée.

Enfin des ganglions multiples dégénérés, entièrement cancéreux, sont échelonnés le long du conduit aérien.

En haut le cancer n'atteint pas l'hyoïde; la base de la langue est complétement saine.

OBSERVATION D'UN CAS D'OSTÉOSARCOME CARACTÉRISÉ, AU POINT DE VUE ANATOMIQUE, PAR L'HYPERGÉNÈSE DU TISSU CONJONCTIF ET DES MYÉLOPLAXES (FIBRO-PLASTIQUES ET PLAQUES A NOYAUX MULTIPLES, par M. RANVIER, interne des hôpitaux.

Rigaut (Alexandre), âgé de vingt-quatre ans, est entré à l'hôpital de la Pitié le 3 juillet 1862. Il est couché au n° 31 de la salle Saint-Louis, service de M. Gosselin.

Ce jeune homme, d'une taille ordinaire, d'une constitution légèrement lymphatique, dit n'avoir jamais eu de maladie antérieure. D'après les renseignements qu'il nous fournit, son père paraît être mort à l'âge de quarante ans, à la suite d'un cancer de l'estomac.

Il y a environ huit mois, il éprouva tout à coup une douleur vive à la partie supérieure de la jambe droite.

Huit jours après, en portant la main sur le point douloureux, il sentit une petite tumeur du volume d'un haricot.

Cette petite tumeur, qui lui sembla mobile sous le doigt, resta cinq mois sans faire de notables progrès.

Les douleurs persistaient; elles semblaient un peu calmées par les mouvements du membre. Pourtant le malade fut forcé d'interrompre ses occupations et de se faire soigner par un médecin.

Malgré des applications faites avec une pommade à l'iodure de plomb, la tumeur, qui était alors du volume d'un petit œuf, fit des progrès tellement rapides que Rigaut se décida à venir demander les soins de M. Gosselin.

A son entrée à l'hôpital, on constate que l'état général est bon.

L'appétit est conservé, le visage est frais. Les chairs sont fermes. Les douleurs persistent; la pression exercée sur la tumeur et les mouvements de l'articulation n'ont pas sur elles une grande influence. La jambe, considérablement atrophiée, est en demi-flexion sur la cuisse. Il est impossible de l'étendre, tandis que la flexion est encore possible.

A la partie supérieure et interne du tibia est une tumeur

globuleuse, légèrement piriforme, du volume d'une tête de fœtus à terme.

Cette tumeur est limitée en haut par le bord inférieur de la rotule, en dehors par l'articulation péronéo-tibiale supérieure, qui est parfaitement libre. En bas elle descend au-dessous de la tubérosité antérieure ; en dedans elle contourne l'os et vient combler à moitié le creux poplité.

Sa consistance est dure et élastique ; la peau glisse sur elle. Elle présente des bosselures très étendues et peu saillantes.

M. Gosselin, après avoir pris l'opinion de M. Michon, se décida à pratiquer l'amputation de cuisse. Il la fit le 9 juillet.

Les suites de l'opération sont fort heureuses, et tout fait présager une prompte guérison (aujourd'hui 18 juillet).

Examen anatomique. — Cette tumeur est appliquée sur les faces antérieure et interne de l'extrémité supérieure du tibia. En dedans elle déborde un peu sur la face postérieure, tandis qu'en dehors elle n'atteint pas l'articulation péronéo-tibiale supérieure. Sa forme est irrégulière ; pourtant elle fait en bas une saillie un peu plus considérable ; de telle sorte qu'on peut la comparer à la moitié d'une grosse poire qui serait appliquée par sa section sur l'extrémité supérieure du tibia. Sa surface présente des bosselures. Entre ces bosselures on voit s'insinuer en avant le ligament rotulien, en bas les tendons de la patte d'oie, en dedans et en arrière le ligament latéral interne de l'articulation et le tendon du demi-membraneux.

Tous ces tendons et ligaments sont séparés de la masse de la tumeur, soit par les expansions de la synoviale articulaire, soit par les gaînes synoviales tendineuses.

Cette surface revêt une coloration blanchâtre ; on y distingue un lacis de tissu fibreux qui se condense à la limite des bosselures.

On y voit encore quelques taches ecchymotiques qui sont probablement le résultat des coups que le malade a dû se donner.

Cette tumeur n'est reliée aux parties circonvoisines que par quelques tractus de tissu cellulaire, qui ne sauraient lui constituer une véritable enveloppe.

L'articulation tibio-tarsienne est parfaitement saine. Il a déjà été constaté qu'il en est de même pour les gaînes synoviales péri-articulaires; néanmoins, l'articulation du genou a perdu une partie de ses mouvements. On peut voir, en effet, qu'une masse morbide soulève le ligament latéral interne et ne permet plus à ses deux insertions un écartement suffisant. La flexion n'est pas limitée; rien ne la gêne en arrière. Le ligament rotulien, bien que compris dans la tumeur et ayant subi un déplacement analogue, ne saurait entraver les mouvements de l'articulation, puisqu'il prend son point d'insertion supérieur sur une masse mobile.

Une coupe oblique pratiquée sur la tumeur et l'extrémité supérieure du tibia montre des parties dont l'aspect est varié.

Portion osseuse. — L'extrémité supérieure du tibia est creusée d'une cavité centrale de forme irrégulière, du volume d'un œuf de pigeon, et comblée par une masse brune et pulpeuse. Quand on écrase entre ses doigts une portion de la matière qui forme cette masse, on obtient de petites lamelles osseuses très fines. Examinées au microscope, ces lamelles montrent des corpuscules osseux bien conformés.

La matière pulpeuse soumise à l'examen microscopique paraît formée :

1° D'une grande proportion de myéloplaxes, de la variété cellule, renfermant de trois à dix noyaux;

2° Des noyaux de myéloplaxes;

3° Des médullocèles (variétés cellulaire et nucléaire);

4° De quelques éléments fibro-plastiques;

5° Des cellules en tout semblables au globule catarrhal. Leur contenu est formé par des granulations graisseuses et pigmentaires tellement abondantes que le globule ainsi constitué paraît noir dans le champ du microscope.

La cavité dont il est question est entourée par du tissu osseux compacte; seulement, la couche qu'il forme n'a que 5 millimètres du côté externe, tandis que du côté qui regarde la tumeur on le voit s'étendre à toute la masse de l'os.

Ce tissu compacte est creusé de distance en distance de petites cavités, les unes grandes comme une tête d'épingle,

d'autres un peu plus considérables. Toutes sont remplies d'une substance molle blanchâtre que le microscope montre formée en grande partie par des plaques à noyaux multiples.

Ayant pratiqué sur l'os des coupes très fines, j'ai pu voir que le tissu osseux entre pour une faible part dans sa composition.

En effet, sur la préparation que je montre à la Société anatomique, on aperçoit une trame à larges aréoles (1 à 2 millimètres) constituée par du tissu osseux. Ce tissu contraste par sa transparence sur le contenu des aréoles, qui est blanc et fortement opaque.

J'avais alors des doutes sur la nature de ce contenu. Ces doutes furent levés en partie par M. Dolbeau, qui pensait avec moi que les vacuoles du tissu spongieux normal avaient été comblées par des myéloplaxes. Je me suis assuré depuis que cette manière de voir était fondée. Pour cela, j'ai soumis successivement des lamelles de l'os malade à l'action de divers réactifs, notamment à celle de l'acide acétique et de l'acide chromique. L'acide acétique a montré des noyaux d'une apparence très nette, en dissolvant les plaques sur lesquelles ils reposaient et qui, en s'enchevêtrant, empêchaient la lumière d'arriver jusqu'à eux. L'acide chromique, en colorant les plaques en jaune, a masqué complétement les noyaux, mais a permis de distinguer le contour des plaques et leur superposition.

Il n'y a donc aucun doute à avoir sur la véritable nature des éléments qui, en comblant les vacuoles du tissu spongieux, ont donné à l'os l'apparence du tissu compacte.

Ce que ces résultats offrent de plus singulier, c'est que le tissu à myéloplaxes de cette tumeur ne présente en rien les caractères physiques à l'œil nu donnés par M. E. Nélaton; car les amas de myéloplaxes, qui, au moment de leur exposition à l'air, n'ont qu'une couleur indécise, se colorent vivement en rouge au bout de quelques instants. Du reste, cette coloration doit être attribuée à la matière colorante du sang, qui infiltre presque toujours les plaques à noyaux multiples, et cette substance fait défaut dans les éléments de la tumeur dont il est question.

Il me reste maintenant à décrire la masse morbide extérieure à l'os. On la voit constituée par des tissus de diverse

apparence ; de telle sorte que le doute sur sa nature peut naître dans l'esprit de celui qui se contente de l'examen à l'œil nu. En effet, tandis que la portion la plus superficielle est formée par un tissu lardacé avec quelques tractus fibreux, la portion qui avoisine l'os présente des points ramollis et des cavités kystiques dont les parois sont garnies de productions ossiformes.

Ces productions ossiformes sont irrégulières et constituent des masses distinctes dont les plus volumineuses ont 1 millimètre de diamètre.

On voit encore sur la coupe des surfaces grisâtres et translucides, sur lesquelles sont semés des points blanchâtres et opaques gros comme des grains de semoule. Quand on vient à passer ses doigts sur ces points, on éprouve la sensation d'une certaine dureté, qui tranche sur le tissu homogène et élastique sur lequel ils reposent.

Cette tumeur est fort peu vasculaire, les vaisseaux les plus volumineux rampent à sa surface ; elle adhère intimement à l'extrémité supérieure du tibia. Il est impossible de distinguer quelque part une membrane distincte, qui constituerait le périoste normal. Dans plusieurs points, la masse charnue de la tumeur est séparée de l'os par un des kystes qui ont été déjà indiqués.

L'examen au microscope a fourni des données très précises sur la nature de ces divers tissus. Il montre que le tissu lamineux avec des fibres élastiques et quelques éléments fibro-plastiques forme les couches les plus superficielles; que, dans les couches plus profondes, les cellules et les noyaux fibro-plastiques dominent; que ces éléments se montrent seuls dans les points qui offrent de la transparence.

Tous ces éléments fibro-plastiques présentent une variété de forme et de dimension, une multiplication endogène qui indiquent une hypergénèse active en rapport avec le rapide développement de la tumeur.

Ainsi des cellules, les unes, de grandes dimensions, sont bifurquées à une de leurs extrémités et renferment des noyaux volumineux et souvent multiples; d'autres sont plus régulières de forme et ne renferment qu'un seul noyau.

Les petites masses blanches et dures ayant l'aspect du tissu osseux n'en ont nullement la structure. Elles se désagrégent en partie sous l'influence de l'eau et de la compression, et abandonnent alors une grande proportion de plaques à noyaux multiples de grandes dimensions, à contour irrégulier et surchargées de noyaux.

Des coupes fines, pratiquées sur les points où il y a des granulations blanchâtres indiquées plus haut, montrent que ces granulations sont formées par des myéloplaxes semblables aux précédents. Quelques-uns de ceux-ci s'insinuent au travers des éléments fibro-plastiques circonvoisins.

EMPOISONNEMENT PAR L'ARSENIC, par M. DELSOL, interne provisoire.

Le nommé C... est entré le 2 juillet 1862 à l'hôpital Lariboisière, salle Saint-Henri, n° 2, dans le service de M. Pidoux, à ce moment remplacé par M. Vidal.

Il exerce la profession d'émailleur et emploie journellement l'acide arsénieux dans son industrie. On l'apporte dans le service à trois heures du matin. Il déclare avoir avalé la veille, à midi, la valeur du plein creux de la main d'acide arsénieux délayé dans un verre d'eau. On le trouve dans l'état suivant : il est dans une prostration profonde, se plaint d'une soif ardente ; il éprouve de violentes douleurs à l'épigastre et de fréquents vomissements composés de matières glaireuses et bilieuses, avec une sensation de brûlure le long de l'œsophage. Selles fréquentes, composées de matières liquides, noirâtres ; crampes très douloureuses dans les membres, revenant à chaque instant. Les matières des vomissements et des selles dénoncent par l'analyse une grande quantité d'acide arsénieux. On lui fait prendre de la magnésie.

A la visite du matin, les vomissements avaient diminué de fréquence ; les douleurs de l'épigastre étaient moins vives, mais le malade se plaignait davantage de constriction à la

gorge et de brûlure le long de l'œsophage. La prostration était portée à un degré extrême; les extrémités étaient froides et cyanosées; les masses musculaires étaient encore le siége de crampes, moins fréquentes cependant qu'au moment de son entrée; la face était violacée et très injectée. Le malade n'a pas uriné depuis son entrée. Cet état s'est prolongé jusqu'à deux heures de l'après-midi, où il est mort avec perte de connaissance, écume à la bouche, respiration stertoreuse et refroidissement complet.

Autopsie, soixante-dix heures après la mort. — Le cadavre est dans un état de parfaite conservation et n'exhale aucune mauvaise odeur, malgré la température de la saison. Les organes se présentent dans l'état suivant :

Œsophage. — Il possède sa coloration normale, sur laquelle on aperçoit de petits points blancs mêlés à l'enduit muqueux.

Estomac. — Distendu par des gaz et des liquides, il laisse échapper à son ouverture une odeur aigrelette, et l'on observe au niveau de la grande courbure et du grand cul-de-sac des eschares longitudinales disposées dans le sens de l'estomac, à bords déchiquetés, à base noirâtre, recouvertes d'une fausse membrane blanchâtre qui en laisse voir les bords. De larges ecchymoses avec saillie de la muqueuse occupent la paroi postérieure de l'organe.

Duodénum. — Des taches ecchymotiques analogues à celles de l'estomac se rencontrent dans ses deux premières portions.

Intestin. — Il ne présente aucune altération particulière et renferme une grande quantité de matières tout à fait semblables à celles de l'estomac.

Matières intestinales. — Elles se composent d'un liquide aqueux très abondant dans lequel nagent des flocons de deux espèces : les uns albumineux et blanchâtres; les autres, jaunes, filamenteux, semblent formés d'un précipité d'orpiment ou sulfure d'arsenic.

Ces matières, analysées par M. Ducom, pharmacien en chef de l'hôpital Lariboisière, donnent une grande quantité d'arsenic.

Foie. — Volumineux, semblable au foie des alcooliques, jaunâtre, gras à la coupe, gorgé d'un sang noir et diffluent. (L'analyse n'en a pas été faite.)

Veine porte.— Le sinus de la veine porte présente à la partie supérieure de sa face interne une large ecchymose qui s'étend dans ses branches, avec boursouflement de la membrane interne de la veine. Dans le reste de son étendue, le vaisseau présente son état normal.

Rate. — La pression digitale la réduit en boue diffluente; elle est un peu augmentée de volume.

Cœur. — Les cavités droites sont gorgées de sang noir et diffluent. Les cavités gauches renferment aussi du sang présentant la même apparence, mais en quantité peu considérable. Sur la paroi interventriculaire du ventricule gauche, on observe une ecchymose peu étendue; le sang qui la forme est épanché sous l'endocarde et pénètre à 1 millimètre environ dans le tissu musculaire du cœur.

Aorte. — Colorée en noir par du sang; le lavage lui rend son aspect normal.

Poumons. —Légèrement congestionnés par du sang noir qui s'échappe à la coupe.

Sang. — Noir, semblable à de la gelée de groseille; il ne donne pas de traces d'arsenic par l'analyse.

Les autres organes ne présentent rien de particulier.

Ont été nommés membres de la Société anatomique :

MM. Tirman,
Gillette,
Lallement,
Desprès,
Gouraud.

XXXVIIe ANNÉE. — AOUT 1863.

SOMMAIRE :

EXTRAITS DES PROCÈS-VERBAUX. — 1. Hémiplégie droite provoquée par une oblitération fibrineuse de l'artère carotide externe gauche à sa sortie du sinus caverneux. — 2. Tumeurs nombreuses des poumons de nature complexe et douteuse. — 3. Pseudo-membranes diphthéritiques doublées de caillots fibrineux. — 4. Dégénérescence fibro-graisseuse de quelques muscles du larynx. — 5. Tumeur de l'ovaire produite par l'hypergénèse des cellules qui tapissent les vésicules de Graaf. — 6. Tumeur fibro-plastique du pied droit. — 7. Tumeurs mélaniques secondaires.

OBSERVATIONS. — Hémiplégie gauche progressive ; incontinence d'urine ; pleurésie intercurrente ; contracture des muscles du cou ; délire ; coma ; mort. — *Autopsie.* Ramollissement ulcéreux superficiel des circonvolutions cérébrales ; trois kystes hydatiques du cerveau ; congestion des enveloppes de la moelle, par M. POTAIN, médecin de l'hôpital des Ménages.

Apoplexie pulmonaire chez un phthisique ; déchirure du poumon et de la plèvre ; épanchement de sang dans la cavité de celle-ci, par M. OLLIVIER, interne des hôpitaux.

Tubercules du cervelet, par M. HORTELOUP, interne des hôpitaux.

Tumeur blanche des vertèbres cervicales, par M. HORTELOUP, interne des hôpitaux.

Rétension d'urine ; rétrécissement de l'urèthre ; dilatation de la vessie, par M. GENTILHOMME, interne des hôpitaux.

PRÉSIDENCE DE M. CRUVEILHIER.

M. *Archambault* présente :

1. *A. Deux oblitérations artérielles*, dont l'une peut être regardée comme cause d'hémiplégie. Une femme affectée de rhumatisme articulaire aigu fut brusquement frappée d'hémi-

plégie du côté droit le 10 juillet; le 12 elle succombait. Outre la paralysie complète du mouvement et du sentiment à droite, il existait du côté gauche un affaiblissement de la sensibilité et du mouvement. Le pouls devint d'une petitesse extrême sans qu'on pût constater rien de particulier du côté du cœur.

A l'*autopsie*, on trouva l'artère carotide gauche, à son émergence dans le crâne, obstruée par un caillot de date ancienne; ce caillot se continuait dans l'artère cérébrale moyenne, et reposait sur une concrétion fibrineuse de date plus récente occupant la carotide dans le sinus caverneux. Toutes les autres artères du cerveau étaient parfaitement vides et libres. Il fut impossible de trouver aucune autre lésion de l'encéphale, et particulièrement de l'hémisphère gauche, capable d'expliquer l'hémiplégie; pas la plus petite trace d'hémorrhagie ni de ramollissement.

Force était donc ou de croire à une apoplexie nerveuse ou de regarder l'obstruction de la carotide externe gauche comme cause de cette hémiplégie. Deux observations analogues, du reste, dont une appartient à M. Potain, sont consignées dans la thèse de M. Lancereaux. Il y avait chez cette femme une certaine disposition à la production de thrombose; l'artère pulmonaire droite tout entière était obstruée à la racine du poumon correspondant, lequel était exsangue; au-devant de cette obstruction il existait des coagulations de date plus récente se prolongeant dans le cœur droit, qu'elles distendaient considérablement.

Le caillot de la carotide primitive devait-il être regardé comme thrombose ou embolie? L'absence de coagulations dans l'ensemble du système vasculaire parcouru par le sang artérialisé, d'une part; d'une autre, des altérations très manifestes de la carotide au niveau des coagulations ont fait croire à l'existence d'une thrombose succédant peut-être à une artérite.

M. *Cruveilhier*. L'artérite est essentiellement caractérisée par deux phénomènes qui ne m'ont jamais manqué dans les nombreuses expériences que j'ai faites, à savoir : 1° une douleur extrêmement vive se rapportant à l'artère enflammée;

2° une résolution complète du membre alimenté par cette artère.

M. *Archambault*. Cette femme tomba aussitôt dans un état semi-comateux, perdit la parole, et ne poussa plus un cri, quoiqu'elle manifestât encore de la douleur au niveau des articulations enflammées du coté gauche.

M. *Barth*. Malgré l'étrangeté des phénomènes amenés par cette oblitération, voici un cas d'hémiplégie qu'on aurait autrefois désigné sous le nom d'apoplexie nerveuse, et qu'on peut, avec quelque vraisemblance, rapporter à l'obstruction de la carotide. A cause de la soudaineté de l'hémiplégie, je ne suis pas très convaincu que nous ayons affaire ici à une thrombose, mais plutôt à une embolie; il arrive souvent que le sang se coagule dans les auricules, et qu'un fragment de ces coagulations est poussé de l'oreillette dans le ventricule, et lancé ensuite dans l'arbre artériel correspondant, d'autres fois ces caillots proviennent des veines pulmonaires.

M. *Archambault*. Malgré tous mes soins, je n'ai rien trouvé qui pût corroborer cette manière de voir de M. Barth.

---

3. *B*. Un *échantillon de tumeurs* trouvées dans les poumons d'une autre malade. Une femme affectée de fièvre, de point de côté, de douleurs, puis de paralysie incomplète du bras gauche, ne tarda pas à succomber, affaiblie par d'abondantes métrorrhagies. A l'*autopsie*, on trouva une pleurésie, une tumeur pédiculée dans la cavité utérine, tumeur très ramollie, et du volume d'un gros œuf de poule; enfin, dans chacun des poumons, une centaine de noyaux du volume d'une très grosse noisette, facilement énucléables, d'un rouge foncé, ressemblant, en un mot, à autant de petits noyaux apoplectiques très circonscrits. M. Potain, à première vue, prit ces tumeurs pour des caillots; mais l'examen au microscope lui fit découvrir autour d'elles une trame cellulaire, et en dedans de cette trame de larges cellules radiées avec des noyaux très volumineux et

des nucléoles très brillants, en un mot des cellules types de cancer de la variété dite en raquette. Toutefois, la plus grande partie de ces tumeurs était constituée par de la fibrine grenue et des globules sanguins déformés. Par le fait de l'existence de cellules cancéreuses à la périphérie, de l'enkystement parfait de ces tumeurs, de leur volume uniforme et de leur nombre si considérable, on les regarda comme autant de noyaux de cancers au sein desquels s'étaient produites des hémorrhagies; cependant ni les symptômes, ni l'état extérieur de la malade, ne pouvaient faire prévoir une semblable diathèse.

M. *Luys*. Quoique grand partisan du microscope, je ne suis pas aussi convaincu que MM. Archambault et Potain qu'on ait affaire ici à des tumeurs cancéreuses, et, pour dire tout de suite ma pensée, je les regarde comme des tumeurs métastatiques de la tumeur de l'utérus; celle-ci est pour moi une tumeur fibreuse siége de fréquents épanchements sanguins, et plus tard ramollie et devenue le point de départ, de transport de matière fibreuse et fibrineuse altérée. Cette matière a été criblée dans les poumons, et est devenue l'origine de ces tumeurs si nombreuses et si uniformes.

On n'attache plus aujourd'hui, et on ne doit plus attacher à la cellule cancéreuse toute l'importance qu'on lui avait accordée; elle ne suffit pas à caractériser le cancer; je vais plus loin, je dirai que l'œil nu, à ce sujet, se trompe moins souvent que le microscope, non pas que le microscope soit un instrument inutile; il a appris à l'œil à mieux voir, mais il ne saurait se substituer à ce dernier.

M. *Barth*. Il est vrai que la tumeur de l'utérus ressemble beaucoup par sa trame à une tumeur fibreuse au sein de laquelle se seraient coagulés des épanchements sanguins, de plus cette tumeur est pédiculée. Or, le cancer de l'utérus ne présente jamais cette physionomie. Je regarde donc cette tumeur comme une tumeur fibreuse altérée.

Mais, d'un autre côté, qui a vu des apoplexies pulmonaires aussi limitées, aussi circonscrites, s'énucléant aussi facilement que les tumeurs dont vient de nous montrer un exemple M. Archambault? Si l'on veut bien se rapporter à ce que l'on

observe quelquefois dans le foie, on se rappellera que tantôt on trouve un noyau cancéreux parfaitement cru et typique, plus loin un autre déjà altéré, siége d'hémorrhagies, mais encore reconnaissable ; dans d'autres points, enfin, les productions cancéreuses sont tellement altérées par des hémorrhagies et le ramollissement qu'elles ont subi qu'elles seraient méconnaissables si l'on n'avait d'autres témoins de leur nature dans leur voisinage. Il y a ici toutefois ce fait exceptionnel que toutes se ressemblaient et étaient au même degré ; cependant je n'en suis pas moins porté à les regarder comme des productions cancéreuses.

---

3. M. *Charpentier* montre des *pseudo-membranes* expulsées des voies aériennes par un jeune enfant affecté de croup et opéré de la trachéotomie.

M. Charpentier croit que ces pseudo-membranes sont mi-partie constituées par de la fibrine du sang coagulé, et mi-partie par la substance fibrineuse ordinaire des concrétions diphthéritiques. Telle est, du reste, la manière de voir de M. Trousseau.

Ce qui engage M. le présentateur à émettre cette opinion, ce sont les productions répétées d'hémorrhagie, chaque fois que des fausses membranes étaient expulsées. Il semblait que ces exsudations morbides, épaisses et rosées au niveau de quelques bifurcations bronchiques, emportaient avec elles les caillots qui obturaient les capillaires déchirées, et provoquaient de nouvelles extravasations sanguines. Si telle était aussi la manière de voir des membres de la Société, M. Charpentier croit que, dans une telle circonstance, la thérapeutique devrait se modifier, et que le praticien devrait diriger quelque hémostatique contre de tels accidents, outre le traitement habituel de la diphthérite, qu'il emploierait.

M. *Duchaussoy*, rapporteur de la commission nommée par M. le président pour répondre à M. Charpentier, fait connaître que le microscope a révélé les particularités suivantes : les portions de pseudo-membranes lamelleuses étaient constituées par

de la fibrine fibrillaire, de l'épithélium et des globules purulents; elles offraient les caractères non douteux des productions diphthéritiques; les parties cylindriques, épaisses, se composaient presque exclusivement de fibrine granuleuse renfermant peu ou point d'épithélium, et contenaient, au contraire, de nombreux globules sanguins; celles-ci présentaient donc la physionomie des caillots fibrineux.

Il résulte de cet examen, confirmé par les recherches de M. Robin, que très probablement l'hypothèse de M. Charpentier est vraie, à savoir que les débris pseudo-membraneux qu'il présentait étaient constitués mi-partie par des fausses membranes, mi-partie par des caillots décolorés. Toutefois, il met une restriction à ses conclusions, parce que, s'il est très difficile de distinguer la fibrine du sang de celle des productions diphthéritiques, cette difficulté devient encore bien plus grande lorsqu'on place celles-ci dans l'alcool, ce liquide tendant à rendre grenue la disposition fibrillaire des fausses membranes. Or, c'est précisément dans l'alcool que M. Charpentier a conservé ses pièces; c'est pourquoi elles n'ont pas présenté la netteté nécessaire à trancher la question d'une manière absolue.

---

4. M. *Voisin* fait voir un *larynx* dont plusieurs muscles sont transformés en tissu fibro-graisseux.

Il y a cinq ou six ans, à la suite d'un violent accès de colère, une femme fut atteinte d'un enrouement intense qui dura six à huit jours; puis la voix redevint normale, quoiqu'un sifflement notable continuât à accompagner l'entrée et la sortie de l'air dans les voies aériennes. Il y a six mois, il se développa une pharyngite intense, avec exagération du sifflement, qui prit les caractères du cornage. Dans ces dernières semaines, des manifestations d'œdème de la glotte vinrent compliquer les accidents soufferts par la malade, et amenèrent la mort.

A l'*autopsie*, on constata : 1° qu'il existait une petite fistule s'ouvrant dans le pharynx au niveau du crico-aryténoïdien

latéral gauche ; 2° que l'œdème affectait les deux cordes vocales supérieures et inférieures, et les maintenait en contact parfait ; 3° que les muscles crico-aryténoïdiens postérieurs et le latéral gauche étaient transformés en tissu fibreux, avec infiltration de granules graisseux multiples. A la simple vue, ces muscles avaient l'aspect de la chair de jambon, et paraissaient striés de capillaires sanguins et de quelques faisceaux musculaires intacts.

M. *Dodeuil* soumet aux membres de la Société :

5. *A*. Une *tumeur de l'ovaire* recueillie sur une fille âgée de vingt-quatre ans, entrée le 9 août à Lariboisière, salle Sainte-Marthe, n° 9, service de M. Chassaignac.

A son entrée, la malade présente un développement considérable de l'abdomen, dont le début remonte à deux mois. La fluctuation est facile à constater dans tous les sens ; la matité est complète dans la région ombilicale ; ce dernier signe est attribué par M. Chassaignac à l'existence de brides qui retiennent les intestins au-dessous du liquide.

Les grandes lèvres et les membres inférieurs sont très œdématiés. L'utérus est complétement immobile et en antéversion.

La santé générale s'est beaucoup altérée depuis le mois de janvier.

Plusieurs médecins ont admis un kyste de l'ovaire. M. Chassaignac diagnostique une ascite certaine, et peut-être un kyste de l'ovaire.

Le 9 août, une ponction est pratiquée à droite, au point d'élection, avec un trocart explorateur. Il s'écoule pendant près de quatre heures un liquide trouble, jaunâtre, très albumineux. Après l'issue de 12 litres de liquide, l'écoulement cesse, quoiqu'il en reste encore.

La malade succomba le 14 août, après avoir présenté les symptômes d'une péritonite généralisée.

A l'*autopsie*, on trouve une quantité notable de liquide dans

le péritoine, qui est enflammé et recouvert d'un enduit crémeux dans presque toute son étendue.

L'ovaire droit est le siége d'une tumeur volumineuse (grosse comme les deux poings) qui refoule l'utérus à gauche, et surtout en avant.

La surface extérieure de cette tumeur présente des lobes dont les dimensions varient entre le volume d'une noisette et celui d'une orange. Ces lobes sont séparés par des sillons dont les plus profonds ont 2 centimètres de profondeur.

La coupe de la tumeur présente une partie centrale et une couche périphérique n'ayant pas le même aspect.

La couche périphérique a 4 à 5 centimètres d'épaisseur; elle est ferme, d'un blanc rosé; elle est le siége, en plusieurs points, d'extravasations sanguines.

La partie centrale est molle, diffluente; elle ressemble à de la matière cérébrale réduite en bouillie et mêlée de sang.

A la partie inférieure et antérieure de la tumeur, on trouve un petit kyste séreux, superficiel, gros comme une noix.

L'étude histologique est faite par M. Ordonez, qui communique un fragment de la tumeur à M. Ch. Robin. Ces deux micrographes déclarent que la production morbide est constituée par l'hypergénèse des cellules qui entrent normalement dans la composition de la membrane interne des vésicules de Graaf.

---

6. *B.* Une *tumeur fibro-plastique du pied* enlevée sur une fille âgée de vingt-deux ans, entrée le 14 août, salle Sainte-Marthe, n° 29, service de M. Chassaignac.

Le début de la tumeur remonte au commencement du mois de juin. L'accroissement a été rapide. A son entrée, la malade nous présente une tumeur grosse comme un œuf de poule, paraissant englober tout le cinquième métatarsien du pied droit; la surface est mamelonnée; la peau est rouge, adhérente.

La tumeur est mollasse, très vasculaire; elle contient des artères dont les battements sont faciles à sentir.

Au pourtour existe un empâtement œdémateux.

On ne trouve pas de ganglions engorgés.

L'ablation est pratiquée le 18 août; la tumeur est enlevée avec le petit orteil et le cinquième métatarsien.

La tumeur enveloppe presque complétement le cinquième métatarsien; elle s'arrête à 1 centimètre de ses surfaces articulaires; elle l'entoure, et ne laisse libre que la face interne de l'os, qui de ce côté a l'aspect normal.

Dans les parties où la tumeur recouvre l'os, elle adhère intimement au périoste, et il est plus facile de séparer le périoste de l'os que de la tumeur.

Le métatarsien est altéré; son périoste se détache sans peine; sa surface en contact avec la tumeur est injectée, rugueuse, friable. A la coupe, on trouve sa partie centrale plus vasculaire et moins consistante qu'à l'état normal.

L'étude microscopique faite par M. Ordonez nous apprend que la tumeur est surtout composée par des noyaux embryoplastiques, au milieu desquels on distingue quelques-uns des éléments désignés sous le nom de médullocèles et de myéloplaxes.

La malade a succombé le 28 août.

On trouve à l'autopsie une péritonite et un noyau de pneumonie.

Les ganglions inguinaux du côté droit sont augmentés de volume et ramollis à leur centre.

L'ablation de la tumeur paraît avoir été complète.

---

7. M. *Gentilhomme* montre des *tumeurs mélaniques* sur lesquelles il donne les détails suivants :

Un homme robuste, âgé de trente-quatre ans, employé au chemin de fer de l'Est, entre à la Maison de santé le 11 juillet pour se faire guérir de tumeurs multiples.

Il portait une tumeur érectile congénitale à l'avant-bras gauche. En décembre 1861, celle-ci devint le siége d'un gonflement anormal.

On enlève cette tumeur en janvier à Reims.

La maladie ne tarde pas à se reproduire, et, lorsqu'il se présente à nous, il existe quatre tumeurs : 1° une au niveau de la cicatrice, qui est la plus petite ; 2° une très volumineuse, arrondie dans le creux axillaire; 3° une un peu plus petite, sous la clavicule, dans l'épaisseur du grand pectoral, un peu en dedans de l'interstice qui sépare le grand pectoral du deltoïde; 4° une dans le dos, dans le tissu cellulaire sous-cutané qui recouvre le grand dorsal. Toutes ces tumeurs présentent une consistance dure, un peu élastique; leur forme est régulièrement arrondie; elles ont une surface lisse et sont complétement exemptes d'adhérences avec les parties voisines. Celle qui est à l'avant-bras et celle qui est dans le dos laissent voir une légère coloration noirâtre. Elles ne sont point le siége de douleurs.

Le 17 juillet, M. Demarquay enlève les trois premières. L'opération se fait facilement. Ces tumeurs sont enkystées et se séparent très facilement d'avec les parties voisines (1).

Les suites de l'opération sont très malheureuses. Le quatrième jour, l'opéré est pris d'un érysipèle ambulant qui commence au bras, parcourt tout le corps et finit par emporter le malade au bout de quinze jours.

HÉMIPLÉGIE GAUCHE PROGRESSIVE. — INCONTINENCE D'URINE. — PLEURÉSIE INTERCURRENTE. — CONTRACTURE DES MUSCLES DU COU. — DÉLIRE, COMA, MORT. — A L'AUTOPSIE : RAMOLLISSEMENT ULCÉREUX SUPERFICIEL DES CIRCONVOLUTIONS CÉRÉBRALES. — TROIS KYSTES HYDATIQUES DU CERVEAU. — CONGESTION DES ENVELOPPES DE LA MOELLE, par M. POTAIN, médecin de l'hospice des Ménages.

Madame X..., âgée de soixante-quinze ans, pensionnaire de l'hospice des Ménages, petite femme très vive et très intelli-

(1) Les tumeurs sont lobulées. A la coupe, elles ont une coloration très noire; on trouve dans leur intérieur de petites cavités, de petits kystes remplis d'un liquide brun foncé. Les éléments qui constituent ces tumeurs sont des cellules cancéreuses complétement infiltrées de granulations pigmentaires.

gente, n'avait jamais été malade ni retenue un instant au lit par aucune autre indisposition que par ses couches. Elle avait eu dix enfants, et, malgré une existence traversée de beaucoup de fatigues et de chagrins, malgré les émotions perpétuelles auxquelles l'avaient longtemps assujettie les emportements violents de son mari, qui était épileptique, elle n'avait jamais éprouvé le moindre accident nerveux. Quelques métrorrhagies depuis longtemps disparues étaient le seul trouble qu'elle eût jamais eu dans sa santé.

Il y a deux ans, elle fit une chute dans la rue. Le bout de son parapluie s'était embarrassé dans la rigole d'un trottoir; cela la fit trébucher et tomber. Elle se releva sans aucune contusion; mais, à partir de cette époque, elle s'aperçut que ses jambes n'étaient plus aussi solides qu'autrefois, et elle fit depuis plusieurs chutes du même côté sans avoir jamais d'étourdissements.

L'hiver dernier, elle fut atteinte d'une grippe qui se prolongea longtemps avec beaucoup de malaise et d'abattement, et dont elle se rétablit avec peine. Elle avait déjà depuis longtemps entièrement cessé de tousser qu'elle conservait encore une grande faiblesse et pouvait difficilement marcher seule. Depuis le commencement du mois de mai, la faiblesse avait fait insensiblement des progrès, se localisant davantage dans les membres supérieurs et inférieurs du côté gauche, et la malade éprouvait des envies plus fréquentes de rendre ses urines, qu'elle retenait avec peine. Toutes les autres fonctions cependant étaient complétement rétablies.

Le 23 juin 1862, je la trouve dans l'état suivant : Trop faible pour se tenir seule sur les jambes, elle ne peut aller de son lit à un fauteuil que soutenue par les deux bras, et encore avec des peines infinies. Elle ne peut même se tenir seule assise sur le vase de nuit. Couchée sur le lit, elle éprouve beaucoup de peine à soulever le membre inférieur gauche au-dessus du plan du lit, tandis qu'elle fait très facilement ce mouvement de la jambe droite, qu'elle maintient même longtemps dans cette position. Les mouvements du membre supérieur gauche sont plus lents et moins énergiques de beaucoup que ceux du bras droit, réguliers toutefois et sans saccades. Il

y a une grande différence dans la pression que la malade peut exercer de la main droite, dont la force est sensiblement normale pour l'âge de la malade, et la main gauche, où elle est considérablement réduite. La parole est complétement libre. Il n'y a pas de déviation de la face, mais peut-être un léger strabisme externe de l'œil droit, assez léger toutefois pour qu'il puisse être un fait ancien et habituel.

Les sens sont dans un état d'intégrité complète, la sensibilité absolument normale sur le tronc et les membres des deux côtés. En pressant successivement sur toute la série des apophyses épineuses, on trouve un peu d'hyperesthésie, seulement au niveau des troisième, quatrième et cinquième dorsales. Du reste, la malade m'a assuré n'avoir jamais eu de douleur dorsale spontanée notable ni de constriction au niveau de la base du thorax. Aucune trace d'arc sénile à la cornée. Intégrité complète de l'intelligence, qui conserve même une vivacité peu commune chez les femmes de son âge fatiguées surtout par une longue maladie. Le sommeil est bon et calme.

Œdème assez prononcé, non douloureux au bas des deux jambes, plus prononcé à la jambe gauche, et reconnaissable aussi à la main et à l'avant-bras de ce côté.

Pas de fièvre. Rien de notable dans la poitrine. Pouls dur, assez plein, sans fréquence. Bruits du cœur réguliers et normaux, accompagnés seulement d'un léger souffle très doux, au premier temps, au niveau de l'orifice aortique. Souffle léger, continu, dans les vaisseaux du cou. Appétit très bon, digestions faciles, tendance habituelle à la constipation. L'exploration attentive du ventre n'y fait trouver absolument rien d'anormal. Envies fréquentes d'uriner; difficulté à retenir les urines, qui sont claires, sans dépôt, et ne contiennent ni albumine ni sucre. La vessie n'est point distendue.

Prescription : Huile de ricin, 10 grammes; rhubarbe, 20 centigrammes par jour; trois pilules de Vallette; vin de quinquina; régime substantiel.

Pendant près d'un mois, l'état de la malade ne se modifie pas sensiblement, et l'on peut constater seulement que l'énergie musculaire s'éteint de plus en plus dans les membres supérieur et inférieur du côté gauche, tandis qu'elle demeure

sensiblement la même dans ceux du côté droit, que la malade continue de mouvoir avec toute liberté.

Le 16 juin, elle est prise d'une douleur dans le côté gauche de la poitrine, et, le lendemain matin, je constate un épanchement pleural assez notable de ce côté, avec état fébrile, peau chaude et pouls plein et développé, à 92; de plus, une prostration très grande, contrastant avec la vivacité que la malade avait conservée jusque-là. (Vésicatoire en arrière du côté gauche de la poitrine; infusion de digitale.)

Vers le soir, il survient un peu d'agitation et de délire.

Le lendemain 18, la malade se trouve mieux. Respiration plus libre, pouls moins fréquent, moins large et moins dur. Peau moins chaude. Pas de vomissement. L'épanchement thoracique n'a plus augmenté.

Le 19, un peu d'aggravation; légère agitation pendant la nuit, prostration le matin.

Le 20, grande amélioration. Pas de fièvre. La malade a retrouvé toute sa vivacité et tout son entrain habituel, et demande à manger quelque chose de solide. On supprime la digitale.

Le 21, de nouveau, beaucoup d'affaissement et de prostration. Le vésicatoire est le siége d'une douleur extrêmement vive, quoique sa surface ne soit point enflammée. La tête s'incline involontairement à droite sur l'oreiller, et la malade a beaucoup de peine à la redresser.

Le 22, le torticolis se prononce davantage. On ne peut redresser la tête sans produire une douleur vive dans le côté droit du cou, qui est aussi un peu douloureux à la pression, mais où l'on ne trouve ni saillie ni tension du sterno-mastoïdien. La douleur à la pression est d'ailleurs mal limitée à la partie supérieure du cou. Du reste, pas de fièvre. Un peu de céphalalgie; encore de la prostration. Dans la journée, l'état s'améliore; la malade reprend de la gaieté et de l'entrain. Pas d'agitation ni de délire le soir et dans la nuit.

Le 23, peau chaude, pouls fréquent, sueur abondante, prostration plus grande que jamais. Le torticolis augmente, et la malade ne souffre pas la moindre tentative de redressement sans se plaindre vivement. Le sterno-mastoïdien n'est cepen-

dant toujours pas tendu, et la contracture paraît occuper des muscles plus profonds. Pas de gêne de la déglutition. Intelligence absolument intacte. (Sulfate de quinine, 75 centigrammes.)

A partir de ce jour, il n'y a plus d'accès fébrile ni d'exacerbation des accidents; mais la malade s'affaiblit progressivement, et la paralysie des membres supérieur et inférieur du côté gauche se prononce tous les jours davantage, ainsi que le torticolis. Chaque jour, 50 centigrammes de scammonée et 50 centigrammes de calomel. Évacuations modérées.

Le 27, la résolution de ces membres est complète, mais la sensibilité n'y est nullement altérée, et le membre supérieur droit conserve toute la liberté de ses mouvements. La tête entièrement couchée sur l'épaule droite et immobile. Rétention d'urine. Évacuations alvines involontaires. Prostration profonde. Pas de délire.

Le 28, on s'aperçoit avec étonnement que la tête peut être redressée sans difficulté et avec fort peu de douleur, bien que la malade semble toujours incapable de la mouvoir elle-même. La résolution des membres du côté gauche toujours complète, la sensibilité conservée. L'abattement toujours considérable, l'anorexie presque absolue, la déglutition un peu difficile, la parole très faible, très mal articulée, sans déviation de la face. Pas de délire.

Le 29, l'état s'aggrave beaucoup. La contracture reparaît au cou. La malade, profondément affaissée, semble reconnaître à peine les personnes qui l'approchent et divague très légèrement par instants.

Elle meurt le 1er août à cinq heures du matin après une agonie un peu agitée, avec quelques mouvements convulsifs de la face.

Autopsie le 2 août, à six heures du matin, vingt-cinq heures après la mort, par une température assez chaude. — Rigidité cadavérique très prononcée au bras droit, nulle au bras gauche. Pas de signes de décomposition putride. Une large eschare au sacrum répand seule une grande fétidité.

En ouvrant le crâne, on remarque une congestion veineuse

assez considérable des téguments prédominant beaucoup à droite. Quand on incise la dure-mère, il s'écoule une assez grande quantité de sérosité limpide.

Les méninges ne présentent qu'une injection veineuse médiocre, mais on remarque à la face externe de l'hémisphère droit, vers le milieu de sa longueur, une large plaque d'une teinte rougeâtre diffuse. La pie-mère, partout modérément vascularisée, ne présente d'ailleurs ni épaississement ni infiltration notable. Elle se détache partout aisément de la surface des circonvolutions.

Celles-ci ont en général un aspect normal, mais, à droite, celles qui bordent la scissure de Sylvius, au-dessus et en arrière dans les points correspondant à la plaque rouge signalée dans la pie-mère, présentent un grand nombre de petites excoriations superficielles bornées à leur partie la plus saillante, n'entamant qu'une faible épaisseur de la couche corticale et sans ramollissement appréciable de la substance nerveuse qui en forme le fond. Du côté gauche, on trouve sur quelques circonvolutions des lésions analogues, mais infiniment moins étendues et moins caractérisées.

La consistance générale du cerveau n'est pas très ferme, mais d'ailleurs partout parfaitement égale et sans aucune altération appréciable à la vue en aucun point.

Sur la circonvolution qui borne en arrière la scissure de Sylvius du côté droit, sur l'une des circonvolutions du lobe postérieur gauche et dans le ventricule droit, immédiatement derrière l'extrémité postérieure de la couche optique et du corps strié, on trouve trois petites tumeurs du volume d'une amande de noisette, toutes trois exactement semblables. A moitié enfoncées dans la substance cérébrale, ces petites tumeurs font une légère saillie avec un aspect un peu bosselé, grisâtre et opalin, et une consistance assez ferme. En les incisant, on leur trouvait une petite membrane kystique mince, d'aspect un peu fibreux, et, dans l'intérieur, un contenu gélatiniforme grisâtre et très ferme ; presque pas de liquide. Ce contenu, examiné au microscope, ne montrait d'abord qu'une substance analogue à la fibrine désagrégée, de la graisse et une assez grande quantité de matière colorante du sang sous

forme de grumeaux. En cherchant davantage, il fut possible de trouver dans un petit grain blanc plus opaque que le reste, qui se trouvait dans le kyste des circonvolutions de l'hémisphère droit, deux échinocoques très faciles à reconnaître, bien qu'ils n'aient pas pu être isolés dans leur entier (la pièce avait déjà séjourné dans l'eau alcoolisée). Les têtes entières offraient les quatre ventouses et une rangée de crochets très grande (longueur, $0^{mm},14$ à $0^{mm},17$) au nombre de huit, seulement sur l'un des entozoaires et à peu près en même nombre sur l'autre. Il avait dû s'en détacher quelques-uns au moins, car on en trouva de libres dans la préparation.

La substance nerveuse qui se trouvait immédiatement au contact de ces kystes ne présentait ni ramollissement notable, ni vascularisation sensible, ni même aucune altération particulière de structure.

Les ventricules contiennent une sérosité limpide en assez grande quantité sans en être très notablement distendus. Les plexus choroïdes sont un peu infiltrés. La voûte et la cloison sont très ramollies.

Tout le reste du système nerveux (corps strié, couches optiques, pédoncules, protubérance annulaire, moelle dans toute sa longueur), attentivement examiné à l'aide de coupes, ne présente absolument aucune altération. Des parcelles de la substance, recueillies à droite et à gauche dans ces différentes régions, offrent au microscrope le même aspect des tubes et des cellules, le même degré de vascularisation très modéré.

La substance corticale, même au-dessous des points ulcérés, ne présente aucune modification notable de sa disposition histologique. On n'y aperçoit aucun globule de Glüge, aucune accumulation de granulations graisseuses, aucune trace d'épanchement sanguin. Il n'y a non plus ni dilatation appréciable des capillaires ni altération athéromateuse, sauf dans quelques rares points épars, et beaucoup plus rares même qu'ils ne le sont d'ordinaire dans le cerveau d'individus âgés.

Les artères cérébrales et leurs ramifications sont dans un état d'intégrité remarquable, présentant à peine quelques petites taches blanches isolées dans quelques endroits.

Les méninges rachidiennes sont assez vivement injectées

d'un bout à l'autre de la moelle, et cette injection paraît surtout veineuse.

Les autres organes n'ont pas été examinés.

APOPLEXIE PULMONAIRE CHEZ UN PHTHISIQUE. — DÉCHIRURE DU POUMON ET DE LA PLÈVRE; ÉPANCHEMENT DE SANG DANS CELLE-CI, par M. OLLIVIER, interne des hôpitaux.

Tuban (Jacques), âgé de vingt-neuf ans, mécanicien, est admis le 1er juillet à l'hôpital Lariboisière, salle Saint-Vincent, n° 5. A la suite d'excès de coït et de boissons, il a été pris de crachement de sang. Pas de maladies graves antérieurement. La percussion montre une submatité dans les deux tiers supérieurs du poumon droit. A l'auscultation, on constate des râles sous-crépitants presque généralisés. Très peu de toux. Pouls à 86 pulsations. Le malade a conservé assez d'embonpoint et n'a pas eu de sueurs nocturnes jusque-là. (Limonade sucrée, potages avec extrait de ratanhia.)

Le 5 juillet, l'hémoptysie, qui avait diminué, redouble d'intensité. La quantité de sang rejetée dans la journée s'élève à un demi-litre. Fièvre vive, palpitations très prononcées. Dans toute la hauteur des deux poumons existent des râles muqueux et sous-crépitants. Au sommet du poumon droit, on croit percevoir quelques craquements. (Limonade sucrée avec glace, potages avec perchlorure de fer.)

Le 12, nouvelle rémission dans l'hémoptysie, puis exacerbation. Plus d'un litre de sang est vomi en cinq heures. On entend manifestement des craquements au sommet du poumon droit. (Prescription *ut supra* : 80 ventouses sèches sur l'abdomen et les membres inférieurs.)

Le malade s'affaiblit de jour en jour et maigrit beaucoup. Chaque nuit, il a des sueurs abondantes. Ce n'est qu'avec répugnance qu'il prend un peu de bouillon. La toux persiste et provoque à des intervalles assez rapprochés de véritables vomissements de sang. Pâleur presque cadavérique.

Depuis quelques jours, il n'y avait plus aucune trace de sang dans les crachats, qui étaient devenus nummulaires, quand le malade fut pris d'érysipèle de la face, qui ne tarda pas à se compliquer de délire intense. La toux ne discontinua pas pendant le cours de cette complication; plusieurs fois même, et notamment une demi-heure avant la mort, il survint plusieurs quintes assez violentes. Le malade succomba le 20 juillet, deux jours après le développement de l'érysipèle.

A l'*autopsie*, on trouve des tubercules disséminés dans toute la hauteur du poumon droit, mais plus nombreux toutefois dans la moitié supérieure. Plusieurs de ceux qui occupent le sommet commencent à se ramollir. La plèvre de ce côté n'a contracté aucune adhérence pariétale. A gauche, la plèvre est également libre; mais elle est rouge, parsemée de petites granulations qui la soulèvent et ressemblent à des masses tuberculeuses. Dans son intérieur, le poumon gauche ne paraît pas contenir manifestement des tubercules; mais à la face interne du lobe supérieur existe une déchirure longue d'environ 1 décimètre, s'étendant depuis l'entrée de la bronche jusqu'à la base de ce lobe. Cette déchirure pénètre dans le parenchyme pulmonaire à une profondeur qui va en augmentant de haut en bas, où elle atteint 6 centimètres. Dans sa moitié inférieure, elle est très inégale, déchiquetée, et offre des anfractuosités séparées les unes des autres par des tractus que l'on reconnaît être des veinules. Au fond de la déchirure se trouve une grosse branche des veines pulmonaires. En y injectant de l'eau, on voit des gouttelettes sourdre non du tronc lui-même, mais des petites veinules, dont on distingue alors parfaitement l'orifice.

Entre les deux lobes de ce poumon existe un épanchement sanguin qui semble de production récente et se prolonge en arrière dans la plèvre, sans s'y étaler toutefois. On recueille à peu près un demi-verre d'un sang noirâtre, demi-fluide. Autour de l'épanchement, la plèvre n'est le siége d'aucune exsudation ni d'aucune adhérence.

Les trois lobes du poumon droit et le lobe inférieur du poumon gauche sont parsemés de petits noyaux hémoptoïques de

grosseur variable, mais ne dépassant pas toutefois le volume d'un petit pois.

Les autres viscères, examinés avec soin, ne présentent rien à noter particulièrement.

TUBERCULES DU CERVELET, par M. HORTELOUP, interne des hôpitaux.

Sagot, âgée de neuf ans et demi, entre le 6 mai salle Sainte-Catherine.

Il y a quatre mois cette jeune fille fut réveillée subitement par une roideur presque tétanique, généralisée ; elle ne perdit nullement connaissance, et le lendemain elle ne se plaignit que d'une légère céphalalgie, sans aucun trouble du côté des appareils locomoteurs.

A partir de cette époque, cette enfant fut sujette à des attaques tout à fait semblables à la première ; elles ne se montrèrent d'abord qu'à des intervalles de sept ou huit jours, mais elles se rapprochèrent, et maintenant on nous dit qu'elle en a six, sept et même huit par jour.

Ces convulsions sont caractérisées par une tonicité de tous les muscles, avec renversement de la tête en arrière ; la face est rouge et congestionnée.

On l'amène à l'hôpital le 6 mai. Pendant sa réception, elle fut prise d'un véritable tétanos, avec emprosthotonos très prononcé, et un peu de trismus.

Pendant cet accès, qui fut le seul observé pendant son séjour de dix-huit heures à l'hôpital, on constata que l'intelligence était parfaite. Pas de contraction de la pupille. Le serrement des mâchoires empêche seul la parole.

En interrogeant l'enfant, voici ce que l'on apprend :

Elle est habituellement constipée. Il y a trois jours, elle a été prise de vomissements bilieux et alimentaires.

Le ventre n'est ni ballonné ni rétracté.

Pas de gargouillement.

Elle se plaint de maux de tête très violents.

Le visage est pâle et parfaitement régulier. Les pupilles sont un peu dilatées; pas de trouble de la vision.

Les mouvements des bras et des jambes sont intacts.

Il n'y a aucune paralysie. Cependant, si l'on fait marcher l'enfant, la marche est un peu incertaine.

Pas de gêne de la respiration.

La colonne vertébrale n'est pas déviée, mais à la hauteur de la huitième vertèbre dorsale on fait éprouver, en pressant sur les apophyses épineuses, une très vive douleur.

La masse commune droite est le siége d'une contracture si forte, qu'elle fait une saillie énorme, comparée au volume de la masse musculaire du côté opposé.

Lorsque l'enfant est debout, elle est penchée du côté gauche, et elle ne peut se redresser.

J'avais oublié de dire que cette enfant n'a pas de fièvre et n'en a jamais eu.

Pendant la première nuit que cette fille passa à l'hôpital, elle fut prise d'une attaque convulsive et mourut subitement.

Autopsie. — *Boîte crânienne.* — En incisant la dure-mère, il s'écoule un flot de liquide, et la masse cérébrale s'échappe par l'incision.

Le cerveau est distendu par des liquides en si grande quantité, qu'il y a presque de la fluctuation.

Les hémisphères cérébraux, les couches optiques, les corps striés sont le siége d'un ramollissement très considérable; mais la lésion importante siége dans le cervelet.

Cet organe est doublé de volume. Le lobe gauche est très mou. En le coupant, on trouve presque du liquide crémeux très blanc, mais pas de pus.

L'hémisphère droit est dur; cependant à sa partie supérieure et à sa face inférieure on sent deux endroits très mous, fluctuants. En les incisant, on tombe dans deux kystes contenant une cuillerée de pus verdâtre, avec des grumeleaux pour celui de la face supérieure, et l'autre un liquide blanc, qui n'est autre que de la matière tuberculeuse. Ces deux foyers sont réunis par une tumeur grosse comme une noisette, qui est formée de matière tuberculeuse non ramollie.

Dans le sommet du poumon droit, on trouve un tubercule crétacé. Le reste du poumon est intact.

Les ganglions bronchiques sont sans la moindre lésion.

Le cœur est sain.

Rien dans l'abdomen.

TUMEUR BLANCHE DES VERTÈBRES CERVICALES, par M. HORTELOUP, interne des hôpitaux.

Enfant âgée de sept ans et demi, grêle, malade depuis six semaines, soignée en ville pour un rhumatisme musculaire, caractérisé par des douleurs du cou, des bras et des épaules.

Au bout de ce temps, c'est-à-dire à la fin de mai, cette enfant entre à l'hôpital, où l'on constate ce qui suit :

Roideur considérable du cou, avec impossibilité de mouvoir le cou à droite ni à gauche ; roideur et contraction des muscles du cou, extrêmement douloureux au toucher ; douleur excessive de l'épaule gauche, s'étendant jusqu'au coude gauche. État de prostration très grand. Pas de déformation.

On diagnostique une tumeur blanche du cou.

Impossibilité de mettre l'enfant sur son siége à cause des douleurs. Pas de paralysie. (Calomel, vésicatoires, morphine.)

Au bout de trois semaines de ce traitement, commencement de toux. L'enfant soulevé, on constate une pneumonie du côté gauche. (Lotion à la teinture d'iode ; kermès.)

A mesure que la pneumonie marche, le cou semble s'améliorer. Mouvements plus libres. L'enfant s'assied dans son lit. Douleurs moindres.

Pas de déformation, pas de paralysie ni d'altération de la sensibilité ; douleur extrêmement vive dans le bras gauche, persistant seule, puis signes de tuberculisation pulmonaire et de gangrène pulmonaire.

Mort le 12 juillet.

Autopsie. — Infiltration tuberculeuse des deux poumons ; cavernes ; ramollissement.

Poumon gauche. — Le lobe inférieur présente à sa face externe un point large comme une pièce de 2 francs de gangrène pulmonaire, reconnaissable à la destruction des tissus, à l'odeur et à l'eschare de coloration brun verdâtre.

Cou. — Nécrose du corps de la cinquième vertèbre cervicale; disparition du disque qui sépare la cinquième de la quatrième vertèbre; nécrose du corps de la quatrième vertèbre, qui semble fendue en deux; congestion et ramollissement de la moelle, qui est presque détruite à ce niveau. Esquille ayant perforé les membranes et faisant saillie à l'intérieur de la moelle et au restant du cartilage.

RÉTENTION D'URINE. — RÉTRÉCISSEMENT DE L'URÈTHRE. — DILATATION DE LA VESSIE, par M. GENTILHOMME, interne des hôpitaux.

Le nommé Turlot, âgé de soixante ans, entre à la Maison de santé le 18 juin, malade depuis un an.

Son habitude extérieure est très remarquable : gonflement des membres inférieurs; ballonnement énorme du ventre, comme dans l'épanchement de liquide dans le péritoine; fluctuation, etc. Il présente l'aspect extérieur d'un homme atteint d'une maladie du cœur avancée.

Il urine par regorgement; on fait une tentative pour le sonder, et l'on découvre un rétrécissement du canal. Le 21 juin, on parvient à passer une bougie très fine. Le malade continue à uriner entre la bougie et le canal par regorgement. Quatre jours après on lui passe une très petite sonde, et on retire 5 litres d'urine; le gonflement du ventre disparaît complétement; on laisse cette sonde à demeure, et l'on fait des injections d'eau dans la vessie pour ramener la contractilité.

Le 25 juin, la fièvre apparaît précédée de frissons; vomissements, etc.

Le 26, malgré l'emploi du sulfate de quinine, la fièvre a toujours continué; il y a un peu de délire.

Le 27, la fièvre continue toute la journée. Le soir, le délire est remplacé par le coma.

Enfin le malade meurt le 28 juin au matin, après quelques efforts de vomissement.

A l'*autopsie*, on trouve un développement considérable de la vessie, un épaississement considérable de ses parois, qui n'ont pas moins de 1 centimètre et demi; lorsque la vessie est revenue sur elle-même, colonnes considérables; les uretères sont très dilatés, et offrent le volume d'un intestin de lapin des deux côtés; le bassinet et les calices présentent une poche énorme de chaque côté, sur laquelle la substance rénale aplatie est appliquée; il y a un peu d'inflammation dans ces cavités.

Rougeur de la muqueuse; fausses membranes et pus.

Du côté du canal de l'urèthre, on trouve à peine des traces du rétrécissement, mais on trouve un abcès dans le bulbe; gonflement de cet organe; rougeur; infiltration purulente dans l'intérieur du bulbe, et abcès enkysté dans un point; suppuration de la prostate; outre le développement considérable de cet organe déterminé par la présence d'un abcès, la prostate présente une remarquable hypertrophie de ses éléments musculaires; elle n'a fait, du reste, en cela que suivre l'exemple de la vessie; elle renferme dans son intérieur un énorme abcès enkysté.

Cette observation présente un grand intérêt, d'abord au point de vue du diagnostic. Les phénomènes présentés par le malade simulaient parfaitement les signes d'une maladie du cœur, d'autant que le malade, continuant à uriner, n'appelait pas du tout l'attention du médecin du côté des organes urinaires.

D'autre part, par les lésions anatomiques, à savoir, la dilatation et l'hypertrophie de la prostate, des uretères et des calices, la disparition sur le cadavre des caractères anatomiques du rétrécissement, l'inflammation suppurative du bulbe et de la prostate à la suite de la dilatation graduelle d'un rétrécissement.

XXXVIIe ANNÉE. — NOVEMBRE 1862.

SOMMAIRE :

EXTRAITS DES PROCÈS-VERBAUX. — 1. Ossification de l'intérieur de l'œil. — 2. Rein unique, résultat de la fusion des deux organes. — 3. Fracture intra-capsulaire du col du fémur consolidée. — 4. Rupture d'un anévrysme de l'aorte dans le péricarde. — 5. Gangrènes sèches des membres inférieurs dues à des embolies artérielles. — 6. Ossification des muscles psoas iliaque. — 7. Fœtus phocomèle des membres supérieurs.

OBSERVATIONS. — Méningite tuberculeuse; ramollissement des deux hémisphères cérébraux; infiltration tuberculeuse de l'arachnoïde pariétale de la moelle, par M. RAYNAUD, interne des hôpitaux.

Infection purulente puerpérale développée au vingtième jour de l'accouchement, par M. TIRMAN, interne des hôpitaux.

Péritonites successives produites par une série de kystes de l'ovaire enflammés, par M. CHALVET, interne des hôpitaux.

Corps étranger des sinus frontaux, par M. SIMON DUPLAY, interne des hôpitaux.

Phthisie; caverne énorme dans le poumon gauche simulant, pendant la vie, un pneumothorax; calculs rénaux formés exclusivement de phosphate ammoniaco-magnésien, par M. HARMAN, interne des hôpitaux.

Tumeur hydatique de l'abdomen développée dans la capsule graisseuse périnéphrétique, par M. FLURIN, interne des hôpitaux.

Rapport de M. FERRAND sur deux présentations de corps étrangers du larynx faites par M. FLURIN à la Société anatomique.

Nécrose de la voûte crânienne; vaste abcès englobant les parties nécrosées, par M. DODEUIL, interne des hôpitaux.

Péritonite chronique; périmétrite ; foyer purulent ouvert d'un côté dans le vagin, de l'autre dans l'intestin grêle, par M. le docteur CHATEAU, chef de clinique de M. le professeur Rostan.

PRÉSIDENCE DE M. CRUVEILHIER.

1. M. le docteur *Desprès* présente une *ossification vraie* située entre la choroïde et la rétine.

Cette pièce a été recueillie chez un homme âgé de quarante-neuf ans, mort à la suite d'une tuberculisation générale, et qui portait encore une lésion du foie, une hydatide. L'œil perdu depuis longtemps paraît avoir été atteint d'une ophthalmie, la cornée, devenue opaque, est recouverte d'une membrane celluleuse de nouvelle formation.

L'œil ouvert par sa partie postérieure présente les particularités suivantes :

1° Choroïde épaissie, adhérente par sa face profonde à une pièce d'apparence osseuse, traversée à son centre par un trou dans lequel s'engage le nerf optique.

2° Dans l'intérieur de la coque osseuse irrégulière, une membrane blanche nacrée tapisse toutes les parois de la pièce osseuse. Celle-ci contient dans la cavité qu'elle forme une substance hyaline.

3° Le cristallin entouré de l'iris des procès ciliaires, est appliqué contre l'ouverture antérieure de la pièce osseuse, il est incrusté de matières calcaires dans tout son entier; il est coloré en jaune et peu adhérent aux membranes qui l'enveloppent.

Examen microscopique fait par M. Ordonnez. — La choroïde apparaît avec ses vaisseaux et toutes ses couches, sauf la couche interne celluleuse à cellules polygonales, qui repose normalement sur la rétine ; la lamina fusca est immédiatement en rapport avec la pièce osseuse.

La membrane située à l'intérieur de la coque osseuse, et qu'au premier aspect nous avions jugée être la rétine, a fourni à l'examen un tissu fibreux de nouvelle formation, au milieu duquel existaient : 1° des tubes nerveux; 2° des cellules nerveuses multipolaires, des cellules nerveuses bipolaires, en tout semblables à celles qu'on observe au-dessous de la couche

granuleuse de la rétine. La couche des bâtonnets ne se retrouve plus.

La portion osseuse est constituée par du véritable tissu osseux, avec ostéoplastes et canalicules osseux.

Le cristallin est composé d'incrustations calcaires contenant des cristaux de carbonates et phosphates de chaux.

Dans les faits antérieurs un seul peut être considéré comme une véritable ossification, celui de M. Follin. Nous avons vu chez M. Ordonnez un spécimen de la pièce; il y avait de véritables ostéoplastes. La rétine n'avait pu être retrouvée en avant de la portion osseuse d'une manière nette.

La pièce examinée par M. Guyon, l'an dernier, à cette Société, n'était pas une ossification, c'était une plaque calcaire. Il y avait des vestiges de la rétine.

Des deux faits de la thèse de M. Metaxas (Paris 1861), dans un il n'y avait pas de structure distincte, dans l'autre il n'est point fait mention d'ostéoplastes.

Il n'y a point d'examen microscopique des faits de Morgagni, Haller, Wardrop, M. J. Cloquet et Panizza, de sorte que l'on ne sait pas s'il s'agit réellement d'une ossification (Mackensie, *Ossification de la rétine*, t. II); de toutes ces observations celle de Panizza est celle qui ressemble le plus au fait que nous présentons. A l'œil nu on apercevait une membrane à l'intérieur de la coque osseuse.

Ainsi donc il ressort de l'examen de notre pièce :

1° Une nouvelle preuve que l'ossification véritable peut exister dans les membranes de l'œil ;

2° Que l'on peut concevoir, eu égard au tissu fibreux de nouvelle formation, la production osseuse comme le résultat d'une transformation d'un exsudat, ainsi que le pensent Panizza, Mackensie et M. Follin;

3° Que la disparition de la couche interne de la choroïde, la conservation de la rétine en avant de la production osseuse, semblent indiquer que l'exsudat est fourni aux dépens de la choroïde altérée, et que l'ossification de la rétine n'existe pas dans les faits connus jusqu'à ce jour.

M. le professeur *Cruveilhier*. Il est important de consigner

que, dans le fait de M. Després, l'ossification s'est produite entre la rétine et la choroïde. Jusqu'à présent on avait pensé, et j'ai dit moi-même que la choroïde seule était le point de départ de ces productions osseuses.

---

3. M. *Périer* montre un cas d'*adhésion des deux reins*. L'organe résultant de cette fusion était situé au-devant de la colonne vertébrale, et embrassait dans sa concavité l'aorte et les piliers du diaphragme, cependant il était placé plutôt à droite que sur la ligne médiane, et par sa partie supérieure répondait à la face inférieure du foie.

La forme de ce rein représentait assez bien celle d'un croissant dont la concavité serait tournée en haut. Il offrait en outre cette particularité qu'un étranglement circulaire existait à sa partie médiane, au point même où l'adhésion s'était effectuée. L'échancrure qui en résultait était beaucoup plus prononcée vers le bord inférieur ou convexe que vers le bord supérieur. Chacune des deux moitiés, ainsi nettement séparées, répondait par son volume à celui d'un rein ordinaire, si toutefois on ne tient pas compte d'un kyste volumineux qui occupait la partie inférieure et externe du côté droit.

La face postérieure lisse rappelle assez bien par son aspect la face supérieure d'un foie de nouveau-né.

Quant à la face antérieure, elle mérite une description spéciale, en raison de la présence d'un double hile, prouvant à elle seule que l'organe résulte bien de la fusion des deux reins.

Le hile du côté droit occupe presque toute la surface antérieure de la moitié du rein à laquelle il appartient. En bas et en dehors, il est limité par la paroi du kyste signalé plus haut. Cinq calices partis des différents points de ce hile convergent directement d'avant en arrière et de haut en bas, vers un bassinet qui donne naissance à un uretère normal.

Le hile du côté gauche présente la forme d'un fer à cheval ouvert en haut, et à branche interne beaucoup plus courte que l'externe. Du point d'union des deux branches part un

calice ; de la branche interne, deux, et de l'externe, trois. Ces six calices, après un trajet assez long, se jettent dans un bassinet qui répond à la partie inférieure et lisse du rein, et se continue, comme celui du côté opposé, avec un uretère normal.

Il n'a pas été permis à M. Périer de voir si les vaisseaux artériels du rein venaient de l'aorte par un tronc unique, comme c'est le cas le plus fréquent dans de semblables anomalies ; mais au niveau du hile, les vaisseaux étaient situés comme à l'ordinaire sur un plan antérieur à celui des calices et des bassinets.

En pratiquant sur l'organe une incision transversale, on a pu constater que les pyramides de substance médullaire, formant la limite des deux reins, étaient séparées par une colonne de substance corticale, comme si ces deux pyramides appartenaient à un même rein. La seule différence était dans l'abouchement de leurs papilles à des calices allant se jeter dans des bassinets distincts.

Ce fait vient confirmer la règle observée jusqu'à ce jour dans les anomalies de ce genre, et justifie complétement les opinions émises à plusieurs reprises par M. Cruveilhier.

---

3. M. *Duplay* présente une *fracture intra-capsulaire du col du fémur* consolidée par un cal osseux.

Cette pièce a été trouvée par hasard à l'amphithéâtre de Clamart sur un homme de soixante-dix à quatre-vingts ans.

Les mouvements de l'articulation coxo-fémorale, et surtout les mouvements de rotation, étaient considérablement gênés ; il y avait, en outre, un raccourcissement très marqué du membre.

L'articulation, mise à découvert, laissait voir la capsule à l'état normal, sans traces d'altérations. Le ligament rond n'offrait rien de particulier, ni dans sa structure, ni dans son mode d'insertion, soit à la tête fémorale, soit à l'arrière-fond de la cavité cotyloïde. La surface de la tête du fémur était encore recouverte de cartilage. Enfin la cavité cotyloïde se présentait avec son aspect naturel et n'offrait aucune altération.

Le col fémoral, au contraire, se fait remarquer par des changements très accusés dans sa longueur et dans la direction de son axe.

Le raccourcissement est tel qu'il n'existe plus qu'une sorte de rudiment de col et que la tête fémorale semble appliquée sur l'extrémité supérieure du fémur. La direction de la tête et de la portion du col qui la supporte, au lieu d'être oblique de dedans en dehors et de haut en bas, est oblique de bas en haut; mais, outre cette modification dans la direction normale du col, en vertu duquel celui-ci s'est abaissé d'une manière si notable, on constate que la tête et le col ne se continuent pas, mais se rencontrent sous un angle à *sinus* antérieur; ils forment, en un mot, une ligne brisée. Au niveau de cette réunion angulaire du col et de la tête, on voit une saillie antérieure formée par la tête, et dirigée de haut en bas et de dehors en dedans. Il paraît donc y avoir eu un chevauchement d'avant en arrière, le fragment inférieur ayant tourné sur son axe d'avant en arrière par un mouvement de rotation en dedans, et le fragment cotyloïdien s'étant porté en avant.

Ce déplacement un peu anormal s'explique naturellement par la section faite sur la tête et le col fémoral. Cette section montre au niveau de la fracture une ligne anguleuse dont le sommet pénètre la tête fémorale et qui offre en certains points les caractères du tissu fibro-cartilagineux.

D'après ce qui précède, il est permis de conclure que l'on a affaire à une ancienne fracture intra-capsulaire réunie par un cal osseux, et, sous plusieurs rapports, cette pièce présente un certain intérêt.

D'abord, elle appartient à la variété de fractures par pénétration, qui sont plus rares en dedans de la capsule qu'en dehors de celle-ci.

La direction générale de la fracture, au lieu d'être, comme cela s'observe le plus souvent, oblique de haut en bas et de dedans en dehors, est oblique de haut en bas et de dehors en dedans.

Le déplacement des fragments n'est pas moins anormal. Au lieu de former un angle dont le sinus regarde en arrière, comme cela a lieu le plus souvent, les fragments se ren-

contrent sous un angle ouvert en avant, ce qui s'explique par la pénétration.

M. *Houël*. Je ne crois pas que nous ayons affaire ici à une fracture du col intra-capsulaire et consolidée ; tout au moins je veux savoir ce que la macération va nous apprendre. Avant qu'elle n'ait été produite, je considère cette pièce comme devant prendre rang purement et simplement parmi les variétés de lésions de l'arthrite sèche. Ici nous trouvons une atrophie du grand trochanter et de la tête, un abaissement de celle-ci tel, qu'elle repose sur le petit trochanter ; ce contact est le résultat d'un abaissement et d'une atrophie du col, si fréquents chez les vieillards. Dans l'intérieur du col nous trouvons un noyau éburné ; mais la tête est éburnée aussi, et l'on sait, depuis les travaux de notre président, que c'est là une des métamorphoses du tissu osseux que produit l'arthrite sèche ; en un mot, cette pièce ne me paraît pas être un exemple de consolidation d'une ancienne fracture du col.

M. *Simon*. Suivant moi, M. Duplay ne s'est pas trompé : la pièce qu'il nous soumet est bien un exemple de fracture du col consolidée par voie osseuse. Voici sur quoi je me fonde pour appuyer mon opinion : à l'exception de la tête, toutes les parties du fémur paraissent saines ; la tête elle-même ne me paraît que peu diminuée de volume et peu déformée ; la distance qui la sépare du grand trochanter en avant paraît normale ; en arrière, elle paraît diminuée de plus de moitié. Il résulte de là que son axe, au lieu d'être sur le prolongement de celui du col du fémur, et dirigé en dedans et en avant, forme, au contraire, avec celui du col, un angle obtus ouvert en arrière et regarde lui-même dans ce sens. Un semblable changement dans sa direction n'a pu survenir qu'à la suite d'un transport de la tête en arrière. Celle-ci, ai-je dit, paraît un peu déformée et diminuée de volume ; mais cela me paraît tenir à l'obliquité de la fracture qui a entouré sa surface articulaire en avant et au déplacement qu'a subi consécutivement le fragment interne.

Telles ne sont certainement pas les lésions habituelles de

l'arthrite sèche; celle-ci provoque une atrophie et une déformation plus considérable des surfaces articulaires, et, lorsqu'elle se complique d'ostéophytes, ces dernières sont plus éloignées du cartilage d'encroûtement. Enfin un caractère plus important encore de la fracture, c'est que la tête vient toucher le petit trochanter par lequel elle a été arrêtée. L'arthrite sèche ne produit pas de semblables abaissements. Étudions maintenant la coupe de cette pièce : la pénétration du col au centre de la tête y saute aux yeux; elle est indiquée : 1° par l'éburnation du col, qui tranche sur la structure spongieuse du fragment interne, brusquement interrompue par une bande sinueuse distincte d'aspect et de structure à la fois, de la substance du col et de celle de la tête; 2° par la colonne de tissu compacte que l'on voit pénétrer au centre de la tête; cette colonne n'est autre chose que le revêtement compacte de la face inférieure du col, car elle se trouve sur son prolongement; 3° enfin nous voyons deux lignes étendues du centre de la tête à sa surface, paraissant indiquer un éclatement étoilé, et à la partie supérieure de la tête un petit éclat qui s'est consolidé isolément. L'éburnation du col, nous pouvons l'attribuer à la fluxion réparatrice qu'a nécessitée le travail de consolidation; je ne crois pas que l'arthrite sèche produise ainsi d'os éburné.

M. *Houël*. Voici une série de pièces de notre musée appartenant aux arthrites sèches; elles me paraissent devoir faire regarder celle de M. Duplay comme étant de la même espèce. M. Simon insistait beaucoup sur l'abaissement de la tête; chacune de ces trois pièces présente cet abaissement aussi marqué, et vous pouvez voir cependant que toutes appartiennent à l'arthrite sèche. M. Simon attachait une grande importance à la continuation du tissu compacte, très apparente dans la direction de la surface inférieure du col; ces pièces aussi nous montrent par leur coupe qu'elles possèdent ce caractère, et cependant ce ne sont point des fractures consolidées. Voici un véritable exemple de fracture du col consolidée; c'est la seule pièce de cette nature que le musée possède. Le cal ici se distingue à peine du reste du tissu spongieux. Chez les rachitiques, on a

bien observé, à plusieurs reprises, des fractures du col consolidées, c'est alors qu'on peut trouver de l'éburnation au voisinage du cal, comme dans la pièce de M. Duplay; mais ici nous ne pouvons invoquer l'influence de cette maladie, car le porteur de cette lésion avait dépassé soixante ans. A cet âge, cette modification du tissu osseux est une conséquence de l'arthrite sèche.

M. *le professeur Cruveilhier*. Je partage l'opinion de M. Houël. Il me semble effectivement que cette lésion doit rentrer dans une des formes si variées que présente l'arthrite sèche.

M. *Simon*. Si je ne m'abuse, les pièces mêmes que M. Houël nous présente me donnent raison contre lui. Celle qu'il regarde comme une véritable fracture du col consolidée offre précisément la déformation qu'on rencontre sur la pièce de M. Duplay : ainsi la tête est abaissée, et son bord postérieur est fortement rapproché du grand trochanter. Voyons les exemples d'arthrite sèche qu'il nous soumet : sur la première pièce, la tête ne paraît plus exister; on trouve au-dessous du col, dans la cavité cotyloïde, un séquestre volumineux. Ce qui frappe le plus dans cette pièce, en dehors de la disparition de la tête, c'est l'ensemble de l'hypertrophie du tissu osseux, portant non-seulement sur le col, mais même sur l'os iliaque. Les deux autres, qui paraissent au premier abord plus favorables à l'opinion qu'il défend, me semblent cependant lui être plus contraires encore. Nous y voyons, en effet, la tête fémorale dans sa direction normale. Ce qui fait paraître cette tête abaissée jusqu'au petit trochanter, c'est cette *large couronne* de tissu osseux boursouflé de nouvelle formation qui l'entoure; mais celui-ci se distingue nettement de la face encore régulièrement arrondie de la tête. Si le col a diminué d'étendue et s'il s'est abaissé, il n'a pas dépassé, dans ces deux circonstances, les limites qu'il peut atteindre dans la vieillesse.

Vient-on à examiner la coupe de ces pièces, l'interprétation de leur structure paraît encore très favorable à ma manière de voir. On trouve effectivement une colonne de tissu compacte au sein du tissu spongieux ; mais, en comparant la situation de la tête avec l'origine du col, on aperçoit qu'elle se trouve

sur le prolongement de la surface inférieure normale du col, et que, par conséquent, elle doit représenter la lame de tissu compacte qui limite normalement la surface inférieure de celui-ci. Ce n'est pas une production osseuse nouvelle due à l'arthrite sèche. Enfin, sur aucune de ces pièces, nous ne trouvons aucun vestige de cette éburnation centrale du col si accusée dans la pièce de M. Duplay.

M. *Chalvet*. J'ajouterai que l'on voit sur cette pièce, au milieu du tissu spongieux, à la limite de la pénétration, des fragments de cartilage entraînés par le fragment inférieur.

M. *Houël*. J'ai pris au hasard les pièces que je viens de présenter; il y en a certainement d'autres qui prêteraient moins à l'interprétation qu'on vient d'entendre; je n'ai pas eu le temps de choisir. Je maintiens donc mon opinion jusqu'à macération complète de la pièce. Quant au cartilage dont parle M. Chalvet, je doute singulièrement de sa nature.

M. *Desprès*. Il nous manque de précieux renseignements qui lèveraient toute discussion : je veux parler de l'absence de l'histoire de la malade. Toutefois, même dans une telle occurrence, il ne me paraît pas douteux que nous n'ayons affaire, dans ce cas, à une fracture du col intra-capsulaire et consolidée. Rien que la situation de la tête, qui touche le petit trochanter, suffit pour déterminer la nature de la lésion; ce caractère est pathognomonique pour A. Cooper, Camper et M. Malgaigne. M. Desprès rappelle quelques-uns des caractères déjà énumérés par M. Simon. Il insiste sur la part que l'ostéite provoquée par une fracture a eu dans la production de l'éburnation, et il conclut également à une fracture consolidée par ossification.

M. *Houël*, dans la séance qui suivit la discussion précédente, représenta la pièce dépouillée par macération de toutes ses parties molles. On peut constater, dit-il, qu'en aucun point de la périphérie du col il n'existe d'apparence de cal, de trace de fracture. Ce qu'on apprécie, c'est un abaissement considérable du col, dû probablement à une raréfaction du tissu spongieux; effectivement, on trouve cette raréfaction dans la partie supé-

rieure de la diaphyse. Elle a dû exister également dans le col, et favoriser son affaissement; puis sont survenues les lésions de l'arthrite sèche. Aujourd'hui on observe un tissu compacte qui n'est point le résultat d'une ossification secondaire réparatrice, mais bien celui d'une arthrite sèche.

Sur la pièce de fracture du col consolidée que j'ai déjà présentée dans la dernière séance, on voit en avant une trace très manifeste du déplacement des fragments, et, au contraire, à l'intérieur aucune apparence de cal, l'inverse, en un mot, de ce que présenterait la pièce de M. Duplay. Plus que jamais je regarde celle-ci comme un exemple rare d'arthrite sèche.

M. *Simon*. Suivant moi, les caractères de la fracture n'ont pas diminué depuis la macération. Je ferai observer, de plus, que la cavité cotyloïde était parfaitement saine ; il serait donc tout au moins fort rare d'observer un exemple d'arthrite sèche portant uniquement sur une seule extrémité articulaire.

---

4. M. *Decori* fait voir un *anévrysme de l'aorte* qui s'est rompu dans le péricarde, et a amené la mort subite.

Une femme âgée de soixante-dix ans était entrée à l'hôpital Saint-Antoine, dans le service de M. Boucher (de la Ville-Jossy), pour attendre son admission à la Salpêtrière. Cette femme ne présentait d'autres signes d'une affection cardiaque qu'un simple bruit de souffle au cœur siégeant au premier temps, et ayant son maximum d'intensité à la pointe.

Après un séjour prolongé de trois mois environ, elle fut prise subitement de phénomènes de dyspnée intense, puis de syncopes répétées, et la malade succomba bientôt après quelques heures d'agonie.

L'autopsie fut faite le 12 novembre. — Outre la congestion intense de presque tous les organes splanchniques, on trouva une lésion cardiaque remarquable qui avait entraîné la mort

subite. Le péricarde étant ouvert, il s'échappa une quantité considérable de sang, qui pouvait être évaluée à 1500 grammes environ.

Le cœur présentait un léger degré d'hypertrophie.

L'aorte, à son origine, offre une lésion des plus intéressantes; en effet, à 2 centimètres environ de sa naissance, se trouve sur sa partie latérale gauche une ouverture de 25 millimètres de long, et de 1 centimètre de large.

Les bords de cette ouverture, formés par les tuniques internes de l'aorte, sont flottants et séparés de la tunique externe dans une étendue considérable; il en résulte une poche considérable, sorte de kyste anévrysmal contenant environ 300 grammes de sang; ses dimensions sont d'environ 6 centimètres dans tous les sens. A sa partie inférieure, cette poche s'étend en avant de l'aorte, la contourne de gauche à droite, de manière à ne laisser en arrière qu'un espace d'environ 15 millimètres, où les trois tuniques de l'artère restent complétement adhérentes.

La tunique externe de l'aorte forme la paroi externe et gauche du kyste, tandis que la tunique moyenne en constitue la paroi interne, c'est-à-dire celle qui correspond à la lumière du tronc artériel. Le décollement de ces tuniques est parfaitement accusé.

Les caillots volumineux contenus dans ce kyste présentent des degrés de consistance variable, sensiblement fibrineux à la périphérie, où ils adhèrent intimement à la surface interne du sac anévrysmal; ils sont, au contraire, mous et diffluents vers le centre.

Une ouverture ovalaire à grand axe verticalement dirigé se trouve à la partie inférieure de la poche; son étendue est d'environ 15 millimètres dans un sens, et 1 centimètre dans l'autre.

Cette ouverture fait communiquer l'aorte avec la cavité péricardique par l'intermédiaire du kyste anévrysmal, sur lequel se prolonge le feuillet fibreux de la séreuse cardiaque.

Des plaques crétacées nombreuses existent à la surface interne du gros tronc artériel, ainsi que sur les bords de l'ou-

verture anormale que nous avons signalée. Les valvules sigmoïdes sont saines.

L'artère pulmonaire, située en arrière et à gauche du sac anévrysmal, est parfaitement intacte.

Du sang, en grande quantité, est infiltré dans les mailles du tissu cellulaire qui unit l'aorte à l'artère pulmonaire. Ce sang est limité à sa partie périphérique par le feuillet aponévrotique du péricarde qui accompagne ces vaisseaux.

---

5. M. *le docteur Ball* présente le *cœur et les artères* des membres inférieurs d'une femme âgée de cinquante ans qui a succombé à des gangrènes sèches progressives des membres inférieurs. Il existait chez cette femme un rétrécissement auriculo-ventriculaire gauche et de petites végétations fibrineuses sur les valvules. A la suite d'une syncope, elle fut prise de douleurs dans le flanc gauche; la température du membre abdominal correspondant baissa notablement, les battements artériels disparurent. De violentes douleurs se produisirent, la gangrène se développa et marcha de l'extrémité vers la racine du membre. Trois semaines avant la mort les mêmes phénomènes se manifestèrent à droite. Cette gangrène, bien que de la nature de la gangrène sèche, se compliqua d'œdème des membres inférieurs. On trouve l'explication de ces phénomènes dans la présence : 1° de caillots fibrineux anciens dans l'arbre artériel, caillots remontant à gauche jusqu'à l'artère iliaque, à droite jusqu'à la poplitée; 2° de caillots de date plus récente obturant les veines profondes des deux membres abdominaux, et capables de rendre compte de l'œdème.

La rate et les reins présentent de plus des noyaux jaunes analogues à ceux que Kœrck a signalés comme étant le résultat d'embolies capillaires.

---

6. M. *Legros* montre une *ossification des muscles psoas iliaque.*

Un homme âgé de trente-quatre ans entre à Bicêtre, dans la section des aliénés, le 5 décembre 1859.

Il ne présente, au moment de son entrée, aucun symptôme de la maladie qui fait le sujet de cette observation; il avait alors les premiers symptômes d'une paralysie générale progressive.

Vers les premiers jours du mois d'avril 1862, on s'aperçut qu'il marchait avec peine, ce que l'on attribuait à sa paralysie; mais le 5 mai, un examen plus attentif fit reconnaître une tuméfaction des deux hanches, surtout de la droite; à ce moment, le malade n'exécutait plus aucun mouvement avec ses membres inférieurs; on le fit entrer dans le service de chirurgie.

On diagnostiqua un ostéome de la partie supérieure du fémur.

Pendant tout le temps que le malade est resté à l'infirmerie, la tumeur n'a pas paru faire de progrès.

Une eschare au sacrum, conséquence de l'immobilité prolongée du malade, ne tarda pas à se produire, et fut la cause de sa mort; il est décédé le 16 juin 1862.

L'*autopsie* fut faite le 18 juin. — On trouva d'abord les altérations de la paralysie générale, ramollissement superficiel du cerveau, adhérences de la pie-mère, etc.

La hanche droite offre une transformation partielle des muscles en tissu osseux; c'est ce qui constituait la tumeur; la plupart des muscles qui s'insèrent autour de l'articulation coxo-fémorale ont subi la dégénérescence dans la portion seule qui avoisine l'articulation.

On peut encore reconnaître quelques-uns des muscles dont les fibres paraissent remplacées par des lamelles de tissu osseux.

Entre les lamelles de ce tissu osseux on trouve encore quelques fibres des muscles non transformés; ces fibres vues au microscope sont parfaitement striées, et ne présentent pas d'altération.

En sciant le fémur et l'os iliaque, on voit parfaitement que la tumeur est indépendante de l'os dont la sépare le périoste.

La hanche gauche montre le début de cette transformation; il y a quelques noyaux osseux dans l'épaisseur des muscles, mais l'ossification est loin d'être aussi complète que dans la hanche droite.

M. *Trélat*. Depuis quelques années la Société a eu l'occasion d'observer plusieurs cas d'ossification des muscles. A propos d'un exemple présenté au sein de la Société par M. Duchaussoy, nous avons pu nous convaincre qu'il s'agissait véritablement de tissu osseux; il en résulte qu'on peut observer la génération de l'os en dehors du périoste, comme Wagner, du reste, l'avait démontré expérimentalement.

M. *le professeur Cruveilhier*. Les tissus propres peuvent donner la forme à l'ossification, mais celle-ci s'effectue toujours aux dépens du tissu cellulaire qui forme la gangue de l'organe.

M. *Trélat*. Rien de ce que j'ai dit n'est en opposition avec la manière de voir de notre honorable président. Je ferai toutefois remarquer qu'on a montré ici des ossifications considérables d'organes qui ne sont rien moins que riches en tissu cellulaire, je veux parler des ossifications du cerveau présentées par M. Broca. J'y ai constaté moi-même, avec le présentateur, des corpuscules osseux.

M. *Cornil*. Dans l'anatomie pathologique générale la plus récente, fondée essentiellement sur l'histologie, la vue de notre honorable président y est parfaitement justifiée; il y est dit que c'est toujours dans le tissu cellulaire que les ossifications prennent naissance.

M. *Houël*. C'était avec moi et M. Broca que M. Trélat a pratiqué l'examen microscopique des concrétions encéphaliques dont il vient d'être fait mention. Je dois avouer que nous nous sommes trompés en cette circonstance. M. Ordoñez nous a démontré que les pièces de M. Broca étaient des pétrifications du cerveau dues à la cristallisation des sels du sol dans lesquels les crânes ont séjourné. Voici la note de M. Ordoñez, remise après l'impression des *Bulletins* concernant l'intéressante présentation de M. Broca.

Note de M. Ordoñez.

« Cette masse, que nous avons examinée avec beaucoup de soin, ne nous a pas présenté le moindre caractère microscopique d'ossification. De minces lamelles soumises à l'examen nous ont toujours paru plus ou moins transparentes, à l'exception de quelques surfaces inégales laissées par les instruments, et qui réfractaient la lumière d'une manière différente. Après un examen assez long par les microscopes et les réactifs, nous croyons que cette masse est composée de sulfate de chaux hydraté, mêlé à des substances organiques, comme graisse et matière colorante du sang, très probablement. En effet, quelques-unes des minces lamelles que nous avons pu détacher pour l'examen microscopique nous présentaient une coloration jaune rougeâtre parfois très intense. Pensant qu'elle pouvait être due à une certaine quantité de fer, nous avons traité les préparations par différents réactifs capables de constater la présence de ce métal, mais sans aucun résultat; traitées par l'éther sulfurique, nous avons pu constater d'abord que la coloration rougeâtre devenait de plus en plus intense par l'action du réactif, et ensuite que cette masse calcaire contenait une bonne proportion de substances grasses très facilement constatables après le traitement par l'éther sulfurique.

Quant à la question de déterminer si cette production a eu lieu pendant la vie ou *post mortem*, sans oser nous en prononcer d'une manière catégorique, nous penchons beaucoup pour la deuxième proposition : 1° Attendu le volume et le poids d'une pareille masse renfermée dans la cavité crânienne, — pas dilatable du tout, — et destinée à contenir un organe si important à la vie, et si délicat en structure; 2° parce que les dépôts terreux trouvés dans le cerveau et les poumons sont toujours formés par des phosphates et des carbonates de chaux et de magnésie, et que nous ne connaissons pas d'exemples de dépôts de sulfate de chaux trouvés dans les organes; 3° enfin, parce qu'il est avéré que dans les terrains du bassin de Paris et de ses environs il existe des quantités très considérables de

sulfate de chaux, et que, dès lors, l'incrustation *post mortem* serait très possible. »

Toutefois, plusieurs pièces de véritable ossification dans la substance cérébrale ont été produites à la Société. Je signalerai, en particulier, une ossification du cervelet présentée cette année par M. Ranvier, qui lui-même avait pratiqué l'examen microscopique.

---

7. M. *Dubreuil* met sous les yeux des membres de la Société un *fœtus phocomèle* né à la Maternité. Pas de renseignements sur l'accouchement.

Ce fœtus, qui présente relativement au tronc et aux membres inférieurs la disposition et les dimensions normales, qui n'a rien d'anormal non plus dans l'encéphale, est phocomèle des membres supérieurs. La clavicule et l'omoplate n'offrent rien à noter; mais l'humérus, de forme très irrégulière, présente à peine une longueur de 2 millimètres.

Le radius et le cubitus, de dimensions encore plus exiguës, sont représentés chacun par un petit tubercule osseux.

Le carpe, le métacarpe et les phalanges ont la configuration et la longueur habituelles.

Quant aux muscles, on sent et distingue parfaitement tous les muscles de l'épaule, qui ont un développement exagéré et s'insèrent sur l'humérus rudimentaire.

A part ces muscles, il existe sur ce membre supérieur de longueur si minime une petite masse musculaire antérieure et une petite masse musculaire postérieure se terminant, la première par des tendons jouant le rôle de fléchisseurs, et la seconde par des tendons remplissant celui d'extenseurs. C'est là tout ce qu'on trouve en fait de muscles du bras et de l'avant-bras, ces tendons allant en bas s'insérer aux phalangettes.

Dans le creux de l'aisselle, il existait un faisceau charnu étendu du grand pectoral au grand dorsal.

M. *le professeur Cruveilhier*. J'ai établi, il y a longtemps déjà, la loi suivante au sujet de ces vices de conformation : c'est que ceux des organes qui manquent ou sont rudimentaires chez

les phocomèles, ce sont ceux qui ont été arrêtés dans leur développement ou complétement atrophiés par des pressions anormales. Il est à regretter que la dissection de ce fœtus ne permette plus d'apprécier cette action.

MÉNINGITE TUBERCULEUSE. — RAMOLLISSEMENT DES DEUX HÉMISPHÈRES CÉRÉBRAUX. — INFILTRATION TUBERCULEUSE DE L'ARACHNOÏDE PARIÉTALE DE LA MOELLE, par M. RAYNAUD, interne des hôpitaux.

Langlois (Pierre), âgé de dix-huit ans, maçon, né à Briantes (Indre), est entré à l'Hôtel-Dieu le 25 juin 1862, salle Sainte-Jeanne, lit n° 34, service de M. Grisolle. Les personnes qui l'amènent attribuent sa maladie à une chute qu'il aurait faite il y a un an. Malade depuis huit jours, alité depuis quatre jours.

Le malade a commencé par se plaindre d'une céphalalgie intense. On ignore s'il a eu des vomissements spontanés; il a eu vomissement provoqué par une dose d'huile de ricin. Constipation opiniâtre après le début de la maladie. Le malade se présente dans l'état suivant :

Décubitus dorsal, immobilité; rétraction de la tête en arrière, yeux profondément enfoncés dans leur orbite; face exprimant la stupeur; coloration vive de la face; pas de cris encéphaliques.

Le malade paraît plongé dans le coma; cependant, lorsqu'on l'excite, on arrive à le faire parler.

Les réponses sont excessivement lentes, mais assez nettes. Souvent, au lieu de parler, il répète les questions d'un air hébété. La sensibilité ne paraît pas exaltée; elle n'est pas non plus abolie, car, lorsqu'on le pince, il accuse de la douleur. La peau du ventre est douloureuse dans l'une et l'autre fosse iliaque.

Ballonnement apparent du ventre, qui tient à ce que la vessie est distendue par l'urine; une fois qu'elle a été vidée, le ventre s'aplatit. Constipation.

Pas de fièvre; pouls à 95, sans intermittence; mais par moments le pouls s'accélère notablement, puis se ralentit quelques instants après.

La peau du cou et du ventre est fraîche, mais le tronc présente une chaleur vive et mordicante. Respiration lente. Rien à l'auscultation. (2 grammes d'huile de croton.)

Évacuation abondante, puis retour de la constipation, qui n'a pas cessé depuis.

Les jours suivants, la stupeur apparaît davantage; les réponses sont de plus en plus lentes; point de phénomènes délirants. La paralysie de la vessie persiste; cependant, la veille de la mort, la vessie s'est vidée spontanément.

Le 28 juin, contraction passagère des mains.

Le 29 et le 30, la chaleur de la peau s'est notablement accrue. Le malade tombe dans le coma; il faut le pincer énergiquement pour qu'il accuse de la douleur.

Les pupilles sont rétrécies, sans inégalité.

Le 30 juin, à cinq heures du soir, il devient tout à coup nosé. Les sclérotiques sont très injectées. Raie de feu a nuque. (Cautérisation à l'épigastre au fer rouge.)

Les téguments se colorent de nouveau; nouvel accès d'asphyxie imminente. Dans la soirée, petite attaque convulsive.

Le 1er juillet, coma profond. Mort à trois heures et demie du soir.

Autopsie. — A l'ouverture du crâne, on trouve à l'encéphale une coloration rose intense, avec injection des veines et des artères.

Aplatissement des circonvolutions. Sérosité louche dans l'intérieur de l'arachnoïde crânienne. La surface cérébrale, au niveau des ventricules latéraux, présente une véritable fluctuation. Par une ouverture faite à celui du côté gauche s'écoule de la sérosité louche, tenant en suspension de petits débris de substance cérébrale. Le *tuber cinereum*, les scissur - de Sylvius, présentent une couleur blanchâtre, et, dans ces points, l'arachnoïde est épaissie. On aperçoit, en outre, dans tous ces points une grande quantité de granulations du volume d'une petite tête d'épingle, ne s'effaçant pas par le toucher.

On en voit aussi au niveau de la partie moyenne de la grande fente de Bichat, entre la face supérieure du cervelet et la face inférieure du lobe postérieur du cerveau.

A l'ouverture des ventricules, on trouve leurs cavités remplies de cette sérosité louche dont il a déjà été parlé, ainsi que des débris de substance cérébrale qu'elle tient en suspension.

Les parois des ventricules sont désorganisées; au lieu de l'aspect lisse qui leur est habituel, elles semblent déchiquetées comme les parois d'un foyer hémorrhagique.

Le trigone cérébral et le corps calleux sont réduits à l'état d'une pulpe mollasse ; le *septum lucidum* est respecté.

La moelle enlevée du canal rachidien présente peut-être un peu de diminution de consistance dans certains points.

On remarque dans l'arachnoïde viscérale et la pie-mère un certain degré d'opalescence par plaques de plusieurs centimètres de long.

On trouve de plus, sur toute l'étendue de l'arachnoïde pariétale, un très grand nombre de granulations en tout analogues aux précédentes, de la grosseur d'un grain de chènevis, réunies par groupes.

Ganglions bronchiques tuberculeux. Infiltration miliaire dans toute l'étendue des poumons.

Des granulations plus grosses se voient dans les poumons.

Congestion pulmonaire intense.

Rien dans l'intestin.

INFECTION PURULENTE PUERPÉRALE DÉVELOPPÉE AU VINGTIÈME JOUR DE L'ACCOUCHEMENT. — MORT LE VINGT-SIXIÈME.

ABCÈS MÉTASTATIQUES PULMONAIRES (POUMON GAUCHE) EN VOIE DE FORMATION, SIMULANT DES NOYAUX APOPLECTIQUES. — SUPPURATION DE L'ARTICULATION SCAPULO-HUMÉRALE DU MÊME CÔTÉ.

CAILLOTS ORGANISÉS DANS L'ILIAQUE PRIMITIVE DROITE, L'ILIAQUE INTERNE ET EXTERNE DU MÊME CÔTÉ. — PUS DANS LA VEINE FÉMORALE ET CAILLOT OBTURATEUR. — PAS DE LÉSIONS DE L'UTÉRUS, DE SES ANNEXES NI DU PÉRITOINE, par M. TIRMAN, interne des hôpitaux.

Caron (Caroline), âgée de dix-huit ans, d'une constitution délicate, accouchée à l'Hôtel-Dieu dans les derniers jours d'octobre. Grossesse dissimulée, accouchement normal. Sortie le neuvième jour. La malade reprend ses occupations, qu'elle est obligée d'interrompre le dix-huitième jour, à cause d'une douleur vive qu'elle ressent dans l'épaule gauche.

Elle entre à la Pitié le 20 novembre, salle Notre-Dame, service de M. Bernutz.

La malade accuse de la douleur dans l'articulation scapulo-humérale gauche, exaspérée par les mouvements.

Pâleur de la face, langue blanche; un peu de fièvre.

Rien dans la région abdominale; l'utérus est parfaitement revenu. (2 grammes de sulfate de quinine, bouillon.)

Le 22, les douleurs articulaires sont diminuées; la malade présente les signes de l'intoxication quinique. Il s'y joint un peu d'oppression. (Même prescription.)

Le lendemain, gêne de la respiration, notablement accrue.

Bruits de souffle très nets à la partie postérieure du poumon gauche.

Crachats sanguinolents; 120 pulsations. (Un large vésicatoire.)

Le 24, dyspnée augmentée; anxiété très grande; expectoration teintée de sang. Bruit de souffle dans une plus grande étendue; 140 pulsations.

La malade succombe le 26 au matin.

Autopsie. — A l'ouverture de la cavité abdominale, on constate l'intégrité du péritoine; l'utérus est revenu à ses dimensions normales. Rien dans les annexes.

Membre inférieur droit œdématié.

Poumon droit sain.

Le poumon gauche semble hépatisé; il est, en outre, farci de noyaux tout à fait semblables aux noyaux apoplectiques, du volume moyen d'une noix, de couleur brune au centre, rouge à la périphérie, isolé du reste du parenchyme.

Ces noyaux ne sont autre chose *que des abcès métastatiques à la première période.*

L'articulation scapulo-humérale gauche ouverte donne issue à un flot de pus séreux.

Cœur sain; les cavités droites contiennent des caillots d'agonie non organisés.

L'artère iliaque primitive droite depuis sa bifurcation, les artères iliaque interne et iliaque externe, dans l'étendue de 5 centimètres, sont oblitérées.

Caillots autochthones organisés, parfaitement adhérents à la membrane interne; l'adhérence résiste au lavage. A la partie inférieure, le caillot rouge témoigne d'une organisation moins complète.

Pus dans la veine fémorale droite. Est-ce là un produit de la régression d'un thrombus? C'est peu probable; quoiqu'il n'ait pas été examiné au microscope, on peut affirmer que c'était du pus véritable. Caillot obturateur à l'union de la fémorale et de l'iliaque externe.

Foie sain, ainsi que les reins.

En résumé, cette malade a succombé à une infection purulente puerpérale ayant présenté dans son début, dans sa marche, son évolution, plusieurs anomalies :

1° Début tardif (au vingtième jour, la malade ayant déjà repris ses occupations);

2° La première manifestation a consisté dans la douleur articulaire;

3° Début brusque et insidieux de la manifestation pulmo-

naire; bruit de souffle identique avec celui d'une pneumonie franche rarement constatée;

4° Absence totale de manifestation abdominale.

PÉRITONITES SUCCESSIVES PRODUITES PAR UNE SÉRIE DE KYSTES DE L'OVAIRE ENFLAMMÉS, par M. CHALVET, interne des hôpitaux.

Le 3 novembre 1862, une femme âgée de trente-trois ans entra à la Pitié, salle Sainte-Marthe, n° 12, service de M. Matice. Cette malade nous dit avoir eu une péritonite il y a quatre mois. Cette péritonite avait été précédée d'un développement considérable du ventre, que nous croyons être une tumeur liquide.

Au milieu des accidents de la péritonite, la malade fut prise tout à coup d'un flux abondant par l'anus. Elle rendit, *sans besoin de défécation*, une quantité de liquide assez considérable pour traverser la literie. Dès ce moment, les symptômes de la péritonite se calmèrent, et la tension des parois abdominales diminua considérablement. Depuis cette époque, la malade a été prise plusieurs fois de symptômes de péritonite locale. Quelques jours avant son entrée, elle eut des frissons irréguliers, et ce dernier accident la détermina à venir à l'hôpital.

A la visite du 4 novembre, la malade avait de la fièvre; le pouls était petit et fréquent. La face était tirée et exprimait la souffrance. La peau était moite, décolorée. L'état général indiquait assez que la malade était sous l'influence d'une suppuration profonde.

Le ventre, médiocrement tendu, était douloureux à la pression, surtout au niveau de l'ovaire du côté droit, où l'on constatait, à l'aide de la palpation et du toucher, la présence d'une tumeur du volume du poing.

Les renseignements fournis par la malade et le fait de péritonites successive firent porter à M. Matice le diagnostic rétrospectif suivant : kyste de l'ovaire ayant déterminé une sup-

puration du péritoine et s'étant ouvert dans le rectum il y a quatre mois;

Existence actuelle d'un deuxième kyste à droite, s'étant enflammé et déterminant les mêmes accidents que le précédent.

La répétition des accidents avait fait éloigner l'idée d'un abcès de la fosse iliaque.

Le 7 novembre, dans la soirée, elle fut prise subitement d'une douleur très vive dans l'hypochondre droit.

Douze heures après le début de cet accident, la malade mourut avec les symptômes d'une péritonite suraiguë.

Le diagnostic a été vérifié par l'autopsie. Sur les pièces que voici (utérus, ovaire, rectum), nous voyons encore un kyste du volume d'un œuf de poule, à parois minces et rempli d'un liquide citrin.

A côté de ce premier kyste, toujours dans l'ovaire gauche, se trouvent deux petites poches remplies d'un liquide noirâtre. L'enveloppe de ces poches est très épaisse; elle a subi manifestement un retrait, preuve que ces kystes se sont vidés à une époque plus ou moins éloignée.

L'un de ces anciens kystes communique encore par un trajet fistuleux avec la partie moyenne du rectum. L'autre kyste n'a pas de communication apparente; cependant il existe un trajet inodulaire un peu au-dessus du précédent, qui semble indiquer le point d'ouverture de cette poche à une époque indéterminée.

A droite, nous trouvons des altérations différentes. Il existait, à l'ouverture du cadavre, un épanchement de pus dans le péritoine, au-dessous du foie. Ce pus arrivait dans la cavité du péritoine par un orifice irrégulier qui communiquait avec une vaste poche remplie de pus. Cette poche est certainement un kyste de l'ovaire droit terminé par suppuration, comme ceux que nous avons trouvés dans l'ovaire gauche. La marche a été la même, mais l'ouverture de la poche purulente ne s'est pas faite d'une manière aussi favorable.

Cette pièce est intéressante à trois points de vue :

1° Elle confirme un diagnostic d'une exactitude remarquable;

2° Elle confirme cette opinion générale, que les kystes de

l'ovaire terminés par suppuration sont moins dangereux à gauche qu'à droite ; ils s'ouvrent plus facilement dans le rectum que dans toute autre partie du tube intestinal ;

3° Elle apporte un fait de plus à l'étude encore très incomplète des petits kystes des ovaires, qui déterminent si souvent des accidents que l'on confond avec l'inflammation des ligaments larges et les abcès des fosses iliaques.

CORPS ÉTRANGER DES SINUS FRONTAUX, par M. SIMON DUPLAY, interne des hôpitaux.

Manjou, âgé de cinquante-deux ans, garçon de tir, entre à la Pitié, salle Saint-Louis, n° 8, le 17 novembre 1862 ; service de M. Gosselin.

Le 30 juillet 1862, il était occupé à nettoyer des fusils dont un était chargé, lorsqu'en déposant celui-ci à terre, le coup partit et le malade fut frappé au front ; ce fusil était chargé avec une chevrotine n° 2, que l'on ne put retrouver après l'accident.

Le malade avait été frappé au front ; il ne perdit pas connaissance, n'eut aucun accident, et la plaie se ferma au bout de six jours ; alors le malade commença à éprouver des maux de tête violents et perdit complétement l'odorat.

Au bout de trois semaines apparut, au niveau de la cicatrice, un abcès du volume d'un œuf de poule.

M. Maisonneuve, dans le service duquel le malade était entré, ouvrit cet abcès, et chercha la balle avec un stylet à deux reprises différentes ; il déclara, au dire du malade, que le projectile était entre la dure-mère et les os du crâne. Après un séjour de deux mois à l'Hôtel-Dieu, le malade quitte l'hôpital.

La plaie du front ne s'est jamais cicatrisée ; elle suppurait assez abondamment. La céphalalgie et la perte de l'odorat persistent.

A son entrée à la Pitié (17 novembre), voici ce que l'on constate :

Sur la bosse frontale moyenne existe une plaie verticalement dirigée, suppurant assez abondamment ; en faisant moucher très fortement le malade, on ne voit pas le pus refluer par la plaie ; il ne sort aucune bulle d'air. Cette expérience renouvelée à diverses reprises a toujours donné un résultat négatif; et, du reste, le malade interrogé à ce sujet, dit qu'il n'a jamais rien remarqué de semblable.

Le stylet fait constater l'existence d'un trajet rugueux évidemment creusé à travers le frontal, au fond duquel on vient heurter un corps mou, non sonore. Une nouvelle exploration, faite le lendemain, ne permet pas de reconnaître le corps étranger.

M. Gosselin, s'appuyant sur l'assertion de M. Maisonneuve, qui paraissait avoir senti la balle, se fondant d'autre part sur la persistance de la fistule qui pourrait être entretenue, soit par le projectile, soit par une esquille, M. Gosselin se décide à agrandir l'ouverture du frontal, et à aller à la recherche du corps étranger.

20 novembre. Après une incision cruciale des téguments, on trouve sur la paroi antérieure du sinus frontal une perforation du diamètre d'une pièce de 50 centimes.

Après avoir essayé d'appliquer une couronne de trépan, celle-ci ne pouvant être fixée convenablement, on renonce à ce moyen, et on agrandit l'ouverture en coupant l'os circulairement avec des pinces incisives.

Avec le doigt introduit par la plaie, on reconnaît la forme, la structure du sinus, et après quatre ou cinq minutes de recherches, M. Gosselin saisit et ramène avec une pince le projectile qui était complétement libre à la partie inférieure droite du sinus.

Ce projectile, qui a été présenté à la Société, est complétement déformé, aplati, comme déchiqueté.

Les suites de l'opération avaient été très simples, lorsque quatre jours après, on vit manifestement le pus qui s'écoulait de la plaie agité de battements.

La paroi postérieure du sinus est donc perforée, et voici

comment il est permis d'expliquer cette perforation qui est évidemment consécutive.

Il est supposable que le projectile, après avoir traversé la paroi antérieure du sinus, est venu s'enclaver dans l'épaisseur de la paroi postérieure ; ainsi se trouve justifié le diagnostic de M. Maisonneuve. Puis, sous l'influence de la suppuration que sa présence a déterminée, et peut-être aussi à la suite des explorations, le projectile s'est détaché et est tombé à la partie inférieure du sinus.

PHTHISIE. — CAVERNE ÉNORME DANS LE POUMON GAUCHE SIMULANT PENDANT LA VIE UN PNEUMOTHORAX. — CALCULS RÉNAUX FORMÉS EXCLUSIVEMENT DE PHOSPHATE AMMONIACO-MAGNÉSIEN, par M. HARMAN, interne des hôpitaux.

Le 4 novembre 1862, entrait dans la salle du Rosaire, service de M. Marrotte, la nommée Barth (Anna), domestique, âgée de quarante-six ans. Depuis longtemps, cette femme voyait sa santé s'altérer, son embonpoint diminuer, et ses forces disparaître ; comme elle n'avait d'autres ressources que son travail, elle continua malgré cela de se livrer à ses occupations, sans même songer à se soigner. Il y a six mois, ces symptômes jusqu'alors mal définis, revêtirent tout à coup un caractère qu'ils n'avaient pas eu jusqu'alors. Elle fut prise de diarrhée, de sueurs nocturnes, se mit à tousser ; les crachats qu'elle expectorait étaient plus ou moins mélangés de sang ; enfin ses règles se supprimèrent. Elle se décida alors à consulter un médecin, exécuta irrégulièrement ses prescriptions, tout en remplissant sa profession de domestique qui était très fatigante. Bientôt l'affection dont elle était atteinte fit de rapides progrès, elle l'obligea à garder le lit, et enfin, à bout de ressources, la malade se décida à entrer à l'hôpital.

Il est bien difficile de savoir si cette femme était douée d'une bonne constitution et d'un tempérament vigoureux ; l'état d'émaciation dans lequel elle se présente à notre obser-

vation, ne nous permet de faire aucune hypothèse à cet égard.

A son aspect extérieur il est facile de voir qu'on a sous les yeux une phthisique arrivée à une période très avancée de la maladie. L'examen des organes vient confirmer de tous points cette prévision. Le côté droit de la poitrine est mat en avant et en arrière dans toute son étendue ; le gauche nous fournit en avant et en arrière, mais limité seulement aux deux tiers supérieurs de ce côté du thorax un son tympanique des plus manifestes ; le tiers inférieur est le siége d'une matité absolue. Les signes fournis par l'auscultation correspondent exactement à ceux que nous révèle la percussion. A droite, la respiration a perdu complétement son caractère normal ; dans les deux tiers inférieurs du poumon, elle est rude, soufflante, entremêlée de craquements, l'expiration est prolongée ; le tiers supérieur de ce même poumon est le siége d'un bruit de souffle caverneux net, souvent marqué par des gargouillements. Dans les deux tiers supérieurs du poumon gauche, le murmure vésiculaire a complétement disparu ; il est remplacé en avant et en arrière par un souffle amphorique interne qui s'entend dans toute cette partie de l'appareil respiratoire ; la voix et la toux ont le même caractère. Nous ne constatons pas de tintement métallique. Quant à la partie inférieure de ce même poumon, elle est complétement privée de respiration ; on n'y entend que le retentissement lointain des signes que nous venons d'énumérer. D'après ces caractères, nous reconnaissons une phthisie pulmonaire ; et pour spécifier d'une façon plus rigoureuse, nous diagnostiquons une caverne au sommet du poumon, et des tubercules à divers degrés, disséminés dans le reste de cet organe. Quant au poumon gauche, nous le croyons également atteint de tubercules, mais nous supposons aussi qu'il est le siége d'une perforation, dont le résultat aurait été la production d'un pneumothorax et d'un léger épanchement pleural.

L'état grave dans lequel se trouve la malade à son entrée à l'hôpital, ne nous engage pas à pousser plus loin nos recherches ; du reste, elle n'accuse d'autres troubles fonctionnels qu'une diarrhée abondante et que des sueurs nocturnes qui

l'épuisent. Tout ce que nous pouvons ajouter, c'est que l'urine de cette malade, que nous avons eu plusieurs fois occasion d'examiner, ne nous a rien présenté qui fût capable d'attirer notre attention. A partir de ce moment, nous suivons la malade d'une façon régulière, nous l'auscultons chaque jour pour nous assurer de l'état anatomique du poumon gauche, dont la nature nous paraît douteuse; mais l'absence constante de gargouillement, l'étendue et l'intensité exceptionnelle du bruit de souffle amphorique, nous font persister dans notre premier diagnostic.

Le 20 novembre, la malade succombe tout à coup, comme le font généralement les phthisiques.

Autopsie. — L'autopsie que nous faisons vingt-quatre heures après la mort, est intéressante à un double point de vue; d'abord, parce qu'elle nous permet de rectifier une erreur de diagnostic que justifient, jusqu'à un certain point, les signes physiques fournis par les organes de la malade; en second lieu, parce qu'elle nous permet de constater une lésion très remarquable de l'appareil sécréteur de l'urine, que *rien*, pendant la vie, n'avait pu nous faire soupçonner.

Appareil respiratoire. — Le poumon droit ne nous offre rien de spécial à noter; il est, comme nous l'avons reconnu, le siége d'une caverne limitée à son sommet, et de productions tuberculeuses plus ou moins avancées, disséminées dans toute sa masse. Quant aux lésions que nous fournit le poumon gauche, elles sont en désaccord complet avec notre diagnostic. Il n'y a pas de pneumothorax, et de plus, celui-ci n'aurait jamais pu se produire, car la cavité pleurale a complétement disparu par suite d'adhérences anciennes; mais nous y trouvons des lésions qui expliquent parfaitement ce que nous avons entendu pendant la vie de la malade. Le lobe supérieur du poumon gauche est transformé en une vaste caverne limitée par des parois excessivement minces qui ne renferment plus de traces de tissu pulmonaire; dans l'épaisseur de ces parois viennent se perdre, plus ou moins oblitérées, les ramifications bronchiques; cette caverne est vide; elle est tapissée dans

toute son étendue par une membrane lisse. Quant au lobe inférieur du poumon gauche il est transformé en une masse tuberculeuse.

On conçoit qu'avec de pareilles lésions l'erreur de diagnostic ait été possible. Quelle différence en effet y a-t-il, au point de vue des résultats physiques, entre cette énorme caverne et un pneumothorax ? Aucune, assurément. Dans les deux cas nous avons une masse considérable d'air enfermée dans une cavité, que les parois de cette cavité soient formées par la plèvre ou par du tissu pulmonaire transformé, peu importe, les résultats qu'ils fourniront seront exactement les mêmes.

Quant à la supposition d'un épanchement pleural, elle était, nous le pensons au moins, suffisamment motivée par la matité absolue que présentait la partie inférieure du poumon gauche, par l'absence complète de respiration.

Appareil urinaire. — En poursuivant nos recherches nécroscopiques, nous avons trouvé dans l'appareil sécréteur de l'urine des altérations qui ne paraissent avoir rien de commun avec celles du poumon.

Les reins sont plus gros qu'à l'état normal entourés d'une épaisse couche de graisse. Ils sont déformés, leurs bosselures normales sont exagérées ; il est facile de sentir par le toucher que cette augmentation de volume est due à des productions accidentelles placées dans son épaisseur.

Rein droit. — A la coupe, voici ce que nous constatons : le bassinet est très exactement rempli par un énorme calcul légèrement incurvé sur son grand axe, et de ce calcul, comme centre, partent, en se ramifiant, cinq ou six calculs qui pénètrent dans les calices.

Les parois du bassinet et des calices qui se moulent sur ces calculs ne sont le siége d'aucune altération ; elles ont conservé leur épaisseur et leur souplesse normales. — La membrane qui limite intérieurement les calices, est soulevée par une épaisse couche de graisse ; on dirait d'abord que cette masse adipeuse a remplacé les pyramides de Malpighi. La substance tubuleuse paraît au premier abord avoir été détruite par les calculs, elle est seulement comprimée et refoulée sur

certains points vers la substance corticale. Cette disposition fait que les calices déformés sont allongés, mais ils font manifestement communiquer les débris du rein vers le bassinet. La substance corticale est creusée de grandes cavités remplies par des calculs, dont quelques-uns ont le volume d'une petite noix. Ces calculs semblent occuper tout le parenchyme de l'organe qui offre l'aspect d'une masse aréolaire.

Les calculs qui sont disposés dans des espaces tapissés par une membrane unie sont lisses à leur surface ; ceux au contraire qui se sont développés dans le parenchyme même, sont rugueux et affectent la forme arrondie.

Les cloisons qui séparent les aréoles sont très amincies, les tubes urinifères n'y existent plus ; on n'y trouve que des faisceaux de tissu conjonctif, dont les fibres sont incrustées de granulations amorphes et de quelques cristaux solubles dans l'acide acétique.

En résumé, on remarque que, malgré les graves désordres de ce rein, il existe encore une assez grande quantité de tubuli, pour que l'on puisse, jusqu'à un certain point, se rendre compte de l'absence de troubles du côté de l'urination.

Un deuxième fait, digne de remarque, c'est que la présence de ces corps étrangers a été tolérée par les reins, sans qu'il se soit produit de lésions inflammatoires dans ces organes.

Enfin, lorsqu'on examine avec quelle exactitude le bassinet se moule sur l'énorme calcul qui remplit toute sa cavité, on a de la peine à se rendre compte de la manière dont l'urine arrivait dans l'uretère. Cependant ce liquide devait se frayer aisément un passage au dehors, puisque le malade n'a jamais accusé la plus légère souffrance.

Le rein gauche nous présente exactement les mêmes lésions que le rein droit, seulement un quart environ de cet organe a conservé toute son intégrité.

Après l'étude anatomique du rein, nous avons dû nous occuper de la composition chimique des calculs. Bien qu'ils fussent placés dans le rein, il était facile de prévoir qu'ils ne devaient pas être formés d'acide urique, car la diathèse urique est en antagonisme avec la diathèse tuberculeuse. L'analyse, faite avec soin par M. Personne, pharmacien en chef de la Pitié,

est venue confirmer cette manière de voir. Les calculs sont formés exclusivement de phosphate ammoniaco-magnésien mêlé à certaine quantité de matière organique.

Comment se sont développés ces calculs? Il est bien difficile de formuler une hypothèse à cet égard. Les urines des phthisiques, comme on le sait, contiennent presque toujours une assez grande quantité de phosphate ammoniaco-magnésien et de carbonate de chaux. Il est à croire qu'il se sera fait un dépôt de ces sels dans le bassinet. Un petit calcul se sera formé, et il se sera accru insensiblement par l'addition de couches successives.

Enfin, pour terminer cette observation, je ferai remarquer que les uretères et la vessie sont parfaitement sains.

TUMEUR HYDATIQUE DE L'ABDOMEN DÉVELOPPÉE DANS LA CAPSULE GRAISSEUSE PÉRI-NÉPHRÉTIQUE, par M. FLURIN, interne des hôpitaux.

Le nommé Bertrand (Paul-Julien), âgé de huit ans et demi, malade depuis trois mois, est entré le 28 janvier 1862 à la salle Saint-Côme, n° 6, hôpital des Enfants malades.

Antécédents. — D'après les renseignements fournis par l'enfant, cette tumeur daterait de trois mois. Avant cette époque elle aurait eu la grosseur du poing; elle disparut peu à peu, après l'application des cataplasmes.

Quinze jours avant l'entrée à l'hôpital, l'enfant aurait fait une chute sur le ventre, qui depuis lors aurait augmenté de volume. L'enfant est, de plus, atteint d'une bronchite assez intense.

Siége de la tumeur. — Dans la région ombilicale droite, au-dessous du dernier cartilage des fausses côtes, à environ 2 centimètres d'une ligne partant de l'appendice xyphoïde, et se rendant à l'ombilic. Inférieurement, son bord serait distant d'une ligne s'étendant de l'ombilic à la crête iliaque, en dedans de 3 centimètres, en dehors de 2 centimètres environ.

La forme est à peu près celle d'une poire dont la portion voisine de la queue serait volumineuse et tournée vers l'ombilic.

La tumeur paraît bilobée; matité absolue à la percussion; au toucher, fluctuation évidente; un peu de douleur. La coloration de la peau est normale.

Le 30 janvier, fièvre; délire peu intense; peau sèche; pouls fréquent; facies coloré; langue sèche; soif assez vive; constipation.

L'examen attentif de l'enfant fait pencher vers une tumeur hydatique du foie; en effet, elle est située vers la face inférieure de cet organe et vers le sommet du rein droit. On aurait pu croire à un abcès du tissu graisseux périnéphrétique; mais la délimitation nette de la tumeur, son éloignement du rein du côté de la ligne médiane, font plutôt pencher vers l'idée d'une tumeur du foie.

Le 3 février, une ponction exploratrice, pratiquée dans le sillon qui sépare les deux lobes de la tumeur, laisse échapper environ les deux tiers d'un litre de liquide clair, filant, et dans lequel le microscope fait voir des crochets d'échinocoque.

Les 4 et 5 février, sommeil et appétit meilleurs; fièvre presque nulle; application d'un cautère à l'aide de la poudre de Vienne. C'est dans le but d'amener des adhérences qui permettent d'ouvrir plus largement et d'enlever la poche du kyste.

Depuis le 5 février jusqu'au 23 du même mois, on attend l'élimination de l'eschare. Pendant tout ce temps, l'état général est assez bon. Cependant le malade semble plus pâle et plus amaigri.

Le 23 février, nouvelle ponction pratiquée au même point, et qui donne issue à du pus mêlé d'une petite quantité de gaz.

Le 24, incision qui élargit la ponction, et qui est pratiquée dans le but d'extraire la poche; mais les pinces introduites ramènent une partie de l'épiploon, qu'on s'empresse de réduire.

Le 25, état général très mauvais; péritonite partielle dans le voisinage de la tumeur; ballonnement du ventre; vomissements. Ces derniers continuent jusqu'au 1er mars environ, époque à laquelle ils disparaissent tout à fait. Mais à cette époque surviennent des eschares dans la région sacro-lom-

baire, de la diarrhée, et le 8 mars une parotidite du côté droit se présente.

Du 8 au 12 mars, il y a une rémission très sensible de tous les symptômes généraux; le ventre est moins gonflé; la diarrhée diminue; l'appétit revient.

Ouverture de la tumeur parotidienne pratiquée le 12 mars; il s'écoule une assez grande quantité de pus. Depuis ce jour il se produit un affaissement général qui dure jusqu'au 15 mars à cinq heures du matin, moment de la mort. Pendant toute la durée de sa maladie, le malade n'a présenté ni teinte ictérique, ni symptômes particuliers du côté de l'émission des urines.

Autopsie pratiquée le 17 mars à dix heures du matin. — L'ouverture de l'abdomen laisse voir les traces de la péritonite. Adhérences des anses intestinales entre elles. L'épiploon est accolé à la paroi antérieure au niveau du point où la ponction avait été pratiquée. Le bord antérieur de la face concave du foie ne semble faire qu'une seule masse avec les viscères environnants. La palpation permet de limiter une tumeur fluctuante du volume des deux poings, et située entre le foie, qui est en haut, le rein droit, qui est en dehors, et le côlon transverse. La vésicule biliaire se trouve comprimée et allongée. La tumeur est ouverte; il s'en échappe une grande quantité d'un liquide où le microscope fait voir des globules de pus et des crochets d'échinocoques. Les parois de la tumeur sont fibreuses, résistantes, et ce n'est que le segment inférieur du rein qui lui adhère intimement par son bord interne. La poche mère se présente avec des caractères particuliers; elle est analogue à de l'albumine coagulée, mais un peu grenue sur sa face interne. La substance rénale est atrophiée, anémiée, et en examinant le bassinet on y remarque quelques diverticulums produits sans doute par l'urine, dont l'écoulement était ralenti par la compression des uretères.

RAPPORT DE M. FERRAND SUR LES DEUX PRÉSENTATIONS DE CORPS ÉTRANGERS DU LARYNX, FAITES PAR M. FLURIN A LA SOCIÉTÉ ANATOMIQUE.

Dans la dernière séance de la Société, M. Flurin a eu l'honneur de présenter à votre examen deux pièces pathologiques, que vous avez trouvées dignes du plus grand intérêt.

Il s'agit en effet d'un fait assez rare dont, par une coïncidence bizarre, M. Flurin a pu observer deux exemples en moins de quinze jours.

Il s'agit de deux enfants qui, entrés dans le service de M. le docteur Giraldès, à l'hôpital des Enfants, y ont succombé à une affection rare et intéressante, à un corps étranger du larynx. — Je vais analyser rapidement ces deux cas.

Le premier, Robert (Pierre), est un enfant âgé de six ans, sur lequel on n'eut aucun renseignement. Il fut amené à huit heures du soir à l'hôpital dans un état d'asphyxie très avancée, avec une respiration irrégulière, à inspirations très laborieuses, sifflantes et presque sans résultat, à expiration facile relativement; quelques accès de suffocation furent constatés encore au milieu de cet état d'asphyxie continue.

La période extrême à laquelle l'asphyxie semblait arrivée, et les incertitudes du diagnostic, en l'absence d'aucun renseignement, dissuadèrent l'interne de garde de toute tentative opératoire. L'enfant mourut en effet au bout de deux heures à peine, et l'autopsie fait constater dans le larynx la présence d'un fragment de coquille de noix triangulaire appliqué sur le côté gauche de la glotte, ayant un angle supérieur qui s'enfonce dans le ventricule gauche, et une base arc-boutée contre la paroi latérale du larynx au niveau du cricoïde. Aucune altération inflammatoire ou ulcéreuse n'existait même aux points de contact entre le corps étranger et la muqueuse, ce qui indique nécessairement un accident récent.

Le deuxième cas a trait à une petite fille âgée de trois ans; Robert (Félicie), entrée le 31 octobre à cinq heures du soir.

On nous apprend que, il y a quelques instants, elle jouait avec d'autres enfants, lorsqu'elle fut prise tout à coup d'acci-

dents de suffocation, au milieu desquels elle put encore, quoique d'une voix altérée, avouer avoir avalé un caillou.

On l'amène dans un état d'asphyxie très avancée et de mort imminente. La trachéotomie est pratiquée sur-le-champ par l'interne de garde. La trachée étant maintenue ouverte à l'aide du dilatateur, la respiration artificielle est pratiquée pendant vingt minutes, au bout desquelles seulement l'enfant revient à elle et respire spontanément.

Une première tentative d'introduction de la canule cause un accès de suffocation qui nécessite de nouveau l'usage de la respiration artificielle. Cependant l'exploration de la trachée à l'aide d'une barbe de plume, l'excitation de la toux et l'auscultation, ne révélant rien du côté de l'arbre bronchique, la canule est mise de nouveau et tolérée. Vers onze heures du soir l'enfant eut un accès qui céda après l'aspiration, au moyen d'une sonde, de matériaux liquides mucoso-sanguinolents.

L'enfant s'éteignit le lendemain à une heure, après un nouvel et dernier accès.

L'autopsie fit voir un caillou à surface hérissée d'angles et de dépressions, comme à cheval sur la corde vocale inférieure droite. Sang et mucosités dans les bronches; pas d'altération profonde de la muqueuse laryngée.

Ces deux observations offrent un grand intérêt, vu la rareté des cas où furent nettement observés des corps étrangers du larynx. Gross, dans sa remarquable monographie sur les corps étrangers des voies aériennes (*On foreign bodies in air-passages*) n'a rassemblé que seize observations complètes sur ce sujet, sans compter le cas de Pelletan (*Clin. chirurg.*) où le corps étranger était un fragment de tête de maquereau, et celui de Ferrand, chirurgien de l'Hôtel-Dieu de Paris, qui trouva dans le ventricule du larynx un fragment de noyau. — L'étiologie, dans ces sortes d'affections, ne peut que rarement être élucidée, en raison de l'âge des sujets qui les rend incapables de donner un renseignement positif; mais un fait qui ressort de l'ensemble de ces faits unis aux deux cas qui font l'objet de ce rapport, c'est que l'âge est une condition étiologique d'une grande valeur; c'est chez les enfants en effet que ces cas ont été observés; quelques-uns ont été rencontrés chez l'adulte;

mais c'est alors dans les asiles d'aliénés qu'ils se présentent le plus souvent, dans des cas de *delirium tremens*, ou encore chez des sujets qui sont sous l'empire d'une vive impression morale ou physique, circonstances dans lesquelles l'absence de jugement enlève toute prévoyance, dans lesquelles la conscience ne tient pas compte d'une sensation rapide et légère, dans lesquelles enfin l'absorption de la faculté nerveuse empêche même le mouvement réflexe. Aussi ne saurait-on s'étonner de voir les observations de M. Flurin manquer de renseignements sur le mode de pénétration des corps étrangers qu'il vous a présentés. Il n'en est pas de même de la nature de ces corps. Je ne sache pas qu'il y ait d'observations bien avérées de caillou arrêté dans le larynx, et quant au fragment de coquille, je n'ai trouvé qu'une observation, celle de Morehouse, où il en fut fait mention; encore était-ce d'une coque d'amande qu'il s'agissait.

Le siége de ces corps est bien généralement celui que nous avons observé. Sur les 16 cas de Gross, 6 fois le corps étranger occupait un des ventricules ; il en était encore ainsi dans le cas cité de Ferrand. Il en est de même de la première observation de M. Flurin; dans la deuxième, c'était au niveau de la corde vocale inférieure que siégeait le caillou, siége qu'explique seulement la forme allongée et anguleuse de ce corps, situé comme à cheval sur la corde vocale, et se prolongeant dans l'espace qui sépare les deux cordes d'un même côté. On comprendrait mal en effet qu'un corps lisse et arrondi pût s'arrêter au larynx et y séjourner ; cette circonstance doit être prise en considération.

J'insisterai davantage sur les symptômes observés et sur leur pathogénie ; questions auxquelles les deux observations de M. Flurin ne sont pas sans apporter d'intéressants éléments. Tous les auteurs ont indiqué comme signes des corps étrangers des voies aériennes, les accidents immédiats de suffocation, suivis bientôt de périodes de calme alternant avec de véritables accès de dyspnée. Ces alternatives ont de tout temps excité l'intérêt des pathologistes, qui invoquent pour les expliquer la mobilité du corps étranger, les déplacements qu'il subit dans l'arbre aérien ; c'est ce qu'affirme en particulier

Mondière qui, dans ses expériences, a vu les corps étrangers de la trachée attirés alternativement en bas et en haut dans l'inspiration et l'expiration. Il est incontestable que cette mobilité se rencontre souvent, que souvent ces déplacements perçus par le malade et même par les assistants, peuvent causer de ces accès ; mais on ne saurait nier non plus que des corps parfaitement fixés dans un point des voies aériennes et surtout dans le larynx, puissent aussi produire ces mêmes accès par un mécanisme évidemment bien différent. Dans la première observation de M. Flurin, par exemple, la coquille de noix est parfaitement fixe et immobile, et cependant l'enfant qui la portait eut de vrais accès de suffocation, survenant au milieu d'une asphyxie croissant régulièrement ; ces accès furent constatés à l'hôpital par l'interne de garde, et contribuèrent à rendre plus obscur le diagnostic. Dans la deuxième observation, celle du caillou, les accès furent moins constatés ; mais là d'ailleurs le peu de fixité du corps étranger enlèverait toute valeur à l'argumentation.

Or les accès de suffocation ont été constatés dans une foule d'observations de corps étrangers des voies aériennes, et en particulier dans celles où le siége de ces corps est le larynx ; ce phénomène est demeuré un signe de l'affection pour tous nos auteurs classiques ; d'autre part, si l'on parcourt le livre de Gross et les cas cités par les auteurs Pelletan, Mussey, Burow, van Buren, Dunean, Desault, Blondin, etc. On verra que ces corps (moule de bouton, fragment d'os, larynx d'oie, patte d'écrevisse, schelling, aiguille, etc.) peu mobiles par leur conformation extérieure, étaient fixés dans l'intérieur du larynx, souvent même enfoncés plus ou moins dans l'un de ses ventricules, et incapables d'aucun mouvement.

Il nous semble plus rationnel d'attribuer, dans ces cas, l'intermittence des accidents de dyspnée et de suffocation à cette propriété fondamentale du système nerveux, et notamment du système nerveux de la vie de relation, propriété qui consiste à entrer en activité d'une façon intermittente ; propriété d'ailleurs bien mise au jour, spécialement pour l'appareil laryngé, dans toutes les maladies qui constituent la pathologie de cet appareil.

Comment expliquer les accès dyspnéiques que présentent le croup et l'œdème de la glotte par exemple, dans lesquels existe un obstacle mécanique persistant, sinon par le fait de cette propriété nerveuse, si bien mise en évidence dans les accès de la laryngite striduleuse et du spasme de la glotte ? Le fait qui vous a été présenté par M. Flurin confirme pleinement cette opinion, que ce ne sont pas seulement les déplacements du corps étranger qui causent les accidents de suffocation, mais que, une fois la tolérance établie, le retour de ces accidents est dû encore au mode d'innervation de cet appareil.

C'est aussi ce que confirme l'expérimentation ; en effet, une expérience dans laquelle une pince dilatatrice introduite par la membrane crico-thyroïdienne fut maintenue appliquée fixement à la face interne du larynx sur un chien de moyenne taille, me permit d'observer de véritables accès de suffocation causés par la présence de ce corps étranger, *malgré son immobilité*.

Or, ces intermittences si complètes dans la suffocation m'ont paru toujours plus accusées dans les observations où il s'agit de corps étrangers du larynx que dans celles où le corps est situé en tout autre point des voies aériennes.

Ce fait est confirmé par les deux cas qui nous occupent, et nul doute que ces accès bien accusés, se reproduisant sans aucun des signes qui indiquent la mobilité du corps étranger, ne puissent être un élément important de diagnostic pour établir le siége qu'il occupe. Les signes qui indiquent la mobilité du corps étranger, quoique pouvant manquer, sont faciles à apprécier en eux-mêmes ; le malade en a souvent pleine conscience et peut en rendre compte. Le médecin peut encore les constater, soit par le palper, soit par l'auscultation ; on pourra donc souvent savoir si cette mobilité existe oui ou non, et quand avec l'absence de mobilité on constatera des accès de suffocation fréquents et marqués, on devra croire fortement à un corps étranger du larynx.

Il n'est pas indifférent, en pareille circonstance, que le clinicien ait un signe de plus ou de moins pour appuyer son diagnostic ; ceux-là le comprendront qui savent combien celui-ci est difficile, sur combien peu de signes il repose. Gross, les

résumant avec soin, insiste surtout sur les troubles de la voix et sur l'aphonie, qui ont sans doute une valeur importante, mais qui n'est rien moins qu'absolue, car on a vu l'aphonie exister avec un corps étranger des bronches, sorte d'aphonie sympathique aussi étrange qu'insidieuse. La toux est bien moins caractéristique encore : violence convulsive, timbre croupal, tels sont les caractères qui ne diffèrent que du plus au moins de ceux que présentent les corps étrangers arrêtés en tout autre point des voies aériennes. J'en dirai autant de l'auscultation des poumons. L'auscultation du larynx lui-même a pu quelquefois révéler, avec le siège laryngé d'un bruit anormal, celui du corps étranger : aussi est-ce encore, avec la douleur locale, lorsqu'elle existe, un des meilleurs signes à consulter.

Le diagnostic du siège laryngé d'un corps étranger tire encore son importance des applications pronostiques qu'on en peut tirer. Toutes choses égales d'ailleurs, un corps étranger du larynx est moins grave qu'en tout autre point des voies aériennes. Sur 15 des cas cités par Gross, il y eut 6 fois expulsion spontanée et 9 opérations de trachéotomie et de laryngo-trachéotomie : de ces 9 opérés, 8 ont guéri, 1 seul est mort.

Quoi que cette statistique puisse avoir d'exceptionnellement heureux, elle est bien faite pour modifier la gravité du pronostic, dans les cas de corps étrangers, en faveur de ceux qui s'arrêtent au larynx.

J'ajouterai qu'elle est faite aussi pour engager à pratiquer au plus tôt la trachéotomie.

Si, en effet, la deuxième observation de M. Flurin n'offre pas un meilleur résultat, c'est au degré avancé de l'asphyxie, c'est à l'état de dépression que celle-ci avait amené qu'il faut l'attribuer sans conteste.

NÉCROSE DE LA VOUTE CRANIENNE. — VASTE ABCÈS ENGLOBANT LES PARTIES NÉCROSÉES, par M. DODEUIL, interne des hôpitaux.

Pierre Salabert, ébéniste, âgé de quarante-neuf ans, entre le 28 février 1862 à l'hôpital Lariboisière, dans le service de M. Chassaignac, salle Saint-Louis, n° 72. Cet homme est brun, très maigre, d'une santé jusqu'alors assez bonne; il a eu en 1840 des chancres préputiaux pour lesquels il n'a pas subi de traitement, et depuis il n'a présenté aucun signe d'infection syphilitique. M. Chassaignac l'a déjà soigné pour une affection du genou gauche, qui n'a laissé d'autres traces que l'impossibilité de faire exécuter à la rotule des mouvements latéraux. Tels sont les seuls antécédents morbides accusés par le malade, dont il est très difficile d'obtenir quelques réponses un peu précises.

Les accidents qu'il éprouve du côté de la tête datent de trois mois; il est vrai que cet homme fit une chute sur le front il y a treize ans; mais, bien que le choc fût assez violent, il n'eut alors aucune conséquence. C'est donc vers le milieu de novembre 1861 que le malade ressentit pour la première fois de vives douleurs frontales, qui ne tardèrent pas à s'accompagner de gonflement et de suppuration. Un médecin de la ville fit appliquer des cataplasmes, et pratiqua successivement cinq incisions pour faciliter l'écoulement du pus.

Le 20 février, jour de l'entrée à l'hôpital, toute la peau du front est rougeâtre, épaissie, douloureuse à la pression. Au-dessus de la partie moyenne de chaque arcade sourcilière existe un pertuis dont le bord est fongueux, et par lequel le stylet arrive facilement, dans une grande étendue, sur une surface osseuse dénudée, inégale, résistante. En arrière de ces deux fistules, on en trouve deux autres situées au-dessus de la limite d'implantation des cheveux, et par lesquelles il est également facile de sentir la voûte osseuse du crâne. De ces orifices sort un pus grisâtre, épais, homogène, qui, en outre, sort par le nez quand on comprime la peau du front; la paroi antérieure des sinus frontaux paraît donc perforée.

Le décollement occupe tout le front, et s'étend même un peu sous le cuir chevelu.

La paupière supérieure gauche est épaissie; elle présente à sa partie externe un petit orifice à bords indurés.

Les ganglions parotidiens superficiels sont tuméfiés de chaque côté.

La vision est nette, l'audition n'est pas altérée, mais la sensation des odeurs est abolie.

La céphalée n'existe pas, les cheveux sont bien fournis, le palais n'est pas déformé, mais le nez présente une sorte d'écrasement à sa racine. Cette déformation, au dire du malade, est très ancienne; il ne peut en indiquer l'origine.

L'état général est bon, l'appétit est conservé.

Le 21 février, deux tubes à drainage sont passés par les orifices fistuleux sous les parties molles décollées.

Pendant son séjour à l'hôpital, le malade est soumis à un régime tonique et à l'usage de l'iodure de potassium; son état s'améliore sensiblement.

Le 29 avril, il sort sur sa demande; les tubes sont enlevés; il s'écoule encore un peu de pus par les orifices et par les fosses nasales. Quelques jours avant la sortie du malade, on a constaté une hyperesthésie de la partie postérieure du cuir chevelu sans engorgement des ganglions voisins.

Le malade entre de nouveau à l'hôpital le 7 octobre. Il est dans un état de faiblesse extrême; un vaste foyer purulent a décollé presque toutes les parties molles qui recouvrent la voûte osseuse du crâne; le pus ne peut s'échapper, et il forme une collection étendue qui ne saurait se vider par les anciens orifices presque complétement fermés. Par l'ouverture située au-dessus de l'arcade sourcilière droite, on sent une plaque osseuse, véritable séquestre, en voie de mobilisation.

L'audition est affaiblie, surtout à droite.

Les vomissements sont fréquents; les aliments sont souvent rejetés presque aussitôt après leur ingestion. On constate de la matité au sommet du poumon droit. Le malade tousse un peu.

Le foie est énorme, sa surface est lisse et son contour régulier.

Le 8 octobre, une incision est pratiquée au niveau de la

partie moyenne de la suture sagittale; le pus s'écoule en grande quantité. Deux tubes à drainage sont introduits par cette incision, et on les fait sortir de chaque côté au-dessus des bosses frontales.

Le malade est soumis de nouveau à l'emploi des toniques et de l'iodure de potassium.

Les vomissements continuent; on les combat à l'aide de divers médicaments, qui parviennent à les modérer sans jamais les suspendre.

Le dépérissement ne cesse de faire des progrès; la toux devient plus fréquente; enfin la diarrhée survient, et le malade succombe le 11 novembre dans un état de maigreur et d'affaiblissement extrême, sans avoir présenté aucun trouble cérébral.

L'*autopsie* est pratiquée le 13 novembre.

Le poumon droit est recouvert d'une fausse membrane peu épaisse et ancienne; la séreuse correspondante contient un léger épanchement pleurétique; le sommet de ce poumon présente une masse dure, grosse comme un œuf de poule, constituée par du tissu fibreux représentant la cicatrice d'une ancienne caverne, et par de la matière tuberculeuse mêlée de substance charbonneuse et calcaire.

Le poumon gauche contient à son sommet quatre ou cinq petits tubercules suppurés.

Le foie a l'aspect graisseux; son volume est énorme; la surface interne de l'estomac est injectée.

Le crâne est recouvert de parties molles épaissies, indurées, sous lesquelles on trouve toute la voûte osseuse inégale, presque complétement dénudée, et présentant de nombreuses et larges perforations par lesquelles l'abcès extra-crânien, sous-périostique, communique avec un vaste abcès intra-crânien, ostéo-méningien, situé entre le crâne et la dure-mère.

L'absence de symptômes cérébraux et d'oscillations isochrones à celles du cerveau a fait méconnaître pendant la vie l'existence de l'abcès ostéo-méningien et des perforations crâniennes.

La surface externe de la voûte du crâne n'a conservé ses

adhérences au périoste que dans des points très limités situés en arrière et sur les côtés de la voûte. Le périoste, très épaissi et facilement isolable, a également conservé quelques adhérences avec plusieurs plaques du frontal restées lisses. Le frontal présente un large séquestre mobile, mais encore assez solidement enclavé. Les sinus frontaux sont en partie détruits. L'os propre du nez du côté droit n'existe plus.

La surface externe des pariétaux est grisâtre; ces os sont criblés de dépressions et de trous, surtout en arrière, où l'on trouve de nombreuses perforations et plusieurs petites plaques complétement isolées.

Toute la partie de l'occipital située au-dessus de la protubérance de cet os présente les mêmes désordres.

La surface externe de la portion écailleuse des temporaux nous montre la maladie osseuse à son premier degré : cette partie est couverte de nombreuses petites taches circulaires, rouges, ayant de 1 à 4 millimètres de diamètre et présentant la plupart, à leur centre, un point jaunâtre purulent.

A droite, l'altération descend plus bas que du côté opposé; elle s'étend jusqu'à l'apophyse et à la partie correspondante de l'occipital.

Dans la cavité crânienne, nous trouvons le cerveau parfaitement sain, présentant seulement sur les côtes du sinus longitudinal supérieur quelques adhérences qu'il est facile de rompre sans entamer la pulpe cérébrale.

Les sinus de la dure-mère ne contiennent pas de pus.

La dure-mère, vue par sa face interne, offre un aspect parfaitement normal; mais en enlevant cette membrane, nous constatons qu'elle est considérablement épaissie, et que sa surface externe est rouge, fongueuse, décollée, baignée de pus dans toute la partie qui correspond aux pariétaux.

Vers le milieu de la suture sagittale, la distance qui sépare la dure-mère des pariétaux est au moins de 2 centimètres, et la membrane fibreuse est si bien tendue qu'en ce point il est impossible, en la poussant avec le doigt, de lui faire toucher la paroi osseuse.

A sa partie interne, la voûte crânienne présente une altération de même nature, mais plus étendue et plus uniforme

qu'à la face externe. La table interne ne subsiste que dans quelques points de la région frontale.

Ces lésions, dont l'étiologie est obscure, sont remarquables par leur étendue et par l'impunité avec laquelle elles ont touché de si près le cerveau.

A l'extérieur du crâne, l'altération tendait à s'étendre de plus en plus, et il n'y a aucune tendance à la réparation.

Mais dans le crâne, nous croyons trouver des traces de réparation; en effet, la dure-mère, très épaissie, montre de nombreuses plaques osseuses, bien caractérisées, situées très près de sa face externe, et même à sa surface. Qu'il s'agisse d'une simple ossification de la dure-mère ou de productions destinées à reconstituer la voûte crânienne, le rôle protecteur, et même réparateur de cette membrane, n'en est pas moins bien accusé dans le cas actuel, car les plaques osseuses nouvelles n'existent que dans les points où la calotte crânienne présente de nombreuses perforations.

PÉRITONITE CHRONIQUE; PÉRIMÉTRITE. — FOYER PURULENT OUVERT D'UN CÔTÉ DANS LE VAGIN, DE L'AUTRE DANS L'INTESTIN, par M. le docteur CHATEAU, chef de clinique de M. le professeur ROSTAN.

Le 18 novembre 1862 est morte à l'Hôtel-Dieu, dans le service de M. le professeur Rostan, suppléé par le docteur Axenfeld, une jeune fille dont je vais vous raconter brièvement l'histoire.

Cette jeune fille, nommée Victorine Bouvain, âgée de vingt et un ans, domestique, née à Roquerolles, est entrée à l'Hôtel-Dieu le 22 septembre 1862; elle y est morte le 19 novembre de la même année, après deux mois de séjour environ. Cette femme était malade depuis vingt mois. Bien réglée depuis l'âge de dix-sept ans, elle avait vu tout à coup ses règles disparaître; en même temps, elle éprouvait quelques douleurs dans le ventre, accompagnées de vomissements, et elle s'aper-

cevait qu'elle portait une tumeur dans l'abdomen, à la région sous-hépatique. Pendant longtemps, elle put continuer à travailler, et c'est seulement sept mois avant son entrée à l'hôpital qu'elle est obligée de cesser tout travail et de garder le lit; en même temps, les vomissements sont devenus plus fréquents, les douleurs abdominales plus vives, la marche pénible. La malade se décide à venir à l'Hôtel-Dieu. Voici l'état dans lequel nous la trouvons :

A la région abdominale antérieure, dans le flanc et l'hypochondre droits, on sent une tumeur assez volumineuse, globuleuse, assez bien limitée en haut, séparée du foie par un espace de 2 à 3 centimètres; elle s'étend en bas au-dessous de l'ombilic; on la limite aussi assez bien inférieurement par le toucher vaginal; elle ne semble pas adhérente aux annexes de l'utérus; elle donne à la percussion un bruit aériforme, et paraît être assez élastique. A cette première tumeur, il s'en joint une deuxième qui occupe la région abdominale gauche inférieure, un peu au-dessus de la fosse iliaque; elle paraît être identique avec la première, légèrement mobile comme elle, et lui paraît liée par des adhérences intimes. Disons tout de suite que l'apparence de la tumeur a quelquefois changé : ainsi quelquefois nous l'avons vue déprimée et presque entièrement aplatie; nous avons constaté aussi quelquefois de la matité; quelquefois elle était plus tendue, plus ferme. Quelle était la nature de la tumeur? Nous pensâmes qu'elle devait être formée par des anses intestinales soudées entre elles par des adhérences; de là ces alternatives de sonorité et de matité, suivant l'absence ou la présence de matières fécales et malgré l'absence d'aucun signe de tuberculisation dans la poitrine, examinée plusieurs fois, nous pensâmes avoir affaire ici à une péritonite tuberculeuse.

Pendant son séjour à l'hôpital, elle garda constamment le lit; elle eut presque toujours la diarrhée, contre laquelle échouèrent tous les remèdes; outre cela, elle avait cinq ou six vomissements par jour; elle se plaignait de douleurs vives dans l'abdomen. Trois ou quatre jours avant son décès, elle était tombée dans la prostration. N'oublions pas que, pendant sa maladie, elle disait constamment rendre par le vagin des

matières vertes purulentes, mélangées de quelques parcelles noirâtres, qui avaient une odeur stercorale. Examinée au spéculum, nous ne découvrîmes pas sur l'heure d'où cela pouvait venir, et on pensait qu'il y avait erreur de la part de la malade; nous verrons bientôt qu'elle avait raison. Enfin elle mourut le 18 novembre, et à l'autopsie, faite vingt-quatre heures après, voici ce que nous avons trouvé :

Thorax. — Les poumons, examinés attentivement, ne présentent aucun signe de tuberculisation, rien non plus dans le cœur.

Abdomen. — Lorsqu'on enlève la paroi antérieure, on trouve des adhérences nombreuses qui la relient avec le grand épiploon et les intestins; ces adhérences sont si intimes à la partie inférieure qu'une portion du cæcum est enlevée, et qu'il y a issue de matières dans la fosse iliaque droite. Il n'y a pas de traces d'épanchement dans l'abdomen.

Au-dessous de la région hépatique, on voit une grosse tumeur arrondie qui a la forme d'une gourde dont la grosse tubérosité regarderait le foie, et la petite extrémité le pubis. Cette tumeur est élastique; elle paraît être formée par des anses intestinales, et offre sur sa surface extérieure des brides transversales, comme si elle était formée par le gros intestin. Il n'en est cependant rien. Par la dissection, on isole parfaitement le gros intestin, et on le voit contourner cette tumeur dans tous les sens. Cette masse intestinale est donc formée par l'intestin grêle. Toutes les anses sont réunies et accolées les unes aux autres sans y être soudées par de fausses membranes et par le péritoine, qui les recouvre toutes comme un manchon; ces fausses membranes ont une épaisseur de près de 1 centimètre; elles sont très dures, presque fibreuses. J'ai laissé une partie de cette enveloppe pour la montrer à la Société; l'autre partie a été disséquée, et on voit les anses, libres alors, se comporter comme dans l'état normal. Il n'y a pas non plus de tubercules dans l'abdomen; nous n'en avons trouvé nulle part.

Ce n'était point là la seule particularité anatomique de cette pièce : au-dessous de cette tumeur, en avant, au milieu

des fausses membranes et des tissus adipeux, on voit un corps cylindrique allongé, à peu près de la longueur et de la consistance d'une saucisse, c'est l'utérus, beaucoup plus long que d'habitude et plus rétréci; il est adhérent par sa face postérieure et complétement immobile, et le col est parfaitement sain. Dans le vagin, on retrouve des matières noirâtres comme celle que la malade disait rendre par cet organe. Auprès du col, à gauche, en arrière, on voit un petit pertuis; un stylet assez large y est introduit, et une incision faite, ce stylet nous mène dans un vaste foyer qui occupe toute la face postérieure de l'utérus, au-devant du sacrum; ce foyer contient une matière noire purulente comme celle contenue dans un abcès; il s'étend à droite et à gauche au delà de l'utérus. A droite, par un autre pertuis assez large, il communique avec une anse de l'intestin grêle. Ainsi ce foyer a deux communications, l'une, supérieure, avec l'intestin; l'autre, inférieure, avec le vagin, et, par ce dernier, avec l'extérieur. De là cette issue de matière à l'extérieur dont nous ne nous rendions pas bien compte. La communication avec l'intestin grêle a lieu à 6 centimètres environ au-dessus de la valvule iléo-cæcale. L'intestin, ouvert dans toute sa longueur, laisse voir çà et là, particulièrement dans le gros intestin, quelques traces d'inflammation; mais il n'y a ni ulcérations ni perforations; la muqueuse de l'estomac est rouge, enflammée.

Rien d'anormal dans les autres organes. Quelle était la nature de cette affection? Sa durée, sa marche, ses symptômes, tout nous faisait pressentir une péritonite chronique; les pièces anatomiques nous ont donné raison. Était-elle tuberculeuse? Là est la question. Quoique nous n'ayons pas trouvé de tubercules, néanmoins je crois qu'il faut la rapporter à un commencement de cette affection, et que si elle avait vécu plus longtemps, on aurait vu se développer des tubercules.

Remarquons, en finissant, cette périmétrite se rattachant à la péritonite générale et offrant ce caractère rare et particulier de double perforation que nous avons exposée plus haut.

Ont été nommés membres titulaires :

MM. Bricheteau, le 30 mai.
Constantin Paul, le 20 juin.
Martineau, le 27 juin.

XXXVIIe ANNÉE. — DÉCEMBRE 1862.

SOMMAIRE :

EXTRAITS DES PROCÈS-VERBAUX. — 1. Gaînes tendineuses des péroniers latéraux. — 2. Plaie de l'artère humérale. — 3. Kyste purulent tubo-ovarien vidé par le rectum et les organes génitaux. — 4. Tumeur sous-cutanée d'aspect colloïde. — 5. Anomalie artérielle. — 6. Gangrène de la bouche. — 7. Abcès sous-périostique du crâne. — 8. Tumeur hématique du foie chez un nouveau-né.

OBSERVATIONS. — Phlébite de la veine porte; infarctus hémorrhagiques du foie; insuffisance et rétrécissement de l'orifice aortique, par M. MARTINEAU, interne des hôpitaux.

Dilatation de l'aorte ascendante et de sa crosse avec deux anévrysmes, par M. BLACHE fils.

Pneumonie ; syphilides tuberculeuses en groupes ; cirrhose ; exostose du tibia, par M. PROUST, interne des hôpitaux.

Rétrécissement caucéreux de l'œsophage, par M. PROUST, interne des hôpitaux.

Tumeur du maxillaire inférieur constituée essentiellement par des myéloplaxes, par M. X. GOURAUD, interne des hôpitaux.

Épilepsie héréditaire; mort par asphyxie; atrophie commençante du cervelet, avec induration (sclérose), par M. DUGUET, interne des hôpitaux.

Tubercules du cervelet et de la protubérance annulaire, n'ayant donné lieu à aucuns symptômes particuliers autres que ceux d'une méningite tuberculeuse, par M. LABORDE, interne des hôpitaux.

Du décollement complet de la membrane muqueuse de la vessie, par le docteur V. DENEFFE.

Syphilis viscérale chez un fœtus de sept mois et demi, par M. MARTINEAU, interne des hôpitaux.

Cancer des os consécutif à un encéphaloïde du sein; rupture spontanée de l'humérus, par M. HALLE, interne provisoire.

Cancers multiples du foie, du pylore, du côlon transverse chez une jeune fille de vingt-quatre ans, par M. THOUZÉ, interne des hôpitaux.

Dégénérescence tuberculeuse du testicule droit arrêté dans le canal inguinal, par M. NÉGRIÉ, interne des hôpitaux.

Tétanos ; mort ; autopsie ; hémorrhagie à la région cervico-dorsale entre les lames vertébrales et la dure-mère, par M. Dubuc, interne des hôpitaux.

Manifestations carcinomateuses multiples (cancroïdes) ; cachexie et mort, par M. de Lendetta, interne des hôpitaux.

Rapport de M. Cornil sur un cas remarquable d'enchondrome présenté par M. J. B. de Lendetta, interne des hôpitaux.

PRÉSIDENCE DE M. CRUVEILHIER.

M. *Ed. Cruveilhier* présente :

1. A. Les *gaînes tendineuses des péroniers latéraux*, distendues par des injections de couleurs variées. Dans tous les cas la gaîne du court péronier latéral était commune au tendon de ce muscle et au tendon du long péronier dans sa portion supérieure ; à $0^m,02$ ou $0^m,03$ de l'extrémité supérieure de la gaîne commune, celle-ci se bifurquait pour accompagner séparément les deux tendons. La gaîne du court péronier accompagnait ce dernier jusqu'à son insertion ; quant à la gaîne du long péronier dans cinq cas sur six elle offrait une espèce de diaphragme au niveau des attaches du muscle abducteur du petit orteil au bord plantaire externe. On ne peut donc injecter en une seule fois la synoviale tendineuse qui accompagne le tendon du long péronier latéral : ce tendon offre une gaîne plantaire indépendante de la gaîne qui existe au cou-de-pied.

---

2. B. Une *plaie de l'humérale*.

La pièce présentée à la Société consiste en une plaie artérielle de l'humérale avec section complète de l'artère et des deux veines qui l'accompagnent.

Il n'y eut qu'une hémorrhagie veineuse abondante, mais presque aucune hémorrhagie artérielle, car le malade entré à l'hôpital une demi-heure après l'accident n'a présenté aucune hémorrhagie inquiétante, sa chemise était seulement imbibée d'un sang noir.

La plaie était située à la réunion des deux tiers postérieurs et du tiers antérieur de la face interne du bras à 0,04 du bord antérieur de la base du creux de l'aisselle : une autre plaie existait à la partie externe du bras, mais elle était large, béante, tandis que la plaie interne n'avait qu'une étendue de quelques millimètres.

Le malade, en état d'ivresse, avait été frappé dans une rixe d'un ou de deux coups de couteau ; il ne put lui-même donner d'autres renseignements.

Les battements de l'humérale au-dessous de la plaie, les battements de la radiale et de la cubitale étaient supprimés ; le membre avait une température un peu inférieure à celle du côté opposé.

Il se développa au bout de trois ou quatre jours tous les signes d'un phlegmon assez intense, puis il se fit un abcès dans la gaîne des vaisseaux brachiaux, et en même temps une pyohémie avec épanchement purulent dans le thorax vint emporter le malade.

Les battements avaient reparu le neuvième jour dans les artères du poignet.

L'*autopsie* démontra les faits suivants.

L'humérale avait été coupée complétement à 0,015 de la naissance de l'humérale profonde ; un seul coup de couteau porté de dehors en dedans avait donné lieu à la section. Le bout supérieur offrait une rétraction d'au moins 0,03 ; dans son intérieur était un caillot affectant la forme d'un clou dont la tête répondait à l'extrémité divisée du vaisseau.

Le bout inférieur n'avait subi qu'une faible rétraction et on ne voyait à son extrémité qu'une espèce de pseudo-membrane mince, sans caillot obturateur.

Les veines humérales superficielle et profonde étaient pleines de pus ; les veines brachiales superficielles avaient été sectionnées.

---

8. M. *Decori* fait voir un *kyste tubo-ovarien* assez volumineux qui, après plusieurs alternatives d'inflammations et de rémis-

sions, se vida successivement et à plusieurs reprises par les organes génitaux et par le rectum. L'examen de la pièce fait voir que le kyste n'était en communication avec les organes génitaux, que par l'intermédiaire de la trompe utérine gauche dont la cavité est restée perméable à un stylet. Celle du foyer purulent avec le rectum a été établie par une perforation très visible du côté du kyste et du côté de l'intestin.

M. *Siredey*. J'ai en ce moment en observation un fait de ce genre. J'avais, sur une jeune femme, constaté l'existence d'une tumeur de l'hypogastre du volume d'une tête d'enfant à terme; quelque temps après mon examen, à la suite d'attaques hystériques provoquées par des accidents de dysménorrhée, il s'écoula dans le cours des règles d'une manière brusque, une abondante quantité de liquide; prévenu de ce fait, j'examinai le ventre, la tumeur du bassin avait disparu. Plus tard elle se remontra pour disparaître encore dans de semblables conditions. Ces faits d'évacuation spontanée du contenu d'un kyste des parties constituantes des organes génitaux par ceux-ci, ne sont donc pas absolument rares, et peuvent être diagnostiqués pendant la vie.

M. *Desprès*. Je ne crois pas que ce soit par l'intermédiaire de la trompe que ce soit évacué le contenu du kyste, mais bien par une petite fistule qui aboutit à la partie supérieure du vagin. M. Guyon a démontré dans un travail fort bien fait sur l'appareil utérin, que la trompe qui se laisse traverser par un stylet n'est cependant pas perméable aux liquides.

M. *Bonnardel*. Le pertuis dont parle M. Desprès n'existe nullement, ce qu'il prend pour une fistule est une simple dépression de la muqueuse vaginale. J'ai examiné, ainsi que M. Decori, la pièce avec le plus grand soin, il nous a été impossible de découvrir d'autre communication du kyste avec la cavité des organes génitaux que celle établie par la trompe qui, du reste, se laissait traverser facilement par un stylet.

M. *Chalvet* rappelle qu'il a fait une présentation analogue à

celle de M. Decori dans une des précédentes séances (p. 410 des *Bulletins* de l'année).

---

4. M. *Ranvier* montre une *petite tumeur* cylindrique, un peu rétrécie vers sa partie moyenne, libre par une de ses extrémitées, insérée par l'autre sur le côté du genou, et recouverte par les téguments dans toute son étendue, sauf à ses extrémités, où d'un côté elle se continuait avec les tissus, où de l'autre elle était ulcérée. Cette tumeur, longue de 0,04 à 0,05 centimètres, d'un diamètre moyen de 0,25 millimètres, a été enlevée par M. Gosselin; sa coupe présente l'aspect des tumeurs dites cancers colloïdes. Après l'examen microscopique qu'il en a pratiqué, M. Ranvier la considère comme un cancer véritable, caractérisé par l'hypergénèse et l'hypertrophie de noyaux ressemblant beaucoup aux noyaux fibroplastiques.

M. *le professeur Cruveilhier*. Je regarde cette tumeur comme un exemple de ce que les auteurs ont désigné sous le nom de tumeur colloïde. Je l'ai rangée dans le groupe des dégénérescences aréolaires gélatiniformes qui ne sont point susceptibles ni de se généraliser, ni de répulluler habituellement.

M. *Hoüel*. Je ne crois pas non plus que cette tumeur soit susceptible de répulluler ni de se généraliser; j'ai, avec MM. Lebert et Robin, examiné un grand nombre de ces tumeurs; il ne nous a jamais été possible de trouver d'autres éléments qu'une trame celluleuse lâche, limitant des espaces remplis par une grande quantité de matière amorphe dans laquelle les réactifs les plus divers ne décélaient aucune forme.

M. *Ranvier*. L'acide chromique étendu a décelé dans ce cas manifestement des noyaux de forme et de volume très variés et quelques cellules qu'on peut rapprocher des éléments fibro-plastiques.

M. *Cornil*. Le mot colloïde prête à confusion; il indique en chimie une substance bien déterminée; on ne devrait donc

plus lui faire désigner autre chose et ne plus l'appliquer à ce genre de tumeurs. A l'aspect, je serais tenté de partager l'opinion de M. le professeur Cruveilhier, mais d'après les renseignements que vient de nous donner M. Ranvier sur la prolifération des éléments cellulaires ou nucléaires, je n'hésite pas à le ranger dans la classe des cancers.

M. *Desprès* partage la manière de voir de M. Ranvier; il regarde cette tumeur comme un cancer fibro-plastique. Il a eu l'occasion d'examiner deux tumeurs d'aspect parfaitement semblable avec MM. Robin et Lallement, et, dans les deux cas, on constatait une surabondance d'éléments fibro-plastiques.

M. *Cornil*, ayant examiné à son tour la tumeur, remit la note suivante quelques jours après la discussion.

La tumeur allongée présentée par M. Ranvier, était unie intimement à la peau qui la recouvrait. La surface était en certains points soulevée par de petites bosselures arrondies et régulières que la coupe de la tumeur a démontré être de petits kystes superficiels variant du volume d'une tête d'épingle à celui d'une lentille. Sur la coupe, on distinguait à la périphérie la peau dont les couches épidermiques étaient normales, et le derme très épaissi, siége des petits kystes superficiels déjà mentionnés. Sur la partie centrale de la coupe, on voyait des kystes mal limités et plus ou moins réguliers formés par des tractus de tissu fibreux qui se continuaient manifestement avec les couches profondes du derme. Dans l'intérieur de toutes ces aréoles se trouvait partout un liquide gélatiniforme transparent, sans coloration, poisseux et filant.

En examinant ce liquide au microscope, nous y avons trouvé des éléments extrêmement rares, de nature diverse, et que des examens répétés ont démontré n'appartenir nullement en propre à ce liquide : c'étaient des corpuscules sanguins, des éléments du tissu cellulaire, fibres ou noyaux, ou cellules, absolument semblables à ceux qui existaient dans les tractus fibreux de l'enveloppe de ce liquide.

Les papilles du derme étaient hypertrophiées, et les couches profondes du derme avaient subi une hypertrophie très

remarquable avec prolifération des éléments cellulaires. Ainsi, il était facile de voir dans l'intérieur de ces fibres des cellules allongées ovalaires ou arrondies volumineuses, contenant un ou plusieurs noyaux; ces noyaux isolés devenaient prédominants dans certains points. Dans toutes les parties de la tumeur, dans les couches profondes aussi bien que dans les couches périphériques, on pouvait suivre la multiplication des cellules de tissu cellulaire et la prolifération de leurs noyaux, ainsi que leur transformation ultime et leur métamorphose graisseuse.

Ce sont ces éléments qui se trouvaient dans le liquide d'aspect colloïde, et même en enlevant une goutte de ce liquide contenu dans une aréole, goutte qui paraissait homogène à la simple vue, j'ai reconnu à l'examen microscopique qu'il y existait de fines cloisons celluleuses.

Aussi, je crois qu'on peut conclure que la tumeur consistait dans l'hypertrophie et l'hyperplasie du tissu cellulaire sous-cutané, tumeur fibreuse, avec formation d'aréoles contenant un liquide gélatineux. Je ne crois pas qu'on puisse la rapporter au cancer, car, dans le cancer, les éléments cellulaires sont beaucoup plus gros, et contenus surtout dans le liquide des aréoles cancéreuses, tandis que, dans ce cas, les éléments cellulaires appartenaient aux cloisons.

---

5. M. *Dubreuil* met sous les yeux des membres de la Société un *exemple d'anomalie* d'origine de l'artère sous-clavière droite; cette artère, au lieu de naître du tronc brachio-céphalique, se détache de la crosse de l'aorte, derrière et un peu au-dessous de la sous-clavière gauche, puis elle passe en arrière de l'œsophage et de la trachée pour gagner le sommet du poumon droit et suivre ensuite sa direction accoutumée.

M. *A. Chipault* présente :

G. A. — Une *gangrène de la bouche* qui a provoqué une nécrose du maxillaire supérieur, et consécutivement une infection purulente ; il remet à ce sujet la note suivante :

G... (Aglaé), âgée de trois ans et demi, entra à l'hôpital Sainte-Eugénie, le 27 novembre 1862, dans le service de M. Marjolin. Cette enfant est malade depuis huit mois des suites d'une rougeole. Dès le 20 novembre, les parents s'aperçoivent d'un gonflement de la joue gauche ; ce gonflement augmente de jour en jour en s'accompagnant de rougeur. Alors on amène l'enfant à l'hôpital. A son entrée, le 27 novembre, voici l'état de la petite fille : La joue gauche est saillante, rouge, luisante, un peu tendue. Au toucher, on éprouve la sensation d'une masse indurée. En examinant l'intérieur de la bouche, d'où il s'exhale une odeur fétide, on constate une érosion large comme une pièce d'un franc. L'enfant est dans un état de débilitation marquée. — Potion avec 4 grammes de chlorate de potasse. Collutoire au chlorate de potasse.

Le lendemain, 28 novembre et jours suivants, l'ulcération augmente en largeur et en profondeur ; la surface est grisâtre, couverte de détritus qui répandent une odeur infecte.—Cautérisation avec l'acide chlorhydrique.

L'enfant a de la diarrhée. Malgré l'état d'épuisement dans lequel elle se trouve, elle mange beaucoup ; elle dévore tout ce qu'on lui donne.

Le 30 novembre, le périoste alvéolo-dentaire du maxillaire supérieur gauche se détache avec les dents. Le 2 décembre, dans la soirée, l'épiderme soulevé sous forme de bulle se rompt, et au milieu de la joue gauche apparaît un trou à bords grisâtres et sanieux, grand comme une pièce d'un franc. Dès lors, la gangrène marche très rapidement ; le 13 décembre toute la joue gauche est emportée jusqu'au bord inférieur de la cavité orbitaire ; le nez est rongé complétement ainsi que la moitié gauche de la lèvre supérieure. Au fond de cette immense solution de continuité, on voit le maxillaire supérieur gauche à nu complétement dénudé, présentant une

coloration noire très nette. La langue vient faire saillie de temps à autre entre les deux maxillaires, ce qui donne à la face, dans ce moment, un aspect plus hideux encore.

Les bords de la plaie sont noirâtres, sanieux, irrégulièrement taillés ; à partir de ce bord, en allant de dedans en dehors, on observe quatre zones distinctes.

La première, la plus interne, est noire, comme calcinée ; sa largeur est de 1 centimètre environ.

La seconde forme un liséré assez mince, de coloration noire bien moins foncée.

La troisième est d'un gris bleuâtre, c'est encore une bande assez mince.

Enfin la quatrième est d'un bleu très net, elle est plus étendue que les autres ; elle peut avoir 2 centimètres de largeur.

L'odeur qui s'échappe de la plaie est infecte. On est obligé d'isoler l'enfant.

L'appétit est alors moins développé ; l'enfant est très affaiblie, elle a une diarrhée intense. Le pouls est à 140. L'enfant meurt le 14 décembre.

Autopsie. — La plaie faite par la gangrène occupe toute la joue gauche, le nez, la moitié gauche de la lèvre supérieure.

Les bords de la plaie sont noirs. Le maxillaire supérieur gauche est noir, denudé sans doute. Le maxillaire inférieur est sain.

Les vaisseaux n'ont pas été examinés.

Les poumons présentent tous les deux en avant, et au milieu de leur bord tranchant, deux points, grands comme une pièce de 50 centimes, grisâtres et offrant tout à fait l'aspect de la gangrène. Dans le poumon gauche, vers le milieu, existe un immense foyer purulent. Dans tout le reste de son étendue existent un grand nombre de petits foyers purulents, miliaires.

Le poumon droit est également criblé de petits foyers purulents semblables. Pas d'abcès métastatiques dans les autres organes. Foie gras remplissant les deux hypochondres. Rate normale quant à son volume et sa structure. Ganglions mésentériques normaux.

---

7. B. — Une *nécrose superficielle du pariétal gauche* produite par un abcès sous-périostique, lequel a entraîné le développement d'une méningite.

Jules Bonin, âgé de treize ans, entre le 17 novembre 1862 dans le service de M. Marjolin (hôpital Sainte-Eugénie). Cet enfant a dans la région fronto-temporale gauche un abcès qui présente tous les caractères d'un abcès sous-périostique. Le lendemain de l'entree (18 novembre) l'abcès est incisé. M. Marjolin trouve le périoste dénudé dans toute l'étendue de la moitié gauche du frontal. Dès lors, il s'écoule par l'incision une grande quantité de pus. A partir du 25 novembre, l'enfant présente des phénomènes cérébraux; il a de temps à autre une agitation marquée; il dort mal; son intelligence n'est pas nette; il ne répond pas d'une manière satisfaisante aux questions qu'on lui pose. Le pouls est à 120.

L'agitation est bientôt remplacée par le coma, et depuis le 2 décembre jusqu'au 22 du même mois, jour de la mort, l'enfant est dans le même état comateux, sans qu'on puisse l'en tirer d'une manière complète. On obtient bien de lui quelques réponses, mais à force de questions, et encore les réponses sont-elles très peu nettes. Pendant le temps qu'a duré cet état comateux, la plaie laisse écouler une grande quantité de pus. L'enfant a toujours été constipé; il ne s'est plaint de douleurs de tête que le 21 décembre dans la nuit, et c'est le 22 qu'il est mort.

L'*autopsie* est faite le 24 décembre dans la matinée.

Tout le périoste de la moitié gauche du frontal et de la fosse temporale n'existe plus; dans toute cette étendue, le frontal et le temporal gauche sont complétement à nu; de plus, le frontal offre en ce point une nécrose très superficielle, qui se présente par places sous forme de légères érosions osseuses. Entre le frontal et le temporal, il existe un diastasis presque complet; les deux os oscillent l'un sur l'autre sous l'influence de la moindre pression.

Au niveau de la région fronto-temporale gauche, la dure-mère n'adhère plus au frontal et au temporal qu'en quelques points; dans le reste de cette étendue, elle est décollée par

un épanchement de pus concrété qui offre par places l'apparence pseudo-membraneuse. Entre la dure-mère et l'arachnoïde, toujours au même niveau, existe un épanchement assez considérable de pus, qui se présente encore sous forme de plaques purulentes concrétées, assez analogues aux fausses membranes. La pulpe cérébrale, au même niveau, présente un état de ramollissement marqué. Rien de remarquable dans le reste du cerveau et de ses enveloppes.

Rien dans les poumons; pas d'abcès métastatiques comme cela arrive le plus souvent dans les abcès sous-périostiques.

---

8. — M. Lendetta fait voir une *tumeur hématique du foie* (*congénitale*) chez un enfant nouveau-né.

Le 25 novembre 1862 est accouchée pour la deuxième fois une jeune femme de vingt-quatre ans d'une excellente santé habituelle, robuste et bien constituée; son bassin est normal. La première grossesse, sans accidents, se termina au terme voulu par l'accouchement d'un enfant vivant et bien portant.

La seconde grossesse suivit son cours sans accidents jnsqu'au huitième mois sans aucun dérangement dans la santé de la mère.

Mais, à cette époque, cette femme, journalière chez un boulanger, aurait reçu quelques coups sur l'abdomen, peu douloureux pourtant, en transportant de gros paniers remplis de pain. Toujours est-il que les douleurs développées le 24 septembre dans la matinée précipitèrent l'accouchement, qui eut lieu quatorze heures après. Le dernier temps fut court, sa durée fut d'une heure et demie.

L'enfant se présenta par la tête, et c'est cette partie qui, dégagée la première, fut expulsée d'abord par les parties de la génération. La fille de la salle assure n'avoir pas vu des circulaires du cordon autour du corps de l'enfant, et ayant aidé la nouvelle accouchée dans les derniers moments, elle assure n'avoir pas fait de tractions sur l'enfant dont l'expulsion se fit normalement.

L'enfant, en venant au monde, ne respirait pas; il présentait une turgescence de la face et une teinte violacée de la peau qui décelaient la gêne de la circulation, accompagnant l'absence de respiration. Les battements du cœur étaient parfaitement perçus.

En examinant cet enfant, nous fûmes tout de suite surpris de la présence de deux ecchymoses superficielles au niveau de la septième et de la huitième côte du côté droit en arrière; ces ecchymoses pouvaient avoir 2 centimètres de largeur sur 6 de longueur; en outre, le ventre de l'enfant, très volumineux, tendu, mais sonore à la partie latérale gauche, présentait une matité fort étendue partant depuis la région hépatique et se continuant en bas jusqu'à la fosse iliaque droite. En déprimant la paroi abdominale, on était arrêté par une tuméfaction à bords mousses et à limites peu précises profondément, où elle s'étendait jusqu'à la région rénale.

Au bout de quelques minutes de soins assidus, l'enfant commença à respirer et à crier; mais depuis ce moment jusqu'à sa mort, qui eut lieu le 27 novembre dans la journée, il fut impossible de faire teter cet enfant que l'on était obligé d'allaiter à la cuiller.

Autopsie, faite le 28 novembre à huit heures du matin.

Malgré la constatation des deux ecchymoses sur les parois de la poitrine, on commença l'autopsie par l'ouverture de l'abdomen, se réservant pour la fin l'examen des ecchymoses sous-cutanées.

La cavité abdominale ne contient pas de sérosité; il n'y a aucune manifestation inflammatoire du côté du péritoine. La veine cave, la veine ombilicale et la veine porte, parfaitement libres dans leur calibre, laissent couler un sang noirâtre à la coupe.

Mais tout l'hypochondre droit, l'épigastre et le flanc droit sont occupés par le foie, très volumineux; celui-ci recouvre les capsules surrénales, le rein droit, et descend jusque dans la fosse iliaque du côté droit. Il est facile de voir, le foie étant en place, que le lobe gauche n'est nullement altéré, qu'il a son volume et sa forme normale; mais il n'en est pas de même

à droite; c'est le lobe droit qui est le siége de la lésion. Lorsqu'on essaye de soulever le foie pour le détacher des parois abdominales, on voit qu'il présente des adhérences avec la paroi abdominale, adhérences assez consistantes et dont l'existence semble remonter à plusieurs jours.

Voici quel est l'aspect de la tumeur, le foie étant séparé de l'abdomen.

D'abord la face convexe du lobe droit est parfaitement lisse; la face concave a perdu sa forme normale; elle est occupée par une tumeur empiétant sur le bord droit du foie en dehors, limitée par la vésicule biliaire en dedans, le lobule de Spigel en arrière, et dépassant de près de deux travers de doigt le bord tranchant du foie, fort aminci et comme aplati contre la tumeur.

Le volume de la tumeur est celui d'une orange; elle a 8 centimètres de longueur, 5 de largeur de droite à gauche, et une hauteur de plus de 6 centimètres.

Sa surface est lisse avec des bosselures de la grosseur d'un pois ou d'une noisette dans différents endroits; elle est formée par le péritoine et la capsule fibreuse du foie.

Une coupe faite suivant sa longeur donne immédiatement l'idée de la nature de la tumeur : c'est une tumeur hématique dont la surface de section présente plusieurs kystes sanguins parfaitement séparés de la substance du foie, deux d'entre eux de la grosseur d'une noix, à parois cellulo-fibreuse distincte et consistante, dont le contenu est formé par un sang noir demi-liquide. Ces kystes sont situés au milieu d'une substance qui ne ressemble en rien au tissu du foie; celle-ci présente une couleur rouge brun par places; ailleurs elle entoure des noyaux de couleur jaune grisâtre, dont l'aspect rappelle à s'y méprendre les noyaux fibrineux que l'on a souvent constaté dans l'épaisseur de la rate à la suite de certaines lésions cardiaques.

Le reste du tissu du foie est parfaitement sain, et parmi les différents viscères de l'économie, seul le cœur semble un peu plus volumineux qu'à l'état normal, sans que cette prédominance de volume soit bien marquée.

Les poumons, la rate, les reins, le cerveau, etc., sont dans

un état presque d'intégrité parfaite, sauf les lésions produites par l'asphyxie.

Quant aux ecchymoses sous-cutanées des parois thoraciques, elles étaient superficielles sans présenter aucune communication avec la tumeur hépatique.

M. le docteur Vigla, dans le service de qui cet enfant est né, croyait à une tumeur hématique du foie par altération locale inconnue, non produite par des contusions récentes, non produite au moment de l'accouchement, qui ne présenta rien d'anormal, et se basant sur la présence de foyers sanguins à différentes périodes de développement, les uns tout entiers, formés par un sang noir; les autres fibrineux (ce que nous avons pu constater au microscope), grisâtres et décolorés, M. Vigla et M. Laboulbène, qui vit également la tumeur au moment de l'autopsie, pensèrent que, dans cette tumeur, il y avait des hémorrhagies successives, et que l'on pouvait faire remonter le début à quelques jours avant l'accouchement.

Si ce fait ainsi incomplet ne présente pas un grand enseignement, s'il n'est pas d'une valeur considérable, il sert par sa varieté même et constitue une lésion de plus à noter chez les enfants nouveau-nés.

PHLÉBITE DE LA VEINE PORTE. — INFARCTUS HÉMORRHAGIQUES DU FOIE. — INSUFFISANCE ET RÉTRÉCISSEMENT DE L'ORIFICE AORTIQUE, par M. MARTINEAU, interne des hôpitaux.

X.... âgé de cinquante-six ans, entre à l'hôpital Beaujon, service de M. le docteur Frémy, le 30 juillet 1862.

Cet homme, qui porte sur sa figure les traces d'une constitution altérée par une longue maladie, est maigre, assez chétif. Il raconte que depuis environ huit mois, sitôt qu'il veut se livrer à un travail pénible, il est essoufflé; que sa respiration est courte et qu'il est obligé d'interrompre son travail à plusieurs reprises; de temps en temps, surtout depuis six mois, le soir en se couchant, il remarque que ses jambes surtout au

niveau des malléoles, sont plus volumineuses que le matin, qu'elles sont œdématiées.

En outre, depuis environ deux mois, il se plaint que les digestions ne se font pas aussi bien que par le passé ; après qu'il a mangé, son estomac gonfle ; il sent que les aliments restent dans l'estomac assez longtemps après le repas. Le matin, parfois, il rejette par la bouche quelques mucosités filantes, mais jamais il n'a vomi de bile. Enfin il nous dit qu'il est assez souvent constipé ; il reste trois, quatre jours sans aller à la selle. Quinze jours après ce trouble dans les fonctions digestives, X.... remarque que son ventre commence à grossir. Cet accroissement de volume se fait peu à peu, et en même temps, il s'aperçoit qu'il éprouve plus de difficulté pour respirer ; il ne peut plus travailler comme par le passé ; ses forces vont s'affaiblissant de jour en jour, et il s'aperçoit qu'il maigrit beaucoup. Aussi, voyant son ventre prendre un volume exagéré, il se décide à entrer à l'hôpital, où il est admis le 30 juillet, salle Beaujon, 64.

A son entrée, on constate les phénomènes suivants : du côté du cœur, la main, appliquée au niveau de la région cardiaque, perçoit un frémissement cataire très intense ; le maximum d'intensité de ce frémissement paraît être un peu à droite du sternum, dans le deuxième espace intercostal droit ; de là il va s'affaiblissant à mesure que l'on approche de la base du cœur, et au niveau de la pointe de cet organe, qui bat, en dedans du mamelon et dans le sixième espace intercostal gauche, la main le perçoit à peine. A l'auscultation, on trouve à la base du cœur, un double bruit de souffle, bruit qui paraît ainsi que le frémissement avoir son maximum dans le deuxième espace intercostal droit. Ce bruit, en outre, se prolonge dans les vaisseaux du cou, où le doigt perçoit en même temps un thill très manifeste. Enfin, quand on ausculte les artères fémorales, on entend de même ce double bruit de souffle.

La percussion, au niveau du cœur, permet de circonscrire une matité s'étendant du troisième espace intercostal gauche, jusqu'au sixième espace du même côté. Quand on percute l'endroit où l'on entend le maximum des bruits de souffle, on trouve une matité occupant environ 2 centimètres, matité qui

paraît ensuite venir se confondre avec celle donnée par le cœur.

Le pouls est large, développé, bondissant, quand on presse légèrement l'artère radiale droite ; à gauche, au contraire, on le trouve petit, parfois inégal.

L'abdomen est volumineux, distendu, étalé sur les côtés; mat à la percussion, dans presque toute son étendue il est sonore et d'une sonorité presque tympanique au niveau des hypochondres et de la région épigastrique; de telle sorte qu'il n'est pas permis d'apprécier le volume du foie. A la palpation, on trouve une fluctuation très évidente. Le diaphragme est refoulé, aussi la respiration ne se fait plus qu'au moyen des côtes supérieures. Les veines sous-cutanées de l'abdomen sont très distendues et très volumineuses. Je n'ai pu à aucune époque trouver, le bruit de souffle signalé par M. Sappey.

Le malade est en proie à une dyspnée assez vive, et réclame à grands cris qu'on lui fasse la ponction de l'abdomen.

Les urines sont peu colorées, elles ne contiennent aucun principe anormal, bile ou albumine.

Les membres inférieurs sont grêles; ils ne présentent aucune trace d'œdème.

Du côté des organes thoraciques, on ne trouve aucun signe d'une affection quelconque.

Traitement. — On ponctionne l'abdomen et l'on en retire 6 litres environ d'un liquide clair, séreux, citrin, contenant de l'albumine en grande quantité. Une fois le liquide évacué, la percussion du foie permet de constater une légère diminution dans le volume de cet organe; on ne trouve plus que 8 centimètres.

Pour traitement, on donne au malade du vin de Bordeaux et deux portions. On donne en même temps un granule de digitaline.

Jusqu'au moment de la mort de X.... rien de nouveau n'est survenu dans l'état local; les bruits de souffle au cœur ont persisté avec la même intensité. Du côté de l'abdomen, le liquide a rempli de nouveau la cavité abdominale; trois semaines après la première ponction, il a fallu de nouveau lui

donner issue. Depuis ce moment jusqu'au 10 décembre, époque de la mort de X...., on était obligé de faire la ponction tous les quinze jours.

La mort est survenue sans qu'on ait pu constater aucune complication du côté des autres organes; le malade s'est éteint doucement, par suite des progrès de l'affection du cœur et de l'affection du foie.

Autopsie. — Le cœur est légèrement augmenté de volume. A sa surface antérieure, on trouve des plaques blanchâtres, indice d'une ancienne péricardite.

Le cœur droit ne présente aucune altération. Quant au cœur gauche, les parois du ventricule sont très hypertrophiées; leur épaisseur mesure environ 3 centimètres. L'orifice aortique est rétréci, en même temps qu'insuffisant. Les valvules aortiques sont volumineuses, épaissies, soudées entre elles par leurs bords, de telle sorte qu'elles ne jouissent plus d'aucun mouvement. Elles sont immobiles; au centre de l'espace qu'elles circonscrivent, se voit une fente mesurant 1 centimètre; leurs surfaces sont jaunâtres, présentant çà et là de légères plaques cartilagineuses.

L'orifice mitral est sain; les replis de la valvule mitrale sont légèrement blanc jaunâtre à leur surface; l'endocarde qui les recouvre est légèrement épaissi.

L'aorte ne présente aucune dilatation; son volume est normal; la surface interne est parsemée de plaques athéromateuses peu épaisses et ne faisant aucune saillie vers l'intérieur du vaisseau.

Les organes pulmonaires ne présentent aucune altération, si ce n'est une violente congestion siégeant principalement dans le lobe inférieur. Dans l'artère pulmonaire, se trouve un caillot noirâtre, diffluent, se prolongeant dans le ventricule droit.

Le péritoine est lisse, ne présente aucune altération. Les intestins sont vivement congestionnés, leurs vaisseaux sont remplis de sang.

La veine porte, disséquée avec soin, est volumineuse, dure au toucher; elle est complétement obturée par un caillot blan-

châtre, très adhérent aux parois de la veine. Quand on vient à détacher ce caillot, on voit qu'il adhère aux parois au moyen de nombreux filaments. En même temps, on remarque sur ces parois des fausses membranes, qu'il est très difficile d'enlever. Ces parois sont épaissies, augmentées de volume. Ce caillot est complétement fibrineux ; à l'œil nu on ne peut y apercevoir la moindre vascularisation.

Il occupe toute la veine porte ; il se prolonge d'une part dans les branches hépatiques de cette veine, et de l'autre, arrive au confluent de la veine splénique et de la veine mésaraïque ; il se prolonge dans chacune de ces veines, mais dans celles-ci il est moins adhérent ; il se détache plus facilement; au bout d'un certain trajet il n'est même plus adhérent, et se trouve recouvert à sa surface par du sang noirâtre, diffluent; enfin on le perd complétement.

Le foie et la rate présentent des altérations sur la structure desquelles M. Cornil a remis la note suivante :

Le foie est très petit et atrophié, sa consistance est molle ; il n'y a pas d'inégalités à sa surface. Sur une coupe de cet organe, on distingue deux aspects différents de son parenchyme. Une partie du foie est rouge et laisse écouler beaucoup de sang; l'autre, au contraire, est jaunâtre; les lobules y paraissent un peu plus volumineux, et la coupe en est à peu près sèche. C'est à cette dernière portion du foie que répondent les branches de la veine porte obturées par un caillot adhérent. En faisant une coupe large et mince de ces parties, siége de l'infarctus, on peut voir à un grossissement de 80 diamètres que les rameaux vasculaires de la veine porte qui entourent les lobules et pénètrent dans leur intérieur sont obturés et gonflés par un contenu fibrineux. La fibrine se présentait sous forme de filaments enserrant des globules rouges du sang. Dans toute l'étendue de l'infarctus, nous avons trouvé les mêmes coagulations de fibrine dans les branches inter et intralobaires de la veine porte. La veine centrale était libre. Le volume des lobules était partout très petit, ce qui tenait à une atrophie des cellules hépatiques, lésion beaucoup plus ancienne que l'altération de la veine porte.

La rate du même sujet était énorme, elle n'avait pas moins de la moitié du volume du foie. Sa consistance était ferme, et il s'écoulait très peu de sang à la coupe. Sur cette dernière, on pouvait voir des îlots de 1 à 4 millimètres de diamètre, qui tranchaient par leur couleur gris rosé, assez régulièrement arrondis, et que leur aspect, aussi bien que leur examen microscopique, ont montré être les corpuscules de Malpighi, notablement hypertrophiés. Ils étaient formés uniquement, en effet, par l'agglomération de corpuscules lymphatiques et étaient appendus aux vaisseaux. Le reste du parenchyme de la rate était formé par les cloisons fibreuses, énormément hypertrophiées; elles présentaient au microscope des fibres, des cellules et des noyaux de tissu cellulaire. Elles constituaient presque uniquement le tissu de la rate. Celle-ci nous a donc offert, pour expliquer son augmentation de volume, une hypertrophie avec prolifération de ses cloisons fibreuses et des corpuscules de Malpighi.

Les artères de la rate étaient vides, et les plus grosses de ses veines présentaient seules des coagulations sanguines; mais ces caillots, de date récente, n'obturaient pas complétement leur calibre. C'était seulement la prolongation du caillot adhérent noté dans le tronc de la veine porte.

DILATATION DE L'AORTE ASCENDANTE ET DE SA CROSSE AVEC DEUX ANÉVRYSMES, par M. BLACHE fils.

Pivert (Jacques), âgé de cinquante-six ans, imprimeur, est entré le 7 octobre dernier dans la salle Saint-Paul, à la Pitié.

Cet homme paraît avoir été jadis d'une bonne constitution, mais il présente maintenant l'apparence d'un vieillard et d'un homme usé; jamais il n'avait été malade jusqu'à l'an dernier. A son entrée dans le service, le seul symptôme qu'il accusât en dehors de la toux était une difficulté extrême à respirer. Cette dyspnée, qui le faisait beaucoup souffrir depuis trois mois, se montre par accès qui semblent devenir de plus en

plus fréquents. La toux, dont le timbre est parfois éteint, revient par quintes et persiste longtemps après les accès de dyspnée. Les inspirations sont alors quelquefois accompagnées d'un sifflement laryngo-trachéal. Le malade a perdu l'appétit, et les fonctions digestives sont souvent troublées; c'est à peine s'il mange une portion. L'amaigrissement est considérable depuis cinq mois; cependant on n'a jamais constaté de fièvre ni de diarrhée, non plus qu'aucune hémoptysie. L'examen de la poitrine n'offre à la vue aucune saillie anormale; en avant, des deux côtés, la résonnance est bonne; mais, au sommet des deux poumons, la respiration est un peu rude; en arrière, la respiration est légèrement soufflante, et à gauche dans toute l'étendue du poumon. Dans la fosse sus-épineuse du même côté, la respiration semble caverneuse, plus tard elle devint même presque amphorique; cependant on ne peut y découvrir le moindre craquement humide, même pendant la toux; en vain on y cherche le retentissement de la toux et de la voix, même après ses fréquentes quintes de toux. Le malade n'a jamais eu de crachements de sang, il n'expectore que des crachats jaunâtres de la bronchite chronique et qui n'ont aucune apparence caractéristique de la tuberculisation. Le pouls est régulier et un peu petit; l'auscultation du cœur ne révèle d'autre bruit anormal qu'un léger souffle au premier temps. L'aspect flétri et usé de cet homme, sa position courbée en avant, qu'il garde dans son lit et même en dormant, sa voix éteinte et sa grande faiblesse, en un mot son état hectique, joint à la matité du côté gauche du thorax et au souffle amphorique du sommet du poumon, conduisaient à accepter l'idée d'une affection tuberculeuse, idée vers laquelle ramenait encore la marche lentement croissante de la maladie.

Vers les derniers jours de novembre, les phénomènes de dyspnée acquirent une fréquence et une intensité plus grandes; l'état général devenait plus mauvais. La toux incessante épuisait le malade, l'amaigrissement faisait des progrès; la diarrhée survint, et le malade mourut dans un accès de dyspnée le 6 décembre.

Autopsie. — A l'ouverture du thorax, on est frappé par la

on du cœur, situé plus inférieurement qu'à l'état normal ème couché transversalement sur le diaphragme. Le pé- le contient un peu de sérosité citrine. A part sa position, ect et la forme du cœur n'ont rien d'anormal; loin d'être rtrophié, il semble plutôt atrophié. A sa partie antérieure, rouve un peu de graisse œdématiée. Les cavités du cœur saines, et les valvules sigmoïdes ne sont pas altérées; fice aortique n'est ni insuffisant ni rétréci.

'aorte, dilatée dans toute sa partie ascendante et au niveau a crosse, siége dans le médiastin antérieur, à la place du ır refoulé en bas. La dilatation considérable de ce vaisseau epoussé les deux bords antérieurs du poumon; outre cette ıtation considérable, on trouve sur la partie latérale gauche ıx anévrysmes de volumes très différents, mais tous deux nplis de caillots actifs.

Outre les lésions des bronches et du poumon, nous examirons la dilatation de l'aorte et les deux anévrysmes mixtes ternes.

Les poumons, maintenus par de nombreuses adhérences, ınt rouge foncé et ne crépitent presque pas sous le doigt; le ɔumon droit est engoué et gorgé de sang; le gauche, dont le ssu est plus induré et la coupe moins humide, présente, avec ɔn aspect gris rougeâtre, tous les caractères de la pneumonie hronique. Les bronches sont remplies d'une grande quantité l'écume rosée; leurs parois sont épaissies, et, dans les troiıième et quatrième ramifications, leur calibre semble dilaté. La muqueuse qui tapisse leur face interne offre un aspect rougeâtre, inégale et tomenteuse, très injectée dans un point et exsangue dans un autre. Les rapports qu'affectaient la trachée et la bronche gauche avec un des anévrysmes nous occuperont tout à l'heure; signalons seulement maintenant la présence de quelques noyaux de tubercules crus siégeant épars au sommet des deux poumons. Aucun de ces noyaux tuberculeux n'était en voie de ramollissement.

L'aorte, mesurée transversalement, a dans sa plus grande largeur 20 centimètres, tandis que de bas en haut, depuis les valvules sigmoïdes jusqu'au point où elle se recourbe, elle mesure 10 centimètres. La dilatation existe surtout aux dépens

de la partie latérale droite ; c'est aussi dans ce point qu'on observe surtout les dépôts athéromateux dont toute la surface interne est parsemée ; la disposition de ces plaques osseuses offre cet aspect singulier que, tout en tapissant l'intérieur du vaisseau dilaté, elles ressemblent à des écailles, libres à leur périphérie et adhérentes seulement par le centre de leur face postérieure. D'ailleurs, ce n'est pas seulement dans cette portion dilatée de l'aorte qu'on trouve ces plaques osseuses, l'aorte thoracique et même l'aorte abdominale nous en offraient encore, mais elles devenaient d'autant plus rares qu'on descendait davantage.

Lorsqu'on a ouvert cette artère dilatée, elle renfermait des caillots qui affectaient deux dispositions différentes : les uns étaient noirâtres et se trouvaient à gauche ; les autres, au contraire, étaient fibrineux, avaient un aspect feuilleté et s'étendaient surtout à droite. Ces caillots actifs recouvraient les parois dilatées et tomenteuses que nous offrait l'artère. On les détachait facilement par lamelles ; ils offraient une disposition de stries plus ou moins régulières et parallèles.

A la partie supérieure et latérale droite de la dilatation existe une poche dont l'orifice de communication avec la lumière du vaisseau est arrondie et mesure 4 centimètres 1/2 de diamètre. Sa profondeur est de 3 centimètres 1/2. Cette poche était remplie par une masse de caillots actifs qui se sont énucléés assez facilement des parois de l'anévrysme.

Cette masse fibrineuse oblitérant la poche est formée de couches stratifiées offrant cette particularité intéressante que, tandis que les plus profondes qui adhéraient à la paroi de la poche sont jaunâtres et offrent l'aspect de couches adipeuses, à mesure que l'on se rapproche des couches qui avoisinaient le sang, le caillot prend de plus en plus l'aspect que nous connaissons aux caillots fibrineux non modifiés.

L'examen microscopique donne les résultats suivants : la partie jaune périphérique du caillot est constituée par des granulations amorphes insolubles dans l'acide acétique et d'autres granulations solubles dans l'éther et manifestement de nature graisseuse. Il existe aussi de nombreuses gouttelettes graisseuses.

Il est facile de voir que cette partie extérieure est formée par la dégénérescence de la fibrine. Les couches les plus superficielles du caillot sont formées par des fibrilles de fibrine, subissant à différents degrés la destruction granuleuse. En un mot, ce caillot ne présente pas la plus légère trace d'organisation : non-seulement on n'y rencontre point de capillaires, mais toute la masse ne paraît pas contenir un seul globule rouge. La matière colorante est diffuse et n'est pas due à la présence de globules sanguins.

Cet anévrysme mixte externe offrait un rapport intéressant avec la trachée à laquelle nous le voyons adhérer par un point, et avec la bronche gauche qu'il comprimait. Ces rapports rendent bien compte des phénomènes d'auscultation observés pendant la vie.

A 3 centimètres au-dessous de la poche anévrysmale, complétement remplie de caillots actifs, se voit un autre anévrysme mixte externe beaucoup plus petit ; l'orifice de la poche offre un peu plus d'un centimètre de diamètre, et sa profondeur n'excède pas 6 millimètres ; cette poche contenait également un caillot actif dont la partie centrale était plus épaisse que les bords, qui se continuaient avec les caillots fibrineux qui tapissaient la dilatation aortique.

PNEUMONIE. — SYPHILIDES TUBERCULEUSES EN GROUPES. — CIRRHOSE. EXOSTOSE DU TIBIA, par M. PROUST, interne des hôpitaux.

Le 26 février 1862 entra au n° 3 de la salle Saint-Charles, service de M. Béhier, la nommée Joséphine Dourlant, âgée de dix-huit ans, domestique, rue de la Cité, n° 6. Cette femme présentait une coloration générale ictérique ; elle se disait malade depuis quelque temps, un mois environ ; mais il y a huit jours elle avait été prise de frisson, de douleur du côté droit, et son état s'était sensiblement aggravé. La percussion et l'auscultation révélaient, en effet, une pneumonie du sommet et de la partie moyenne du poumon droit ; la matité

était très évidente; un souffle très dur, mêlé de craquements humides et de gros râles, occupait cette partie du poumon. L'état général était fort sérieux : le pouls petit et fréquent (104), le facies très altéré; la malade était dans la prostration et le subdelirium; on avait de la peine à l'en tirer pour obtenir quelques renseignements.

Elle présentait, disséminés sur le corps, surtout sur les bras et le tronc, des tubercules disposés en demi-cercles, et dans d'autres points des cicatrices blanches, déprimées, traces d'anciennes altérations semblables.

Cette femme avouait d'ailleurs une affection syphilitique dont elle faisait remonter l'origine à deux ans environ.

Pas d'ascite, pas d'œdème des membres inférieurs, pas d'engorgement ganglionnaire; tuméfaction du tibia gauche dans toute son étendue.

Bouillons; julep avec 2 grammes d'extrait mou de quinquina; vin de Bordeaux.

Le 27, l'état alla en s'aggravant, et la malade succomba le 28 à quatre heures du soir.

L'*autopsie* fut faite le 2 mars à huit heures et demie du matin. — La teinte ictérique est conservée; le sujet n'est nullement altéré.

Pneumonie au troisième degré du sommet droit; dans la partie moyenne et à la base, la lésion n'est qu'au deuxième degré; une partie très petite de la base est encore crépitante, et n'est le siége d'aucune lésion.

Aucune altération du poumon gauche.

Rien d'anomal au cœur, ni aux orifices, ni dans la structure de cet organe.

Le foie présente les altérations de la cirrhose : sa surface est couverte de petites saillies mamelonnées du volume d'un pois, et en nombre considérable; la section montre que tout l'organe est envahi; ces granulations sont composées à leur intérieur d'un tissu jaunâtre. Le foie, à sa face inférieure, près de l'éminence carrée, présente un kyste du volume d'une grosse noix qui renferme des hydatides.

L'abdomen ouvert montre que la cavité péritonéale n'est le siége d'aucun épanchement.

ıs ne présentent aucunç altération.
est très volumineuse; son enveloppe présente des
lanchâtres d'une longueur de 2 à 4 centimètres sur
large. Ces plaques offrent un tiers de centimètre
r.
ligament large gauche est une tumeur du volume
sette, d'un tissu blanchâtre fort dur.
e-mère présente dans son épaisseur, à droite, une
ıeur d'un centimètre et demi de diamètre, d'un tissu
e très dense. Rien dans le cerveau.
ı gauche est plus volumineux que le droit; il pré-
entimètres de plus dans son diamètre.
en microscopique révèle les détails suivants :
, au centre des lobules hépatiques on observe des
ıormales chargées de graisse; mais à mesure qu'on
e de la périphérie du lobule, on rencontre des cel-
voie de destruction. Çà et là quelques masses jaunâ-
ranuleuses qui sont les débris de cellules détruites.
tous ces éléments, on distingue quelques fibres de
onctif et une très petite quantité de cellules forma-
ı couche la plus externe des lobules est formée par
tance dense, grisâtre, dont l'épaisseur est comprise
demi et 2 millimètres. On y rencontre des cellules
stiques, des noyaux lisses, une grande proportion de
contour peu distinct, et d'un volume relativement
ıble. Le système vasculaire du foie paraît avoir subi,
otalité, une atrophie considérable; le microscope ne
lans toutes ces parties, que de très rares vaisseaux
ılaires.
ıques de la rate sont constituées par du tissu fibreux;
es fibro-plastiques ne se voient en proportion un peu
ıble que dans les couches avoisinant le parenchyme.

ıouville. On est frappé, dans l'examen microscopique
iverses altérations, d'y rencontrer en grande abon-
ı tissu fibreux, des cellules fibro-plastiques, ainsi qu'un
ranuleux. Or, ce sont habituellement les éléments
rencontre dans les tumeurs gommeuses syphilitiques.

Non pas que j'admette, ainsi qu'on a pu le croire autrefois, qu'il existe un tissu syphilitique spécial, mais je signale ce fait, qui confirme les opinions antérieurement établies.

Ici la syphilis n'est pas douteuse : la malade avoue elle-même l'accident primitif, et nous trouvons ensuite les phénomènes consécutifs, lésion osseuse, lésions viscérales. Voilà une observation bien réelle de diathèse syphilitique arrivée à une période avancée, dans laquelle deux organes importants, la rate et le foie, ont été intéressés. Nous n'avons que rarement l'occasion de rencontrer des faits analogues; aussi la syphilis viscérale a-t-elle pu être niée à la Société anatomique par un de nos anciens collègues, alors que Dufour mit sous vos yeux cette pièce de cirrhose syphilitique du foie sur laquelle M. Lebert fit un rapport détaillé (1851). Au contraire, nous accueillons aujourd'hui avec intérêt, et sans parti pris à l'avance, tout ce qui est relatif à l'étude de cette partie de la vérole; mais il faut bien examiner les faits, et ne s'appuyer que sur ceux qui sont probants. Or, celui dont M. Proust vous a donné la relation est un des plus confirmatifs, en raison de la multiplicité des altérations. L'an dernier, dans un rapport détaillé, M. Pihan vous a donné un historique complet de tous les travaux qui ont paru sur ce sujet; il vous a fait, en quelque sorte, assister à l'évolution de la cirrhose syphilitique, depuis sa période d'hypertrophie jusqu'à celle où l'organe réduit à son plus petit volume ne présente plus traces de circulation vasculaire. En un mot, il vous a montré que l'augmentation de volume du foie, signalée par quelques auteurs dans la syphilis, n'était que le premier degré d'un état pathologique dont le dernier terme était l'atrophie. On voit donc que cette espèce de cirrhose n'offre rien de spécial, et que son mode d'évolution n'a rien de particulier. C'est encore la confirmation de ce fait que les lésions syphilitiques se rapprochent beaucoup des altérations produites par l'inflammation, et que l'on peut même les assimiler; vous savez, en effet, qu'un grand nombre d'auteurs regardent la cirrhose comme le résultat de l'inflammation.

Mais je vous ferai remarquer ici, messieurs, que les auteurs qui traitent de la syphilis viscérale signalent peu d'observa-

tions de cirrhose. C'est à peine s'il en est fait mention par Virchow dans son *Traité de la syphilis constitutionnelle;* il se borne à citer le travail de Dittrich et l'observation de Dufour. Le fait revient, du reste, constamment lorsqu'il est question de cirrhose syphilitique ; il est cité également dans le livre de Frerichs sur les maladies du foie ; mais nous trouvons dans cet ouvrage de plus longs détails, et l'auteur paraît attacher beaucoup plus d'importance à cette manifestation de la syphilis hépatique ; il cherche même à établir, soit au moyen des lésions, soit au moyen des symptômes concomitants, une distinction entre les diverses espèces de cirrhose. Pour lui, cette affection s'accompagne le plus souvent d'un haut degré de cachexie ; on trouve en même temps aussi des lésions de la rate et des reins. Dans la présentation de M. Proust, la rate seule avait été intéressée, et en présence de l'aspect extérieur, tout aussi bien que des résultats de l'examen microscopique, on peut, à bon droit, regarder comme syphilitiques ces plaques d'achâtres signalées par notre collègue à la surface de la rate. Nous ne voyons pas ici ces adhérences du diaphragme au foie, ni ces bandelettes de tissu fibreux qui sont un des caractères de la périhépatite, et qu'il n'est pas rare de voir survenir en même temps que la cirrhose ; mais si nous jetons un coup d'œil sur les observations déjà recueillies, nous nous apercevons bientôt qu'il en est un certain nombre où elles ne manquent pas rencontrées.

RÉTRÉCISSEMENT CANCÉREUX DE L'ŒSOPHAGE, par M. PROUST, interne des hôpitaux.

Le 1er janvier 1862, entra au n° 2, de la salle Saint-Paul, un homme nommé Niquel Maurice, âgé de cinquante-trois ans. Ce malade était déjà depuis le 21 décembre, salle Saint-Michel, n° 16 (service de M. Béhier).

Cet homme avoue des habitudes d'ivrognerie ; il attribue à ces excès un rhume qu'il eut il y a six mois : à cette époque il commença à éprouver une sensation de scie derrière

le sternum; une douleur en ceinture occupait la partie moyenne de la poitrine. Quelques troubles commençaient à se manifester dans la déglutition; les aliments mal mâchés ne passaient qu'avec une extrême difficulté.

Ce malade disait entendre derrière le sternum un bruit de glouglou; il compare lui-même ce phénomène au son que rend de l'eau agitée dans une bouteille; il éprouvait de temps à autre des douleurs entre les deux épaules. Une grosseur qui se montra sur la partie latérale gauche de la gorge commença à le frapper. Puis la difficulté de la déglutition augmenta. Il était obligé de diviser ses aliments en morceaux très menus et s'il voulait avaler un peu vite, immédiatement il y avait régurgitation. Les troubles fonctionnels présentaient d'ailleurs de nombreuses inégalités et des intermittences; jamais il n'a eu de fièvre ni d'hémoptysie.

Au moment de son entrée la face était pâle; depuis la teinte cachectique a augmenté. La région sous-claviculaire est le siége de deux saillies formées par des paquets ganglionnaires; l'un de ces groupes situés à gauche en forme de chapelet est plus volumineux, plus pâteux; l'autre offre plus de dureté, tous deux sont immobiles et ne suivent pas les mouvements de la déglutition. Ce malade présentait les divers troubles déjà mentionnés; en outre il ne pouvait avaler quand il était couché, et quand la gêne de la déglutition devenait plus intense, lors de ses efforts d'expulsion, il rendait des matières glaireuses, des mucosités filantes, mais sans trace de sang.

Le cathétérisme de l'œsophage pratiqué avec une olive vissée sur une tige de baleine confirma le diagnostic, que les divers troubles fonctionnels avaient fait poser. Une olive très petite fut arrêtée au-desssous de l'extrémité supérieure du sternum. Il restait à déterminer la nature du rétrécissement: l'état cachectique du malade, la teinte jaune paille et l'existence des deux engorgements ganglionnaires firent considérer, par M. Béhier, ce rétrécissement comme cancéreux. Mais il fit peu de nouvelles tentatives de cathétérisme, et le malade fut soumis à la belladone (*intus* et *extra*), 0,02 d'extrait en pilules et 10 grammes dans une pommade en friction; il lui prescrivit aussi une médication tonique.

Sous l'influence de ce traitement les accès de dysphagie devinrent moins fréquents, la douleur parut diminuer, toutefois la face était toujours pâle; les forces ne revenaient pas et ce malade succomba le 2 mars à une pneumonie secondaire.

L'*autopsie*, faite le 4 mars, fit connaître les détails suivants :

L'œsophage est le siége d'une dégénérescence cancéreuse; l'altération commence au niveau de la bifurcation de la trachée et s'étend à 8 centimètres et demi plus bas. Au-dessus et au-dessous l'œsophage est parfaitement sain; cet organe étant incisé, on voit que la plus grande largeur de la partie altérée est de 7 centimètres. C'est une surface ulcérée, fongueuse, mêlée de détritus brunâtres comme gangrenés. La partie altérée offre deux orifices de communication : l'un avec la bronche droite, l'autre avec le médiastin postérieur; l'orifice qui fait communiquer l'œsophage avec la bronche est étroit, il ne laisse passer qu'une plume d'oie; l'orifice de communication avec le médiastin est beaucoup plus considérable, il présente environ le diamètre d'une pièce de 5 francs. Cet orifice correspond à la quatrième et la cinquième vertèbre dorsale sur leur partie médiane et latérale gauche; des adhérences limitent cette communication. Autour et dans la cavité pleurale gauche sont des fausses membranes épaisses et abondantes; mais cette cavité pleurale ne communique pas avec l'œsophage : elle ne renferme ni matière alimentaire, ni liquide. Il en est de même de la cavité pleurale droite qui même n'est pas revêtue de fausses membranes. Le poumon droit est intéressé et une partie de sa face interne forme paroi de la cavité œsophagienne; mais il n'y a aucune perforation; le tissu pulmonaire est induré et épaissi et limite très exactement de ce côté la cavité de l'œsophage.

Les deux poumons offrent les altérations de la pneumonie au deuxième et dans certains points au troisième degré. Les ganglions du cou du côté gauche sont à l'état squirrheux. Le foie et le pancréas offrent également des altérations cancéreuses. Mais l'altération du foie se montre sous une forme particulière. L'organe hépatique est comme creusé de cavernes à son centre. Les parties périphériques ne sont pas altérées. L'encé-

phaloïde s'est ramolli à son centre, et a donné lieu secondairement à une collection purulente située en avant du foie et près de la tête du pancréas. Le pus contenu dans cette poche n'a pas la couleur lie de vin, couleur qu'on a donnée à tort comme caractéristique de pus fourni par le foie. Ce pus offre les caractères ordinaires du pus, mais il est un peu séreux.

TUMEUR DU MAXILLAIRE INFÉRIEUR CONSTITUÉE ESSENTIELLEMENT PAR DES MYÉLOPLAXES, par M. XAVIER GOURAUD, interne des hôpitaux.

Le 5 avril 1862, est entrée à la Charité, salle Sainte-Catherine, n° 14, service de M. Velpeau, la nommée D:.. (Marie-Louise), couturière, âgée de vingt-trois ans, née à Louppy (Meuse). Cette jeune fille a toutes les apparences d'une excellente santé : elle est grande, robuste, bien proportionnée. Son teint est coloré, les chairs sont fermes, tout, en un mot, indique que la maladie pour laquelle elle s'est décidée à entrer à l'hôpital est uniquement locale et sans aucun retentissement sur la constitution générale.

Aucun antécédent de famille ne mérite d'être mentionné : à l'exception du père, qui est mort il y a douze ans d'une hémorrhagie cérébrale, tous les parents de cette jeune fille sont encore vivants et en parfait état de santé.

Point de maladie antérieure ; la malade ne se plaint que de l'irrégularité des époques menstruelles, et encore cette irrégularité ne s'accompagne ni de gastralgie ni de douleurs utérines.

C'est à la fin du mois de décembre 1861 que commencèrent à se manifester les symptômes de la tumeur osseuse. Jusqu'à cette époque, il avait été impossible de soupçonner la moindre tuméfaction ni la moindre douleur dans l'os, qui devait plus tard s'altérer.

État actuel. — La tumeur, qui s'est graduellement développée, est aujourd'hui grosse comme un petit œuf de poule; elle

est régulière et d'une consistance assez ferme, quoique un peu élastique. Elle est exactement située au niveau de la face antérieure du maxillaire et tout à fait sur la ligne médiane ; sa convexité est antérieure, si bien que les téguments de la lèvre inférieure sont bombés et donnent au menton un aspect tout particulier ; on ne sent point de saillie du côté du plancher de la bouche. Les téguments extérieurs sont parfaitement sains ; l en est de même de la gencive, qui est immédiatement appliquée sur la tumeur ; cette muqueuse est seulement un peu bleuâtre et comme cyanosée, à cause des nombreuses veines qui rampent dans son épaisseur. Aucune adhérence entre la face antérieure de la tumeur et la face postérieure de la lèvre inférieure ; malgré la richesse vasculaire de la gencive, point de battements ni de suintement sanguin.

En explorant attentivement le maxillaire inférieur, on reconnaît que la partie supérieure de la tumeur est ramollie, tout en ayant une certaine consistance et une certaine élasticité. Les quatre dents qui correspondent à cette partie de l'os, deux, les incisives médianes, sont tombées depuis le mois de février, et les deux autres, les incisives latérales, sont absolument mobiles. Quant à la partie inférieure de l'os, il a sa consistance osseuse normale, et tout porte à croire qu'elle n'est pas altérée.

Aucun signe d'infection générale ; pas de ganglions engorgés.

Quant aux signes physiologiques, ils ne sont relatifs qu'à la gêne de la mastication et de l'articulation des sons.

Pendant trois mois, la malade a été soumise à un traitement général. L'iodure de potassium en solution, à doses progressives jusqu'à 3 grammes par jour, fut administré sans résultat.

Le 9 juillet, M. Velpeau procéda à l'extirpation de la portion d'os malade ; une incision parabolique fut faite à la partie inférieure de la région sus-hyoïdienne. A ce moment, bien que la langue fût attirée en avant au moyen d'une érigne enfoncée dans son épaisseur, il y eut une suffocation assez forte que l'on put heureusement arrêter en portant la langue directement en avant et en haut ; le lambeau fut alors relevé, et, au moyen de deux traits de scie à chaîne, il fut facile de re-

séquer toute la partie médiane du maxillaire. Un tamponnement fortement appliqué arrêta tout d'abord la perte de sang: dans le courant de la journée du 9 juillet, il y eut une hémorrhagie très forte qui nécessita l'emploi du perchlorure de fer. Pansement avec la charpie sèche, compression.

12 *juillet.* Le pansement a été enlevé ce matin : la salive coule avec abondance par l'ouverture de la plaie. Œdème inflammatoire considérable. Frictions mercurielles.

Cet œdème ne dura que huit jours environ.

Le 17, la malade continuait à aller de mieux en mieux et commençait à se lever. Ce jour-là, elle put prononcer quelques paroles nettement articulées, et porter un peu la langue en arrière, ce qui avait été impossible depuis l'opération, à cause de la section des fibres des génio-glosses.

Le 27, la malade est aussi bien qu'on pouvait l'espérer; un commencement de réunion s'opère entre les deux lèvres de la plaie, qui a très bon aspect, grâce aux nombreuses injections qui sont faites chaque jour ; en faisant ouvrir la bouche à la malade et en portant le doigt dans le fond de la plaie, on sent une sorte de pont cartilagineux, qui réunit les deux surfaces de section.

Jusqu'au 13 novembre, il ne s'est rien passé de particulier; ce jour-là j'ai pu constater l'existence d'une cicatrice parfaitement régulière ; la malade m'assura que la plaie était complétement fermée depuis plus de quinze jours. Le pont cartilagineux a subi manifestement la transformation osseuse; il est dur aujourd'hui et très résistant ; la réunion est donc complète et définitive, seulement elle s'est opérée sous un angle de 40 degrés environ, ce qui donne au maxillaire une apparence de bec de flûte.

Aujourd'hui 26 décembre, la malade est venue se présenter à M. Velpeau, qui a trouvé les choses comme elles étaient le 13 novembre; la santé est toujours excellente et la guérison se maintient.

L'examen anatomo-pathologique de la tumeur que j'ai fait avec M. Ordonnez, m'a permis de reconnaître qu'il s'agissait d'une tumeur à myéloplaxes parfaitement caractérisée. La tumeur n'occupe que la portion supérieure du maxillaire;

partie qui correspond au bord inférieur est saine ; le départ était facile à voir ; il se trouvait, comme cela ıtre le plus souvent, au niveau des festons osseux qui la paroi des alvéoles; l'alvéole, qui avait subi la perte nce, correspondait à la deuxième incisive droite ou ne du même côté ; il est très probable que la tumeur, ce point, s'est développée successivement dans toute ır de la portion médiane de l'os, sous la membrane e refoulée en avant.

sant une coupe antéro-postérieure, on rencontre en urface de section de la portion d'os non altérée, et section de la tumeur, qui est d'un rouge brun, tenant ı entre la coloration des muscles et celle de la rate ; ıicroscope, la tumeur a présenté :

nombreuses plaques à noyaux multiples; le tissu ıxique était très facile à reconnaître, et quelques ovoïdes renfermaient un ou deux nucléoles sphé-

s médullocèles avec un noyau central;
elques éléments fibro-plastiques ;
s capillaires et des globules d'hématosine.
meur appartient évidemment à la classe des tumeurs axiques dites sous-périostiques ou péri-osseuses.

E HÉRÉDITAIRE. — MORT PAR ASPHYXIE, ATROPHIE COMMEN- DU CERVELET AVEC INDURATION (SCLÉROSE), par M. DUGUET, ıe des hôpitaux.

l (Hortense), âgée de vingt-sept ans, couturière, née à tait dans le service des épileptiques depuis onze ans ; de M. Moreau (de Tours).

eut un frère, mort poitrinaire à l'âge de vingt-huit ans ; ur âgée de quarante ans, épileptique idiote depuis son ; placée dans le même service depuis 1845.

onstate chez elle des accès toutes les trois semaines en-

viron, ainsi composé : selle fait deux tours sur elle-même rapidement, puis court en avant, et, au bout de six à sept pas précipités, elle pousse le cri caractéristique et tombe comme sidérée par l'explosion de l'accès, qui a lieu avec ses trois périodes. Dans l'intervalle, sa démarche est saccadée, elle se plaint de souffrir dans la tête ; parfois fureurs où elle mord et s'arrache les cheveux.

Son père, mort paralytique vers l'âge de cinquante-cinq ans, après quatre ans de maladie, était contrefait, buvait trop, balbutiait en parlant et était très sujet aux absences ; on ne lui aurait point connu le grand mal.

Sa mère, morte de la poitrine, n'aurait jamais eu d'attaques de nerfs.

Faible dès sa naissance, Clavel fut prise de convulsions à l'âge de dix-huit mois. Durant les six mois qui suivirent, un jour ne se passa pas sans convulsions ; puis, peu à peu, les crises s'éloignèrent pour cesser vers l'âge de quatre ans. A sept ans, grandes convulsions, où la malade perdit connaissance, rendit par la bouche une écume teinte de sang, et resta toute contracturée l'espace de deux heures. De sept à dix ans, rien que des absences. Clavel perdait tout sans le savoir. A onze ans, grande peur en tombant dans une cave, où elle resta trois heures sans connaissance et rendit un peu de sang par les deux oreilles ; on ne vit à la tête aucune blessure.

De bonne heure, portée vers le sens génésique, ses parents se virent obligés de la mettre à l'âge de treize ans dans une maison de correction. Le chagrin de se voir séparée de son amant parut changer ses vertiges en grands accès. Elle en sortit après un séjour de six mois, n'ayant eu qu'une fois son mal.

Réglée à l'âge de quatorze ans et demi, pour la première fois, elle le fut toujours bien depuis.

A cette même époque, elle eut des rapports contre nature avec un homme âgé de soixante ans, pendant plusieurs jours et plusieurs nuits, et elle fut pendant quelque temps à la suite criblée d'accès. Plus tard même, le souvenir de ces atrocités suffisait pour lui donner son mal. Ses règles, au contraire, n'avaient sur lui aucune influence.

'âge de seize ans, moment de son entrée à la Salpê-
elle se plaignait souvent de souffrir au niveau de la
ccipitale droite. Elle n'a jamais pu préciser au juste à
date remontait le début de ses souffrances. Elle accu-
verses sensations de feu, d'aiguilles, surtout aux chan-
ts de temps, une sorte de travail intérieur, dont elle
enait sans cesse ses compagnes, qui la rendaient furieuse
la croyant pas. On n'a jamais pu saisir aucun rapport
ces douleurs et l'arrivée des accès.
einte de son mal environ cinq, six fois par mois, voici
elle présentait alors : dans les accès, quelquefois elle se
t tomber ; le plus souvent, elle tombait subitement, sans
offrant les trois périodes classiques, urinant sous elle et
nt une mousse épaisse parfois teinte de sang, par suite
orsure de la langue. Dans ses vertiges elle sautait, balbu-
sans tomber, cherchait ses affaires, troussait sa robe et
it embrasser tout le monde en revenant à elle.
e était assez sujette aux séries d'accès, autrement dit,
états de mal ; elle avait coup sur coup 15 ou 20 accès,
ur comme la nuit, et à leur suite, souvent avant qu'ils
ssent cessé complétement, se déclarait une fièvre intense,
délire, sueurs abondantes, qu'on attribuait à une conges-
des méninges (fièvre nerveuse, fièvre méningitique). Cet
fébrile durait trois à quatre jours, après quoi revenait le
s ordinaire des choses.
n 1859, à la suite d'une de ces séries d'accès, elle fut gra-
ent malade pendant deux mois.
lle avait pour fâcheuse habitude de dormir le nez dans
ailler.
a vue, l'ouïe, l'odorat, la sensibilité générale n'offraient
une particularité. La démarche était ordinaire, mais elle
lait du bout de la langue, et bredouillait, bien qu'à un
gré moindre que sa sœur ; sa parole était lente.
Son intelligence était ordinaire ; elle travaillait bien, avait
caractère désagréable, croyant toujours qu'on se moquait
lle.
Elle avait eu en juillet 1862, 25 accès en neuf jours, sans
vre nerveuse à la suite. Les accès avaient notablement aug-

menté cette année et en même temps les étourdissements.

Le 1er novembre, accès nocturne, on la retrouve asphyxiée le nez dans l'oreiller.

Autopsie trente heures après la mort.

Le cadavre, de taille moyenne, indique une santé antérieure parfaite ; l'embonpoint est considérable.

D'une façon générale, tous les organes sont gorgés d'un sang noir qui leur donne une teinte foncée ; ainsi tout le système encéphalique, organes et enveloppes ; tout le système digestif, génito-urinaire, circulatoire et pulmonaire. D'ailleurs, aucune altération saisissable des poumons, sauf quelques adhérences filamenteuses faibles, et surtout à gauche ; rien aux reins, à la rate, au foie, au cœur, ni au péricarde ; les parois du cœur sont molles, d'un rouge sombre, les valvules normales. Membranes encéphaliques, dure-mère, arachnoïde et pie-mère n'offrant aucune lésion évidente.

Encéphale (moins la moelle) du poids de 1150 grammes. Consistance ferme, aspect général des deux substances foncé, par suite de l'engorgement des capillaires. Ventricule, centre ovale, plexus, choroïde, toile ; corps striés, couches optiques, glande pinéale, tubercules mamillaires, corps cendré, cornes d'Ammon sans altération visible. Tous les nerfs de la base paraissent sains, y compris l'hypoglosse et ses racines. Rien aux pédoncules cérébraux, à la protubérance, au bulbe, ni à la moelle.

Le cervelet, isolé par la coupe des pédoncules cérébraux et du bulbe, au-dessous des pyramides, est du poids de 150 grammes. Un cervelet quelconque avec les mêmes coupes pèse 170 grammes.

La face supérieure paraît normale, la face inférieure également, sauf à droite ; là, vers la partie moyenne de cette face, dans le sens transversal, on observe une couleur jaunâtre des lamelles cérébelleuses, tranchant sur la teinte grise des lamelles voisines. Ces lamelles ont des dimensions beaucoup moindres, de moitié et même plus ; elles ont une consistance ferme et comme ligneuse. Cette atrophie paraît porter spécialement sur les quatre ou cinq lames précédant celle qui borde

en bas le grand sillon circonférenciel. L'altération semble disparaître à mesure que les lamelles s'éloignent, en avant, en arrière et sur les côtés. Son étendue transversale est d'environ 4 centimètres.

A la coupe, consistance ferme, décoloration et atrophie évidente de la couche grise ; teinte jaunâtre des branches de substance blanche qui la supportent. L'examen microscopique des parties altérées, fait avec l'aide de M. Vulpian, a donné les résultats suivants :

La substance blanche, dense, contient un nombre peu considérable de tubes nerveux, relativement au nombre de ceux que l'on trouve dans la substance blanche de l'autre lobe, moitié moins environ ; ils paraissent sains. Elle est constituée en partie par un tissu filamenteux à fibrilles inégales en volume, moins fines et transparentes. Par places seulement, on trouve une sorte de tissu gazonneux, moins net et moins touffu cependant que dans le cervelet de Miliard (voy. p. 238). Avec cela, un peu de matière fine et granuleuse, et çà et là quelques corpuscules amyloïdes et quelques noyaux allongés de tissu conjonctif embryonnaire.

La substance grise qui revêt les nervures blanches, semble réduite à la couche rouillée (couche interne) ; elle est formée surtout de noyaux libres non altérés, tels qu'on les rencontre ordinairement ; peu de noyaux allongés ; çà et là quelques tubes reconnaissables, mais presque pas de cellules nerveuses bien nettes ; beaucoup de tissu fibrillaire comme dans les nervures blanches ; quelques corpuscules amyloïdes.

Les vaisseaux des deux substances paraissent sains.

En résumé, l'altération a pour caractères principaux :

1° Disparition d'un grand nombre de tubes et de presque toutes les cellules ;

2° Tissu filamenteux fibrillaire anormal et provenant, selon toute probabilité, des tubes nerveux dégénérés, dépourvus de leur moelle et réduits à leur charpente (gaîne et filament axile).

La partie centrale du cervelet et les pédoncules cérébelleux paraissent n'être point altérés.

Reste cependant un point à examiner. Au niveau de l'atro-

phie, manifeste rien qu'à la vue, par une sorte de retrait et une teinte particulière du cervelet, se trouve une saillie de la fosse occipitale droite très apparente, tandis que du côté gauche, la fosse occipitale est régulière. A l'extérieur, on voit une légère dépression, mais très faible et nullement en rapport avec la saillie interne. Lequel est primitif, lequel consécutif? Le point de départ est-il dans le cervelet ou dans les os?

Si l'on réfléchit, d'une part, que cette altération du cervelet a déjà été rencontrée deux fois sans que les os présentassent rien d'anormal; d'autre part, que le sujet était jeune, que l'enfoncement est faible au dehors, relativement à la saillie de la face interne, que la coupe de l'os n'indique absolument rien; que dans des cas d'enfoncement du crâne qui n'ont pas amené la mort, la face interne est tout à fait de niveau, tandis qu'on voit persister l'excavation extérieure; que dans certains cas d'agénésie cérébrale (Thèse de Turner 1856), au niveau de l'hémisphère *primitivement* atrophié, l'os a augmenté considérablement d'épaisseur, il ne paraît plus douteux que l'atrophie du cervelet, *primitive*, aura amené le retrait du crâne à son niveau, ou mieux, favorise l'accumulation de la matière osseuse en ce point.

Donnons ici, puisque l'occasion s'en présente, quelques renseignements qui nous manquaient lors de la communication de nos deux premières observations, et que nous avons découverts ultérieurement.

Obs. I (p. 9).—Chatel (Françoise), âgée de trente-neuf ans (1), entrait dans le service de M. Baillarger, le 1er janvier 1861, avec un certificat de la préfecture, portant : « Me paraît atteinte de paralysie générale commençante; s'est égarée; perte de mémoire; perte de sommeil. »

Sa mère est morte paralysée.

Elle paraît être épileptique depuis l'âge de vingt-cinq ans, à la suite d'une frayeur qu'elle aurait éprouvée en gardant un

(1) Nous avons retrouvé ces détails dans les notes que M. Baillarger a bien voulu mettre à notre disposition.

mort avec d'autres personnes. Cette frayeur aurait supprimé les règles. Celles-ci auraient reparu plus tard, irrégulièrement et à de longs intervalles. Depuis six ans, elle ne les a pas du tout.

Dans ses accès : cri subit, perte de connaissance, roideur, convulsions cloniques, écume sanguinolente (se mordait la langue), émission d'urines, stertor, et le calme revenait assez promptement.

Ces accès étaient précédés de sensations lumineuses, de lueurs, d'étincelles, de la sensation d'une boule remontant du ventre, où elle tourne, au cou, comme pour produire l'étranglement. Peu à peu la mémoire s'est affaiblie, l'intelligence a baissé, sans troubles notables de la vue ni de l'ouïe ; sensibilité conservée. On constate un embarras de la parole léger, avec conservation des mouvements généraux.

Il y a un an, reconnue, avant tout, épileptique, elle sortait du service de M. Baillarger pour entrer chez M. Moreau (de Tours).

Obs. II (p. 236).— Miliard âgée de soixante-douze ans. Les renseignements qu'on a sur elle ne sont bien précis que depuis trois ans. Voici cependant ce que plusieurs personnes qui l'ont bien connue nous ont rapporté :

Née en province d'un père et d'une mère sur lesquels on ne sait rien de précis, elle n'aurait eu ni frères, ni sœurs. Dans sa jeunesse, elle avait une santé très florissante, était d'une coquetterie remarquable, aimait la danse par-dessus tout. Venue à Paris, on ne sait à quelle époque au juste, elle ne tombait pas encore ; elle s'occupait à laver et à repasser.

Survint un jour un embarras de la langue qui frappa l'esprit de la malade. Cet embarras persista, tantôt plus fort, tantôt plus faible. En même temps, elle fut prise de crises convulsives subites, avec perte de connaissance, qui se répétèrent de plus en plus, ce qu'elle appelait ses *coups de sang*.

Voici ce qui a été sûrement observé depuis trois ans : elle vivait des secours du bureau de bienfaisance, incapable de se suffire à elle-même. Très lente à marcher, et toujours en mouvement ; trébuchant très souvent et manquant de tomber.

Lorsqu'elle montait un escalier, elle se tenait fortement à la rampe, et les assistants la regardaient comme une pauvre infirme. Avec cela, un appétit extraordinaire, voyait bien des deux yeux, entendait bien, parlait difficilement et en bredouillant. Elle racontait avec un véritable plaisir ses amours de jeunesse ; ne s'expliquant pas comment on avait pu ne pas la demander en mariage. Ses accès la prenaient, tantôt seulement toutes les trois semaines, tantôt plusieurs jours de suite. On l'a relevée plusieurs fois dans la rue, sans connaissance. Par instants, elle paraissait absorbée, absente ; elle avait besoin alors d'un peu de temps pour répondre, comme s'il lui fallait recueillir ses idées ; d'ailleurs, sa mémoire avait notablement baissé.

De temps en temps elle se plaignait de souffrir intérieurement dans la tête ; elle portait la main, soit au front, soit à l'occiput.

Le 22 février 1862 elle entra dans le service de M. Huguier, à Beaujon, pour une carie du pied droit (puis vient le reste de l'observation).

TUBERCULES DU CERVELET ET DE LA PROTUBÉRANCE ANNULAIRE N'AYANT DONNÉ LIEU A AUCUNS SYMPTÔMES PARTICULIERS AUTRES QUE CEUX D'UNE MÉNINGITE TUBERCULEUSE, par M. LABORDE, interne des hôpitaux.

Le 28 octobre 1862 entrait à l'hôpital des Enfants malades, salle Saint-Jean, n° 13 (service de M. Bouvier), le nommé Maupas (Ernest), âgé de onze ans.

Cet enfant, d'apparence chétive, est atteint depuis longtemps d'un mal de Pott lombaire, pour lequel il a été soigné déjà au même hôpital. Ce mal est aujourd'hui stationnaire, et ne présente d'autre manifestation actuelle qu'une forte gibbosité à la région dorso-lombaire. Mais depuis quelques jours il est tourmenté par des vomissements fréquents; toute alimentation est devenue impossible; il en est résulté une faiblesse générale extrême ; l'enfant ne peut se tenir debout, et

aussitôt qu'il est mis sur ses jambes, il s'affaisse sur celles-ci.

Il se plaint de douleurs à la tête, sans pouvoir indiquer un siége prédominant de celles-ci à telle région plutôt qu'à telle autre. La physionomie exprime une tristesse, une mélancolie profondes. Le pouls est à peu près normal; l'intelligence est conservée, quoique lourde; il y a un peu de toux. A part une légère faiblesse respiratoire, l'auscultation ne révèle rien d'appréciable dans les poumons.

Jusqu'au 5 novembre, cet état se continue sans phénomènes normaux, à part les vomissements, qui ont lieu tous les jours au moins une fois; mais, dès cette époque, des manifestations plus décisives se déclarent :

Le pouls acquiert une lenteur remarquable; du strabisme apparaît; les pupilles se dilatent sans inégalité notable. Le jeune malade tombe dans une espèce de torpeur, à laquelle on ne parvient à l'arracher qu'en pinçant ou piquant une partie quelconque de la surface cutanée, car la sensibilité à la douleur est conservée et même manifestement exagérée.

Tous les membres se meuvent parfaitement dans le lit sous l'influence de l'action réflexe, mais toute réponse est abolie.

Point de phénomènes paralytiques appréciables ni à la face ni ailleurs.

Tendance à la constipation.

Après trois jours de cet état comateux, pendant lesquels la mort est attendue à chaque instant, il se produit une rémission légère.

L'enfant revient un peu de l'espèce de léthargie profonde dans laquelle il était plongé; il prête quelque attention aux questions insistantes qu'on lui adresse, mais n'y répond que très rarement et par monosyllabes. Le pouls conserve une excessive lenteur; les vomissements continuent à se produire, quoique avec moins de fréquence; le strabisme est très prononcé.

Le 12 novembre, le coma réapparaît, et l'enfant succombe le 13. La mort s'est faite par asphyxie lente, progressive, sans convulsions ou autres phénomènes en quelque sorte bruyants.

A l'*autopsie*, pratiquée le 15 au matin, nous constatons :

1° Les traces extérieures d'une méningite de la base de

l'encéphale, caractérisée par une abondante suffusion sanguine (forme surtout congestive), des épaississements partiels de l'arachnoïde avec opacité de celle-ci, et quelques tractus fibrineux, principalement dans l'espace perforé moyen et le chiasma.

2° Une hydrocéphalie ventriculaire assez considérable.

3° L'existence de cinq tumeurs de même aspect, de même forme, de même volume, et évidemment de même texture, dont quatre dans le cervelet, et une dans la protubérance annulaire.

Dans le cervelet, deux de ces tumeurs se trouvent à peu près symétriquement placées de chaque côté du *vermis inferior*. à son extrémité supérieure, avoisinant, par conséquent, les bords du quatrième ventricule, et impliquant plus particulièrement les parties de l'organe qui, par assimilation, ont reçu le nom d'*amygdales*.

Les deux autres tumeurs siégent dans chacun des lobes cérébelleux, vers leur face inférieure. Bien qu'elles soient toutes voisines de la surface de l'organe, elles ne font aucun relief, et une recherche minutieuse et attentive, aidée du toucher, qui a fait constater la différence de consistance de la substance cérébelleuse dans les points où siégent les tumeurs, a pu seule permettre de nous les faire découvrir. Toutes ont le volume identique et la forme d'une grosse aveline. Toutes sont enclavées dans le tissu propre du larynx, comme dans une véritable coque, libres de toute adhérence, et pouvant être énucléées avec la plus grande facilité sans que le tissu lui-même éprouve la moindre atteinte. Elles paraissent s'y être fait, en quelque sorte, leur place en le refoulant; celui-ci n'est même pas sensiblement ramolli au pourtour de ces tumeurs. Toutes enfin présentent à la coupe leur point central de ramollissement verdâtre puriforme. Nous ne leur avons point trouvé de prolongement pédiculé d'aucune espèce, ainsi que l'on en rencontre assez souvent dans des productions morbides de pareille sorte et de pareille situation.

Une tumeur *en tout* semblable aux précédentes se rencontre vers le centre de la protubérance annulaire.

La nature tuberculeuse de ces tumeurs est souvent restée

douteuse. La même diathèse avait, ainsi que nous l'avons vu, imprimé ses localisations dans les os vertébraux.

Réflexions. — La symptomatologie toute négative de pareils faits leur confère une physionomie vraiment singulière, et bien qu'ils soient assez communs dans la science, ils provoquent toujours un étonnement nouveau. Il est difficile, en effet, de s'habituer à cette espèce de mutisme symptomatique de la part d'organes si profondément lésés et chargés de fonctions si capitales et si délicates! Comment concilier surtout cette absence de toute manifestation appréciable, avec l'existence des troubles les plus graves dans d'autres circonstances où les mêmes organes sont ailleurs le siége de lésions si petites, si mesquines, en quelque sorte, qu'elles échappent presque à la plus minutieuse appréciation?

Quoi qu'il en soit, et plus obscur est le problème à résoudre, plus il est du devoir de ceux qui observent de pareils faits de les produire. C'est pourquoi nous avons fait connaître celui qui précède.

Nous ne terminerons pas, toutefois, sans faire remarquer la faiblesse extrême, l'espèce de défaillance qu'a présentées notre malade dans ses membres inférieurs; les affections cérébelleuses paraissent de plus en plus revendiquer ce symptôme, et il acquiert d'autant plus de signification que toute autre manifestation fait souvent défaut.

Du décollement complet de la membrane muqueuse de la vessie, par le docteur Victor Deneffe.

Il est des faits qui se présentent dans la science à de si longs intervalles et avec un tel caractère d'étrangeté que leur interprétation devient difficile. Après avoir provoqué quelque bruit autour d'eux, ils vont s'enfouir au fond d'un recueil, où l'oubli le plus complet les enveloppe bientôt. Quand, après de longues années, un fait semblable se reproduit, on a depuis

longtemps perdu le souvenir du premier, et les observateurs se retrouvent une fois encore devant l'inconnu.

Ces réflexions m'étaient inspirées par la lecture d'un cas extraordinaire relaté dans les *Archives d'anatomie pathologique* publiées par le professeur Virchow.

Il s'agissait du détachement complet de la membrane muqueuse de la vessie constatée chez une femme.

L'illustre savant considérait cette altération comme unique dans les annales de la science. J'entrepris de faire quelques recherches bibliographiques à ce sujet, et je ne tardai pas à m'apercevoir que l'opinion de Virchow était exagérée. Ce fut dans les annales de votre célèbre Société que je rencontrai un cas présentant une remarquable analogie avec celui dont je viens de faire mention. En 1827, M. Bosc, alors interne à Bicêtre, présenta à la Société anatomique une observation et des pièces pathologiques dont je vais rappeler les particularités essentielles.

Un homme de soixante-douze ans a plusieurs fois été atteint de blennorrhagies; un rétrécissement en a été la conséquence. L'excrétion de l'urine devient de plus en plus difficile, des fistules se forment au périnée. Pendant plusieurs années aucune goutte d'urine ne sortait par l'urèthre, elle s'échappait entièrement par les fistules. Il arrivait fréquemment, surtout vers la fin de son existence, que le malade était atteint pendant plusieurs heures de rétention complète d'urine; cet accident cessait spontanément.

Cet homme mourut.

L'*autopsie* montra la vessie distendue, noirâtre, ayant contracté des adhérences avec la paroi abdominale et les intestins grêles. Ces adhérences détruites, on aperçoit à la vessie des perforations multiples occupant diverses régions. La vessie étant ouverte, on trouve une fausse membrane de la forme de cet organe, d'une épaisseur assez considérable, d'une couleur gris noir, simulant assez bien la muqueuse épaissie et détachée; sa surface interne est couverte de matière léthique. Quant à son autre surface, il est probable qu'elle adhérait à la muqueuse; mais les points d'adhérence devaient être bien faibles, car la fausse membrane est sortie par une des perfo-

rations de la vessie avant que celle-ci n'eût été ouverte. Cette pseudo-membrane est percée de plusieurs ouvertures qui ne correspondent pas exactement avec celles observées sur la vessie. On ne trouve pas d'ouvertures correspondant à celles des uretères.

L'urèthre, au niveau du bulbe, est complétement oblitéré dans l'étendue de plusieurs lignes.

M. Bosc considère ce sac flottant dans la vessie comme une membrane de nouvelle formation.

Bérard, chargé de faire un rapport sur ce cas singulier, accepta l'opinion de M. Bosc, et crut avec lui à l'organisation d'une membrane couenneuse à la surface interne de la muqueuse.

Mais tous les membres de la Société anatomique ne semblent pas avoir partagé cet avis; quelques-uns émirent l'opinion que ce sac n'était autre chose que la muqueuse décollée. M. Blandin fit même remarquer à la surface de cette membrane des faisceaux fibreux ayant de la ressemblance avec les faisceaux musculaires de la vessie. Bérard reconnut la justesse de cette observation, mais ne modifia cependant point les idées qu'il s'était faites sur la nature de ce sac flottant dans la vessie.

« 1° La membrane en question, disait-il, est très épaisse; » celle de la vessie est très mince; même dans les maladies » les plus invétérées de cet organe, je n'ai jamais vu l'hyper- » trophie porter ailleurs que sur le tissu musculaire. »

L'opinion de Bérard me semble exagérée; je crois avec lui que, dans le plus grand nombre des cas, l'hypertrophie n'atteint pas la muqueuse; mais j'ai cependant constaté dans les musées pathologiques de Londres qu'il n'en est pas toujours ainsi. J'ai vu un certain nombre de vessies dont la tunique muqueuse était manifestement hypertrophiée.

« 2° On n'a pas vu, dans la fausse membrane, de perfora- » tions correspondant aux uretères, ce qui n'eût pas manqué » de se rencontrer dans le cas où la muqueuse se fût détachée. »

Cette conclusion ne me semble pas rationnelle; c'est un fait universellement accepté que les ouvertures, les canaux natu-

rels ou accidentels se rétrécissent et se bouchent dès l'instant où ils ne livrent plus passage aux agents qui les parcouraient autrefois.

De l'avis de M. Bosc lui-même, ce sac devait flotter dans la vessie depuis plusieurs mois déjà, puisqu'il explique l'intermittence dans la facilité ou la difficulté d'uriner que présentait le malade à la fin de sa vie, par les mouvements de cette membrane qui, poussée par l'urine, bouchait le col dans certains moments, et le laissait libre dans d'autres.

Si la muqueuse était décollée depuis plusieurs mois, qu'y aurait-il d'étonnant à ce que les ouvertures des uretères devenues inutiles se soient oblitérées? Et elles étaient inutiles assurément, puisque l'urine s'accumulait entre le sac et les parois de la vessie.

Je conçois, du reste, assez malaisément l'organisation si régulière de cette couenne à la surface interne de la vessie; j'ai soigneusement étudié, dans les musées pathologiques de Londres, les maladies de ce réservoir; bien souvent j'ai vu des plaques exsudatives plus ou moins larges sur la muqueuse de cet organe; mais jamais elles n'envahissaient sa totalité, jamais elles ne présentaient ce cachet de régularité que l'on trouve dans le fait de M. Bosc et dans les autres cas analogues que je vais rapporter.

Des opinions contradictoires, voilà donc tout ce qui résulta de la discussion soulevée au sein de la Société anatomique par M. Bosc.

Trente ans s'écoulèrent, trente ans pendant lesquels le silence le plus complet régna sur cette question. Au bout de ce temps nous la voyons surgir de nouveau, mais cette fois c'est en Allemagne.

Le professeur Luschka (de Tubingen) rapporte, dans les *Archives d'anatomie pathologique* de Virchow (Virchow's *Archiv. für palholog. Anat.* et *Gazette des hôpitaux*, 1856), qu'une femme de vingt-six ans mourut au troisième mois de sa grossesse. Depuis trois semaines elle était atteinte d'une rétention d'urine que l'on essaya en vain de combattre par des médicaments et le cathétérisme. Les efforts violents amenaient l'expulsion de quelques gouttes d'urine. Enfin les accidents

devenaient graves; le cathétérisme ne pouvant soulager la femme, on fait la ponction de la vessie; l'urine est évacuée, et au bout de douze jours la femme meurt au milieu d'accidents typhoïdes.

Autopsie. — L'utérus ne présente rien de particulier, si ce n'est un fœtus de trois mois. La vessie était distendue par un liquide purulent sale mêlé de flocons fibrineux, et par une poche close de toutes parts renfermant l'urine dans son intérieur.

Voilà donc un cas qui présentait avec celui de M. Bosc la plus grande analogie. Mais les temps étaient changés, la micrographie avait jeté sur l'anatomie pathologique de grandes lumières; il était bien plus facile en 1856 qu'en 1827 de préciser la nature de ce sac flottant.

M. le professeur Luschka constata qu'il n'existait nulle part de trace de muqueuse à la surface interne de la vessie, que partout la tunique musculeuse était à nu. L'examen histologique fit reconnaître au célèbre micrographe que les parois du sac étaient constituées par les éléments normaux de la muqueuse vésicale.

M. Luschka explique ainsi cette singulière lésion : une inflammation diphthéritique serait la cause de cette maladie, elle aurait provoqué l'épanchement d'un exsudat dans l'épaisseur du tissu cellulaire sous-muqueux; les modifications survenues dans ce tissu entraînant un trouble dans la nutrition de la muqueuse auraient déterminé sa séparation dans toute son étendue.

Est-il bien nécessaire d'invoquer une inflammation diphthéritique pour expliquer le décollement de la muqueuse vésicale? Un simple épanchement, soit séreux, soit purulent, ne pourrait-il pas amener le même résultat s'il se produisait dans les mailles du tissu sous-muqueux? L'observation présentée en 1827, par M. Bosc, à la Société anatomique, reçoit à trente années de distance un grand éclaircissement; le fait du décollement total de la muqueuse entrevu par Blandin se trouve, ce nous semble, confirmé par les recherches minutieuses du micrographe allemand. J'avais à peu près oublié ces deux faits

extraordinaires quand, envoyé par le gouvernement belge en mission scientifique à l'étranger, je parcourus les musées pathologiques de Londres, si riches au point de vue des maladies des voies génito-urinaires.

Nous l'avons dit déjà, le célèbre rédacteur des *Archives d'anatomie pathologique* considérait l'observation du professeur Luschka comme un fait unique dans la science, tandis qu'un cas analogue avait été présenté à la Société anatomique bien des années auparavant. A peine arrivé en Angleterre, je vis que l'opinion de Virchow était plus erronée encore que je ne l'avais cru d'abord. Le fait de la séparation complète de la muqueuse vésicale n'y était pas inconnu. Les musées de Londres renferment trois spécimens remarquables de cette singulière altération pathologique.

1° On voit dans le musée de l'hôpital Saint-Thomas (section BB, n° 23) une vessie dont la membrane muqueuse est complétement détachée ; le tissu musculaire est à nu ; la muqueuse flottait dans la cavité de ce réservoir comme un sac qui n'aurait avec lui aucun rapport d'adhésion.

2° On voit dans le musée de l'hôpital Saint-Georges (série 39, sub-série 8, n° 1) la vessie d'un homme qui souffrait d'un rétrécissement depuis plusieurs années. Cet organe est hypertrophié ; sa muqueuse est épaissie, ulcérée en plusieurs points, presque complétement détachée du tissu musculaire ; elle n'adhère plus à la vessie qu'à sa partie inférieure, vers le commencement de l'urèthre.

Cette pièce présente une haute importance au point de vue de la question que nous traitons en ce moment. Il n'est pas possible d'admettre ici l'hypothèse de Bosc et de Bérard, et de croire avec eux à l'organisation d'une fausse membrane à la surface de la muqueuse, et à son détachement consécutif.

Séparée du tissu musculaire dans une grande partie de son étendue, la muqueuse a conservé près de l'orifice uréthral ses adhérences physiologiques. La nature de ce sac ne saurait être douteuse dans ce cas, car sa partie inférieure appartenant manifestement à la muqueuse uréthro-vésicale, atteste l'origine de la partie supérieure devenue libre et flottante.

Cette pièce nous montre encore l'erreur de Bérard, qui pen-

sait que la muqueuse ne s'hypertrophiait pas dans les maladies les plus invétérées de la vessie, et qui se refusait à croire que le sac présenté par M. Bosc fût formé par la muqueuse décollée, sous prétexte que ses parois étaient trop épaisses.

3° Au musée du Collége royal des chirurgiens on voit sous le n° 1993 une membrane ayant la forme d'un sac, mesurant 6 pouces dans son plus long diamètre, 4 pouces dans son plus petit. Elle s'échappa par une incision sus-pubienne qui fut faite à un malade atteint en ce moment de rétention d'urine. Sa forme indique qu'elle tapissait tout l'intérieur de la vessie; elle est d'une seule pièce. Sa face externe est tomenteuse, sa surface interne est granulée, ventriculée comme une membrane muqueuse; elle est superficiellement ulcérée. Son épaisseur varie depuis une ligne jusqu'à un dixième de ligne, et même une moindre fraction. Elle est modérément résistante, et tout à fait semblable à la muqueuse vésicale, qui se serait séparée d'une seule pièce.

Le décollement de la muqueuse vésicale n'est donc point aussi rare que le croyait le professeur Virchow; nous venons d'en réunir cinq cas; des recherches plus étendues que les nôtres en auraient peut-être fait découvrir davantage encore. Nous croyons que ces faits, quelque restreint qu'en soit le nombre, suffisent pour établir la possibilité du décollement total de la muqueuse de la vessie.

Dans les cinq observations que nous avons rapportées, on voit un sac flottant dans le réservoir urinaire; il revêt la forme, l'aspect extérieur de la muqueuse vésicale. Blandin l'avait remarqué en 1827; Luschka en 1856 la trouva par l'analyse microscopique. Au-dessous de cette membrane flottante, le tissu musculaire était à nu, à sa surface externe Blandin avait aperçu des faisceaux musculaires. Au musée Saint-Georges, on voit qu'à sa partie inférieure le sac flottant se continue sans ligne de démarcation avec la muqueuse uréthro-vésicale.

Si le fait présenté en 1827 à la Société anatomique pouvait laisser des doutes dans l'esprit de l'observateur, si la nature de cette membrane pouvait être incertaine, nous croyons que l'obscurité qui planait sur cette question est dissipée aujour-

d'hui, et que l'opinion défendue par Blandin est consacrée par l'exposé que nous venons de faire.

Quant à l'étiologie du décollement de la muqueuse, nous n'oserions encore nous prononcer d'une façon trop absolue; sur les cinq observations que nous venons de citer, on voit le décollement s'accompagner deux fois du rétrécissement de l'urèthre, une fois il fut provoqué par une lésion traumatique (Collége royal des chirurgiens). Dans les autres cas, nous manquons de renseignements sur les causes qui ont pu amener cette altération.

Dans trois cas, le décollement s'est accompagné d'une rétention d'urine qui a nécessité deux fois la ponction de la vessie. Le cathétérisme ne pouvait, en effet, vider ce réservoir, puisque la sonde s'insinuant entre les parois vésicales et le sac flottant ne pouvait arriver au milieu du liquide. Les cinq cas ont été mortels.

Syphilis viscérale chez un fœtus de sept mois et demi, par M. Martineau, interne des hôpitaux.

Morlaise (Céline), âgée de seize ans et demi, entrée à l'hôpital Beaujon, salle Sainte-Hélène, service de M. Frémy, le 20 novembre 1862.

Cette jeune fille n'a présenté aucune maladie grave dans son enfance. Née de parents bien portants, elle a été réglée à l'âge de dix ans. Les règles se sont établies sans occasionner de douleurs, et depuis elles sont revenues tous les mois sans présenter de phénomènes morbides bien tranchés; elles durent ordinairement huit jours.

Au commencement du mois de mars de cette année, cette jeune fille fit pour la première fois la connaissance d'un homme avec lequel elle eut des rapports sexuels. C'était peu de temps après l'époque menstruelle; depuis, les règles ne sont plus revenues, et en même temps surviennent d'autres phénomènes, tels que vomissements, douleurs, gonflement

des seins, qui font supposer à cette femme qu'elle est enceinte.

Au bout de trois mois, l'homme avec lequel elle avait vécu jusqu'alors, voyant qu'elle était réellement enceinte, l'abandonne. Pendant tout le temps qu'elle est restée avec lui, elle n'a pas été malade.

Vers la fin du mois de juin, se trouvant sans ressources, elle fit la connaissance d'un autre individu avec lequel elle eut des rapports sexuels. Au bout d'un mois, vers le 20 juillet, elle s'aperçut qu'elle portait sur les parties génitales externes de petits boutons s'accompagnant de vives démangeaisons et d'un écoulement jaunâtre abondant. Elle ne fit aucun traitement, elle se borna seulement à des soins de propreté. Au bout d'un mois et demi, elle vit apparaître sur son corps de petites taches d'un rouge sombre qui ne lui occasionnaient aucune démangeaison; en même temps elle éprouva un léger mal de gorge. En présence de ces nouveaux phénomènes, elle se décide à entrer à l'hôpital Beaujon, où elle est admise dans le service de M. Gubler le 24 septembre 1862.

A son entrée, on constate sur tout le corps une éruption abondante de taches rouges cuivrées, en un mot on constate une roséole spécifique; en même temps il existe une légère rougeur du voile du palais; les ganglions occipitaux sont légèrement tuméfiés. Du côté des organes génitaux, on trouve sur les grandes lèvres plusieurs plaques muqueuses légèrement excoriées.

Cette femme est soumise au traitement par le protoiodure de mercure.

Le 20 novembre, elle commence à ressentir des douleurs dans les reins, douleurs se montrant sous forme de coliques; ces douleurs, d'abord intermittentes, deviennent de plus en plus continues; aussi, prévoyant que cette femme allait bientôt accoucher, on la fait passer dans le service de M. Frémy, salle Sainte-Hélène. Le soir même, à huit heures, elle accouche d'une petite fille. Cet enfant est chétif, présente tous les caractères d'une constitution cachectique; on ne trouve sur la surface du corps aucune éruption, aucun caractère rappe-

lant la syphilis. Au bout de trois jours, il succombe sans avoir présenté de nouveaux phénomènes.

A l'*autopsie*, mon collègue et ami Cornil a trouvé les altérations qu'il a consignées dans la note qu'il m'a remise à ce sujet.

Cette observation m'a paru intéressante à un double point de vue.

En effet, nous voyons une jeune fille de seize ans et demi, chez laquelle, pendant son enfance, on ne peut constater aucune maladie constitutionnelle. Elle devient enceinte vers le mois d'avril; au bout de trois mois, l'individu avec lequel elle était restée jusqu'alors l'abandonne : alors, se trouvant sans ressources, elle est obligée de vivre avec un autre homme. Au bout d'un mois et demi de cohabitation avec celui-ci, étant, par conséquent, enceinte de quatre mois et demi, elle présente tous les symptômes de la vérole : d'abord, accidents primitifs, puis, au bout d'un mois, accidents secondaires, pour lesquels elle vient à Beaujon. On la soumet au traitement mercuriel, et, vers le 20 novembre, deux mois après son entrée à l'hôpital, elle accouche avant terme d'un enfant chétif, cachectique, ne présentant sur son corps aucune éruption pouvant rappeler la syphilis. Cet enfant succombe au bout de trois jours, n'ayant voulu prendre aucune nourriture. A l'autopsie, M. Cornil constate dans les poumons des productions pathologiques qu'il considère comme des produits syphilitiques.

Cette observation nous montre donc, en même temps qu'elle vient s'ajouter aux faits nombreux qui existent dans la science, que la mère donne la vérole à l'enfant, et elle prouve d'autant mieux cette proposition que, dans notre observation, la mère, étant déjà enceinte de quatre mois et demi lorsqu'elle a contracté la vérole, l'a transmise malgré cela à son fœtus.

Examen microscopique par M. Cornil. — Nous n'avons trouvé d'altérations anatomiques appréciables que dans les poumons et le foie.

Le poumon gauche était à peu près sain, si ce n'est une égère congestion à son bord postérieur. Le poumon droit,

dans tout son lobe inférieur et au bord inférieur de son lobe supérieur, paraissait, au premier abord, hépatisé, tandis que la presque totalité du lobe supérieur avait une couleur rosée et une consistance molle. Le bord inférieur de ce lobe et la totalité du lobe inférieur étaient distendus, fermes au toucher et de coloration rouge foncé; mais, en regardant de plus près, nous vîmes bientôt que nous n'avions pas affaire à une hépatisation ordinaire. En écartant, en effet, les deux lobes, nous aperçûmes sur la face supérieure du lobe inférieur deux petits îlots très régulièrement arrondis, de 3 millimètres de diamètre, et qui se distinguaient nettement sur le fond brun par la couleur jaune clair qui leur était propre. Ils ne faisaient pas de saillie; le trou qui les entourait était très congestionné et gorgé de sang.

Au bord tranchant inférieur et à l'extrémité antérieure du lobe supérieur, on trouvait aussi une petite surface arrondie de la grosseur d'une tête d'épingle et de couleur jaune. De pareilles lésions éveillèrent tout de suite en notre esprit l'idée de gommes syphilitiques; mais, comme elles ressemblaient aussi, quoique de loin, aux infarctus et abcès métastatiques qui succèdent aux embolies, nous ouvrîmes avec soin toutes les branches de l'artère pulmonaire, et nous devons dire, dès à présent, que nous ne trouvâmes aucune coagulation fibrineuse ancienne ni adhérente. Sur le reste de la surface du lobe inférieur, on voyait aussi d'autres surfaces dont les plus larges atteignaient de 6 à 8 millimètres, et se distinguaient par leur couleur jaunâtre.

Sur une coupe du poumon, les parties malades tranchaient également par leur aspect blanc jaunâtre; elles formaient des îlots dont les plus volumineux étaient ulcérés à leur centre et communiquaient avec l'extrémité des bronches; leur portion périphérique était plus dure et formait dans ceux qui étaient ramollis à leur portion centrale une sorte de coque fibreuse épaisse. Le parenchyme pulmonaire voisin était gorgé de sang.

Après avoir fait durcir la pièce dans l'acide chromique, nous l'avons étudiée au microscope sur des coupes minces et assez larges pour montrer sur la même préparation les produits de

nouvelle formation et le tissu pulmonaire voisin. Voici ce que nous avons trouvé :

Dans les plus petits îlots, les cloisons fibreuses qui séparent les alvéoles étaient épaissies et offraient une prolifération abondante des noyaux de tissu cellulaire, provenant évidemment des corpuscules de ce tissu qui existent à l'état normal dans les cloisons. Ces noyaux (cytoblastions de M. Robin) étaient assez volumineux, pressés les uns contre les autres avec ou sans nucléole. La lumière des alvéoles était rétrécie par cet épaississement des cloisons, et leur cavité était vide. A peine pouvait-on distinguer une mince couche épithéliale interrompue par places, et normale dans l'intérieur de ces alvéoles. Les vaisseaux sanguins qui rampent dans les cloisons difficiles à reconnaître, étouffés qu'ils étaient par la multiplication des éléments de tissu cellulaire, ne contenaient pas de sang. Dans les points malades qui touchaient à la plèvre, cette membrane était épaissie également par la prolifération de ses éléments et se continuait sans démarcation tranchée avec les cloisons épaissies.

Le tissu pulmonaire voisin de ces productions morbides nouvelles était tout différent : là les cloisons interalvéolaires avaient leur gracilité normale, tandis que l'intérieur des alvéoles était rempli en totalité ou en partie par des globules rouges du sang.

Dans les îlots un peu plus volumineux, les cavités alvéolaires étaient effacées complétement en certains points par la formation de plus en plus abondante des noyaux de tissu conjonctif. Lorsque ces cavités étaient conservées, elles étaient extrêmement resserrées et à peine reconnaissables.

Enfin, dans les portions centrales ulcérées se trouvaient ces mêmes noyaux libres, avec formation dans leur intérieur de granulations brillantes données comme la caractéristique des globules de pus.

En résumé, les parties jaunes présentaient une hyperplasie des éléments du tissu cellulaire qui forme les cloisons, hyperplasie qui avait rétréci et effacé les cavités alvéolaires, et s'était terminée elle-même par suppuration. Le tissu pulmonaire

avoisinant offrait seulement une réplétion sanguine des vaisseaux et des apoplexies intra-alvéolaires.

Le foie était un peu plus dur que le foie normal du fœtus. Sur sa surface, aussi bien que sur une coupe, on distinguait de petits points blanc jaunâtre sur un fond rouge, comme de la semoule. Ces points étaient la partie centrale des lobules.

A l'examen microscopique, la partie périphérique des lobules et le pourtour des cellules du foie étaient très riches en tissu cellulaire en voie de développement (tissu embryoplastique de M. Robin). Les cellules elles-mêmes contenaient de deux à cinq noyaux, et elles étaient très volumineuses.

Un pareil état du foie aurait eu chez un adulte une grande signification; mais il n'en est pas ainsi chez un fœtus. J'ai examiné, en effet, comparativement le foie de trois fœtus, l'un à deux mois, l'autre à six et le troisième à neuf mois, et j'ai rencontré à peu près les mêmes éléments dans les deux fœtus les plus jeunes. Aussi je n'attache pas d'importance à cet examen du foie, et je ne le consigne ici que pour prévenir contre une erreur possible.

Les altérations du poumon n'en restent pas moins avec toute leur valeur, et je crois qu'on doit les considérer, aussi bien d'après leurs caractères anatomiques que d'après les antécédents de la mère, comme des gommes syphilitiques. Leur caractéristique anatomique est plutôt dans leur forme arrondie, leur coloration, leur fermeté, l'espèce de coque périphérique résistante qui accompagne leur ulcération, que dans leur examen au microscope. Cet examen, en effet, y révèle simplement un processus irritatif qui porte sur les cloisons des alvéoles, une *pneumonie interstitielle suraiguë*, lésion qui peut se trouver dans bien d'autres cas.

CANCER DES OS CONSÉCUTIF A UN ENCÉPHALOÏDE DU SEIN. — RUPTURE SPONTANÉE DE L'HUMÉRUS, par M. HALLÉ, interne provisoire.

La nommée R..., âgée de soixante-six ans, entrée le 2 décembre dans le service de M. Marrotte pour être traitée d'un

catarrhe pulmonaire. Atteinte depuis plusieurs années d'un cancer du sein gauche, on la fit passer dans le service de chirurgie chez M. Gosselin.

Cette malade fut examinée le soir à la visite, et, comme elle ne se plaignait que de très légères douleurs dans le bras droit, l'attention fut seulement concentrée sur le carcinome ulcéré du sein.

Le lendemain, on s'aperçut qu'elle ne pouvait remuer le bras droit, et on reconnut qu'elle avait une fracture située au niveau du tiers supérieur de l'humérus droit. Mais la malade ne savait même pas comment cette fracture était survenue, et elle ne put nous rendre compte de la manière dont elle s'était produite. Peut-être était-ce dans son transport de chez elle à l'hôpital, ou du service de médecine dans la salle de chirurgie.

On constatait une déformation évidente du bras, une dépression facile à reconnaître au toucher à l'extrémité supérieure du bras. En portant les doigts dans l'aisselle, on sentait que la tête humérale était à sa place, mais on sentait un peu au-dessous une extrémité irrégulière présentant une mobilité anormale, surtout si l'on faisait exécuter au coude du même côté des mouvements de rotation. Cette exploration était douloureuse, et l'on sentait une crépitation mal définie, obscure.

A cause de l'âge de la malade et de la nécessité de panser tous les jours le cancer du sein, on ne put appliquer un bandage inamovible; on se contenta d'appliquer une écharpe soutenant et immobilisant un peu le bras fracturé.

La malade resta ainsi environ huit à dix jours, ne souffrant que très peu, mais en proie à un catarrhe très intense. Le 14 décembre, elle mourut après avoir eu depuis deux jours des accès de dyspnée et de suffocation.

Autopsie le 16 décembre. — Au toucher, on ne constate au bras aucune tuméfaction, mais une mobilité considérable. En disséquant l'humérus, on constate une fracture à 3 centimètres environ de la tête de cet os. Cette fracture est presque horizontale et semble remonter à plusieurs jours. Un très petit épanchement de sang est situé à sa partie externe.

On scie l'os à sa partie moyenne, puis on en fait une coupe verticale divisant l'os en deux moitiés. On constate que le tissu compacte à l'endroit de la fracture n'est pas altéré à la partie interne de l'os, mais, au contraire, très altéré et aminci en dehors, où il n'existe presque plus. A cet endroit, le périoste est fortement épaissi et rugueux, et le tissu médullaire au niveau de la fracture est d'une couleur grisâtre, jaunâtre, et présente, quant à son aspect et à sa consistance, une altération évidente.

L'examen microscopique de cette partie permet d'y reconnaître les caractères suivants : le tissu spongieux n'existe plus; il y a une abondance très grande de tissu graisseux, puis des éléments de tissu conjonctif consistant en noyaux ovoïdes, des cellules peu caractérisées des fibres de tissu conjonctif agglutinées de matière amorphe.

La tête de l'humérus est remplie d'un tissu spongieux blanc jaunâtre, mou, et la couche du cartilage est usée et n'existe plus en certains endroits.

Les mêmes éléments se font remarquer dans le sternum, qui est ramolli, friable, très altéré. En le pressant entre les doigts, on en fait sortir un suc graisseux blanchâtre, mêlé de cellules sans forme, peu caractérisées, et rappelant les éléments examinés dans la fracture.

Ces éléments sont encore visibles dans la tumeur du sein. Cette tumeur, du volume d'un œuf, a été coupée en deux et repose sur le tissu cellulaire sous-cutané.

On y trouve les mêmes éléments que plus haut, seulement dans un état de décomposition, d'altération variant avec les points de la tumeur où on les examine. On y remarque de plus une vascularisation anormale, des îlots vasculaires nombreux.

Dans la partie superficielle de la tumeur, on remarque une grande quantité de points blancs formés de matière caséeuse analogue à de la matière sébacée.

On essaya de fracturer plusieurs os sur le cadavre, on ne put y parvenir.

Les autres organes ne présentaient aucune lésion digne de remarque.

Le foie est gras.

Les reins sont décolorés à leur surface et présentent les caractères des troisième et quatrième degrés de la maladie de Bright.

CANCERS MULTIPLES DU FOIE, DU PYLORE, DU COLON TRANSVERSE, CHEZ UNE JEUNE FILLE AGÉE DE VINGT-QUATRE ANS, par M. THOUZÉ, interne des hôpitaux.

Laure Morgue, vingt-quatre ans, institutrice, est entrée le 12 décembre 1862, à la maison de santé, dans le service de M. Bourdon.

Fille d'un père mort phthisique et d'une mère bien portante, sœur de deux filles chétives et scrofuleuses et d'un garçon dont la santé est souvent altérée, elle n'a jamais été malade depuis l'âge de quinze ans environ ; elle était d'un caractère aimable, et sa bonne santé faisait contraste avec sa frêle constitution. Sans présenter de dyspepsie, il y avait peu d'appétit : le moindre écart de régime était depuis quelques mois suivi de pesanteur d'estomac et d'une digestion difficile.

Il n'y a jamais eu d'ictère ni de crises de colique hépatique. Une douleur vague existait seulement depuis quelques mois dans la région hépatique et dans la fosse iliaque droite. La constipation opiniâtre était habituelle ; dans ces derniers temps elle a persisté quinze jours, et elle était accompagnée de tous les phénomènes des obstacles au cours des matières fécales, vomissements bilieux, puis verdâtres, porracés, noirâtres enfin. Le ventre n'a jamais été ballonné. Du bord inférieur du foie, de la partie moyenne environ, partait une tumeur fusiforme qui s'étendait jusque dans la fosse iliaque, au niveau de l'épine antéro-inférieure ; cette tumeur a diminué très sensiblement de volume les jours qui ont précédé le rétablissement du cours des matières, trois jours avant l'admission à la maison de santé. Les matières rendues alors en grande abondance étaient noirâtres et d'une fétidité repoussante. Tels sont les renseignements qui nous sont donnés par M. le docteur Piogey, qui soignait la malade en ville.

A son entrée, Laure Morgue présentait tous les phénomènes non équivoques d'un empoisonnement typhique ; la face était grippée et dans la stupeur ; le pouls à 136, petit, misérable ; toute la surface de la peau froide, mais surtout à la face et aux extrémités. La langue, sèche dans son milieu était rouge sur ses bords. Le ventre, distendu et irrégulièrement bosselé, était sonore à la percussion. L'hypochondre droit et le flanc droit sont douloureux, et la présence d'anses intestinales, dilatées par des gaz, empêche de bien fixer les limites du foie et de découvrir aucune tumeur, comme devait le faire rechercher son existence antérieure.

Pas de gargouillement de la fosse iliaque ; pas de taches rosées lenticulaires, ni aucun des signes habituels de la dothiénentérie. Il est bon d'ajouter que depuis quinze jours aucun aliment n'était toléré, et les signes de l'inanition très prononcés. — Potion calmante avec musc, 0,30 centig. ; cataplasme et lavement purgatif.

La nuit du 12 au 13 est très mauvaise ; délire avec agitation extrême ; deux garderobes noires. Le matin, à la visite, la malade est abattue et dans une somnolence profonde ; le pouls à 136 ; la face, la langue et les mains froides. — Vin de Bordeaux coupé, bouillons et potion avec 2 grammes d'extrait mou de quinquina.

Le soir, le pouls s'est relevé, mais n'a pas perdu de sa fréquence. (Lavement laxatif suivi d'une selle noirâtre.)

Du 13 au 14 la nuit fut meilleure, sans délire et sans agitation. Le matin, le pouls retombe petit et misérable ; la frigidité des extrémités fait insister sur l'usage des cordiaux. Le ventre redevient régulier, le ballonnement disparaît en partie, ce qui permet de constater, par la palpation et la percussion, une augmentation de volume du foie et l'existence d'une tumeur dans la fosse iliaque droite. Une douleur qu'exagère la pression existe dans l'hypochondre, le flanc et la fosse iliaque du côté droit. Le soir, les phénomènes d'excitation reparaissent, mais moins intenses que l'avant-veille.

Le 15, les forces sont de plus en plus prostrées, le pouls misérable, les extrémités froides. (Bouillon Bagnols.)

Dans le courant de la journée, la malade régurgite plutôt

qu'elle ne vomit cinq ou dix cuillerées d'un liquide noirâtre, sans odeur caractéristique, et elle rend une selle également noirâtre, mais d'une odeur ammoniacale très forte. La douleur de l'hypochondre et du flanc droit devient de plus en plus vive.

Le 16 et le 17 décembre, pas d'amélioration : mêmes régurgitations noires, comparables à de l'eau mêlée à de la suie ; les forces sont déprimées à l'extrême ; la face est froide et plombée, les yeux caves et éteints, les pupilles dilatées ; le pouls misérable. La mort arrive le 18 à cinq heures du matin.

Autopsie le 19 décembre, à dix heures, vingt-neuf heures après le décès.

Le cadavre a conservé passablement d'embonpoint ; du liquide noir sort par la bouche et les narines en grande abondance. La peau présente une teinte subictérique qu'elle avait dans les derniers jours de la vie. Le ventre est tympanisé, sonore à la percussion, excepté dans le flanc et l'hypochondre droit. L'incision de la paroi antérieure de l'abdomen est faite en demi-lune, à convexité inférieure ; dès qu'on ouvre le péritoine par le côté droit, on voit saillir entre les lèvres de la plaie la paroi antérieure de l'estomac excessivement dilaté et descendant jusque dans la fosse iliaque droite. Cette circonstance eût pu exposer à une grande méprise si l'on avait tenté l'opération de la gastrotomie, croyant avoir affaire à un étranglement interne. La paroi abdominale soulevée, on trouve en effet toute la cavité occupée par l'estomac ; l'intestin grêle est d'un petit calibre et se trouve repoussé dans la cavité du bassin ; la portion droite du côlon transverse se trouve fixée par des adhérences solides à l'extrémité pylorique de l'estomac, et occupe avec elle la fosse iliaque droite. L'hypochondre et le flanc droit sont occupés en totalité par le foie qui est très volumineux et complétement dégénéré. Il adhère à la face inférieure du diaphragme par une vingtaine de prolongements pseudo-membraneux résistant et d'ancienne date. A sa surface, et surtout au niveau des adhérences, on trouve des noyaux jaunâtres, arrondis, durs, reposant sur des masses du

volume d'un gros œuf, et qui ont offert à l'examen tous les caractères du cancer. La vésicule biliaire renferme une trentaine de calculs.

L'épiploon gastro-hépatique présente deux ganglions lymphatiques du volume d'une noisette et envahis par le cancer.

Dans le flanc droit, ou plutôt à son union avec la fosse iliaque droite, on observe une masse du volume d'un œuf de dinde, dure et irrégulière, fixée solidement sur la paroi abdominale postérieure. Cette tumeur renfermait : 1° l'extrémité pylorique de l'estomac ; 2° la portion correspondante du duodénum ; 3° l'extrémité droite du côlon transverse. Toutes ces parties étaient si intimement unies entre elles par des adhérences, que les tractions ont déchiré le côlon plutôt que de le séparer.

L'ouverture de l'estomac et des intestins nous a permis de constater : 1° un épaississement carcinomateux de l'orifice pylorique, laissant à peine passer une plume de cygne ; 2° une ulcération couverte de végétations rudes au toucher dans ce point. Le tissu sous-jacent qui constitue le rétrécissement est jaune grisâtre, dur à la coupe et de nature carcinomateuse. Au-dessous de cette coarctation, le duodénum, le jéjunum et l'iléon ne présentent rien de particulier ; tout l'intestin est seulement revenu sur lui-même comme à la suite de l'inanition prolongée. Le côlon transverse adhère, comme nous l'avons vu, à l'extrémité pylorique de l'estomac, dans une étendue de 6 à 7 centimètres par sa portion droite ; il est en même temps épaissi ; sa surface muqueuse est le siége d'ulcérations en tout semblables à celles du pylore, mais l'injection d'eau et l'examen direct ne permettent de découvrir aucune perforation entre les deux organes adhérents. Enfin, l'ovaire du côté droit présente à l'observation un noyau de la grosseur d'une aveline, dur au toucher, criant sous le couteau, d'un blanc jaunâtre, ayant remplacé presque en totalité le parenchyme ovarien.

L'examen microscopique des tumeurs du foie, des ganglions gastro-hépatiques, du pylore, du côlon et de l'ovaire droit, a démontré partout l'existence du tissu cancéreux.

Les autres viscères ont été également examinés avec soin, mais ils n'ont rien présenté de spécial à noter.

Le péritoine seulement était le siége d'adhérences que nous avons déjà signalées, et contenait dans sa cavité de 150 à 200 grammes de liquide citrin, sans aucune fausse membrane.

Les reins étaient anémiés, les poumons congestionnés dans la partie postérieure et inférieure de leur grand lobe.

La cavité pleurale droite n'existait plus ; des adhérences générales et solides témoignaient d'une ancienne pleurésie.

Le cerveau n'a pu être examiné.

Conclusion. — En résumé, l'examen des pièces mises sous les yeux de la Société anatomique démontre l'existence de cancers multiples : foie, tube gastro-intestinal, ovaire, survenus à un âge exceptionnel, à vingt-quatre ans, sans avoir offert les phénomènes ordinaires et la marche habituelle de cette affection.

En effet, santé antérieure à peu près bonne, légère dyspepsie et constipation faisant place à tous les accidents de l'arrêt dans le cours des matières, circonstance qui aurait pu faire entreprendre une opération malheureuse, car on aurait infailliblement ouvert l'estomac, si l'on avait suivi la règle de conduite de M. Nélaton dans la gastrotomie.

Puis apparurent, après une véritable débâcle intestinale, les phénomènes généraux de l'inanition prolongée, les selles noires et les vomissements incoercibles de même couleur, qui purent mettre sur la voie du diagnostic et faire penser à l'existence d'un cancer viscéral.

Dégénérescence tuberculeuse du testicule droit arrêté dans le canal inguinal, par M. G. Négrié, interne des hôpitaux.

Léon Demonez, portefeuilliste, âgé de vingt-quatre ans, tempérament lymphatique, constitution très affaiblie. Pas d'hérédité morbide.

Il est marié depuis dix-huit mois; sa femme n'est jamais devenue enceinte.

Le testicule gauche est seul descendu dans les bourses. Le droit était situé au-dessus de l'anneau, dans le canal inguinal, et formait là une tumeur ovale, non douloureuse; il n'est jamais descendu dans le scrotum.

Le malade n'a jamais eu de chaudepisse; il dit avoir eu, il y a trois ans, un chancre, traité par les biscuits Ollivier. Cautérisation de l'ulcération. Pas de bubons. Depuis, aucune manifestation syphilitique. Les érections et les éjaculations étaient normales; il n'a du reste jamais été trop porté vers les femmes.

Au mois de mars 1862, il a commencé à tousser après avoir pris froid. Pas d'hémoptysie. Depuis ce moment, la toux n'a pas cessé. Amaigrissement; un peu de dyspepsie; sueurs nocturnes, surtout au début. Jamais de diarrhée, au contraire constipation habituelle.

Un jour (juin), pendant un violent accès de toux, il ressentit une vive douleur dans l'aine droite; il apparut alors une tumeur formant, avec le testicule arrêté dans le canal, une tumeur du volume d'un œuf. Jamais cette grosseur n'a été réduite. Quand il toussait, il éprouvait de la douleur dans la région malade; dans l'intervalle des quintes de toux, il ne ressentait aucun mal.

Pendant trois mois et demi, la tumeur est restée stationnaire, malgré les vésicatoires et pommades employés contre elle.

Vers la fin de septembre, après avoir employé une pommade jaune, les douleurs et la tuméfaction augmentant, le malade se décide à entrer à l'hôpital. A son entrée à l'hôpital, il se présente dans l'état suivant :

La face exprime la souffrance; l'amaigrissement est considérable; la peau est jaune pâle; l'appétit est assez bon. Toux accompagnée de quelques crachats muco-purulents.

L'auscultation et la percussion font reconnaître, au sommet des poumons :

A gauche, matité, surtout en arrière; craquements humides dans tout le sommet du poumon gauche; pectoriloquie lé-

gère; souffle caverneux peu marqué. *A droite*, respiration rude en avant.

Le malade présente une tumeur dans la région inguinale droite.

Cette tumeur est allongée dans le sens du ligament de Fallope; elle est évidemment située au-dessus de lui; elle est ovale, de la grosseur d'un œuf de dinde, présentant à la vue plusieurs bosselures dont deux principales, une externe, l'autre interne, séparées par un sillon dirigé dans le sens de son petit diamètre. La peau qui la recouvre est amincie et d'un rouge un peu violacé. Par le palper, on reconnaît une tumeur d'une consistance généralement dure, un peu bosselée; elle présente cependant, à la partie antérieure, au niveau de la bosselure interne, une partie ramollie. A la partie tout à fait interne, et au niveau de l'anneau, on sent une petite tumeur assez molle qui paraît être le testicule.

La palpation excite de la douleur. Il n'y a pas, pour ainsi dire, de douleur spontanée, mais plutôt un sentiment de gêne et de pesanteur qui se prolonge du côté du bassin. La partie externe de la tumeur, nettement limitée à l'extérieur, ne l'est pas en arrière; elle semble envoyer un prolongement dans l'intérieur du bassin.

Une ponction dans la tumeur ne donne issue qu'à du sang.

Le 4 octobre, les douleurs augmentant, on fait sur la tumeur une application de 20 sangsues.

A cause du mode de production de l'affection, le diagnostic, quoique assez incertain, était posé : hernie épiploïque engagée dans le canal inguinal persistant. En conséquence, du 4 octobre au 10, on maintient sur la tumeur une vessie de caoutchouc remplie de glace pilée.

Ce traitement, au bout de six jours, ne donnant aucun résultat, il est supprimé. Des compresses d'eau froide sont appliquées alors sur la tumeur, pour éviter une réaction trop brusque. Ces compresses sont remplacées, après quelques jours, par des cataplasmes.

La tumeur a augmenté de volume; sa surface est d'un rouge violacé; elle est très tendue, et est le siége de dou-

leurs sourdes. Pas d'élancements. Le ventre est un peu tendu.

Le 25 octobre, la tumeur présente, à sa partie interne, un point fluctuant; les douleurs sont plus accusées.

Ponction à l'aide du trocart explorateur. Il s'écoule environ 20 grammes de sérosité assez chargée de pus. Cataplasmes laudanisés.

A partir de ce jour, la tumeur devient encore plus tendue; elle est plus douloureuse, le ventre est très sensible.

Le 1er novembre, le malade éprouve du malaise, un peu de frisson, et, dans la nuit du 1er au 2, il est pris de vomissements; les matières vomies sont très abondantes et bilieuses; leur teinte est vert foncé.

Douleurs abdominales assez vives.

Malgré le traitement employé (glace, eau de Seltz, potion de Rivière, aliments froids), les accidents ne s'amendent pas; la faiblesse est extrême, et le malade meurt dans la matinée du 6 novembre.

Autopsie vingt-sept heures après la mort.

Rigidité cadavérique. La tumeur a, à l'extérieur, le même aspect que pendant la vie.

L'ouverture du ventre est faite à l'aide de deux incisions perpendiculaires l'une à l'autre, et se coupant au niveau de l'ombilic.

Les intestins sont rouges, très injectés; leur péritoine est recouvert d'un enduit poisseux. Pas de fausses membranes, pas de pus.

La tumeur est bien contenue dans le canal inguinal qu'elle a considérablement dilaté. Avant de faire aucune incision dans les parties qui la recouvrent, on peut voir (en soulevant et portant à gauche la masse intestinale) qu'elle se continue avec une masse dure, bosselée, qui remplit complétement et écarte les deux feuillets du mésentère.

Une fois le péritoine et le fascia transversalis incisés et disséqués, on peut voir que le mode de continuité de la tumeur de l'aine avec les productions de même nature contenues dans l'abdomen est le suivant :

De la tumeur, et sans ligne de démarcation, part un prolongement cylindrique (de la grosseur de deux doigts réunis) qui, après être sorti du canal par son orifice abdominal, longe un peu la branche horizontale du pubis pour gagner la fosse iliaque droite, et là se confondre avec les productions situées dans l'intérieur du mésentère.

La tumeur, enlevée et séparée par la dissection des parties qui l'enveloppent, c'est-à-dire toutes celles qui constituent les parois du canal inguinal, offre une forme ovoïde, enveloppée d'une membrane fibreuse amincie, surtout à sa partie antérieure ; elle présente à la coupe une substance jaune, granuleuse, un peu caséeuse. On ne trouve pas de trace du testicule et de l'épididyme. La fibreuse enveloppante paraît être l'albuginée distendue. A la partie postéro-inférieure de la tumeur on peut disséquer le canal déférent, qui est un peu plus gros qu'à l'état normal, bosselé et présentant par places des dépôts de pus caillebotté et jaunâtre.

La coupe des tumeurs abdominales a le même aspect et la même structure que celle du testicule.

Examinées au microscope, ces tumeurs donnent tous les caractères du tubercule.

Poumons. — Petite caverne au sommet à gauche ; à droite quelques tubercules crus. Rien à noter dans les autres organes.

TÉTANOS, MORT. HÉMORRHAGIE A LA RÉGION CERVICO-DORSALE, ENTRE LES LAMES VERTÉBRALES ET LA DURE-MÈRE. Par M. A. DUBUC, interne des hôpitaux.

Sarra Irma, âgée de trois ans, entrée le 22 juillet 1862 à l'hôpital Sainte-Eugénie, salle Sainte-Marguerite, n° 10.

Le père et la mère sont bien portants ; trois autres enfants également bien portants. La petite fille qui nous occupe n'a eu ni gourme, ni glandes, aucune maladie de l'enfance ; on nous raconte seulement que, quatre ou cinq jours avant son entrée à l'hôpital, elle aurait été frappée au visage d'un pro-

jectile peu volumineux qui aurait entamé la peau très superficiellement dans la région sous-orbitaire droite; nous devons ajouter qu'il ne restait plus aucune trace de cette légère blessure au moment où nous avons examiné l'enfant.

Le 21 juillet, à midi, elle a été prise de douleurs subites dans la bouche, la tête et la région cervicale; la nuit suivante, elle s'est réveillée en sursaut, en jetant de grands cris et se plaignant de douleurs plus vives dans les mêmes régions. Il y avait déjà du trismus, un peu de renversement de la tête en arrière, une difficulté extrême de la déglutition; les selles étaient supprimées depuis le 19 juillet, il existait quelques envies de vomir; la connaissance était demeurée entière. Au moment de l'entrée à l'hôpital, le 22 juillet, nous avons trouvé une enfant forte, bien développée, au visage coloré. Le pouls était régulier, à 116, la peau modérément chaude, la respiration paraissait un peu gênée; la percussion et l'auscultation ne faisaient rien découvrir d'anormal dans la poitrine. L'expression du visage était celle de l'abattement; l'œil droit était parfois entraîné en strabisme convergent; les arcades dentaires étaient serrées, l'enfant parvenait avec peine à les écarter d'un centimètre environ; elle n'avalait les boissons qu'en petite quantité à la fois et au prix d'une extrême difficulté. Le pharynx semblait contracté spasmodiquement; la tête était fortement renversée en arrière, et, par instants, les muscles de la partie postérieure du cou se contractaient avec énergie, ce qui augmentait le renversement et la douleur. La sensibilité cutanée était partout intacte.

En ma présence, et pendant que j'essayais d'écarter les mâchoires, l'enfant fut prise d'une attaque convulsive qui dura une minute environ; il y eut perte absolue de la connaissance et de la sensibilité. La cage thoracique est devenue immobile et la face violacée; les yeux étaient grands ouverts, les globes immobiles.

Aux membres supérieurs il y avait de la roideur sans mouvements cloniques; les doigts étaient fortement fléchis dans la paume de la main et recouvraient le pouce. Aux membres inférieurs la roideur était moins prononcée. Vers la fin de l'attaque, il sortit par la bouche un peu d'écume blanchâtre.

Pas de garderobes depuis le 19 juillet, pas de vomissements.

23 *juillet*. — Ce matin, l'enfant paraît sans connaissance; la figure est un peu livide, avec du strabisme convergent; respiration très fréquente, expiratrice; peau très chaude : le thermomètre introduit dans l'aisselle marque 41°,5; le pouls, régulier, très petit, 140. Le trismus est très fort; la tête portée en arrière, et la colonne vertébrale fortement courbée, comme dans l'opisthotonos, forme un arc à concavité postérieure. Les membres supérieurs sont tantôt roides, avec les doigts fléchis, et tantôt plus souples; il en est de même dans les membres inférieurs.

La sensibilité, conservée il y a une heure, s'émousse et semble disparaître par l'asphyxie croissante; la résonnance du thorax est bonne et le murmure vésiculaire normal. Pas de vomissements ni de garderobes.

Décès à onze heures du matin par les progrès croissants de l'asphyxie.

Autopsie, le 24 juillet, à neuf heures du matin. — Le cerveau est ferme, fortement congestionné avec un piqueté rouge assez confluent dans le centre ovale de Vieussens; les membranes sont saines, l'arachnoïde transparente, la pie-mère fortement injectée; les vaisseaux superficiels, de même que les sinus de la dure-mère, remplis de sang noir sans caillots. Le cervelet, la protubérance, le bulbe rachidien et la moelle, à la région cervicale, sont fermes, résistants, sans aucune apparence d'altération. A la partie inférieure de la région cervicale et supérieure de la région dorsale, de la septième vertèbre cervicale inclusivement à la quatrième ou cinquième dorsale, on trouve, entre la dure-mère et les lames vertébrales, un épanchement de sang qui se présente sous forme d'un caillot allongé (6 centimètres environ de longueur, 1 1/2 de largeur, 1 d'épaisseur), en partie noirâtre, en partie décoloré, gélatiniforme : cette apparence est due à l'infiltration de sérosité. Ce caillot est limité à la partie postérieure de la dure-mère, et ne paraît pas assez volumineux pour comprimer la moelle. De la cinquième vertèbre dorsale à la région lom-

baire, on trouve, entre la dure-mère et les lames vertébrales, une petite quantité de sang noirâtre extravasé.

Après avoir coupé la dure-mère, on trouve la moelle avec ses dimensions normales, ferme, résistante, sans aplatissement ; l'arachnoïde spinale ne renferme ni sérosité, ni épanchement ; la pie-mère est seule le siége d'une congestion assez prononcée. Dans le canal rachidien, toutes les veines intra-rachidiennes sont gorgées de sang ; on trouve dans le médiastin postérieur, sur le trajet des veines azygos et de leurs branches afférentes, un assez grand nombre de suffusions sanguines larges de 4 millimètres à 1 centimètre. La veine cave supérieure, l'oreillette droite et le ventricule correspondant sont remplis de caillots rouge lie de vin. Les cavités gauches du cœur renferment quelques caillots un peu plus résistants.

Les poumons sont le siége d'une faible congestion à leur bord postérieur ; au sommet et au bord antérieur, on trouve de l'emphysème vésiculaire et interlobulaire. Les organes du ventre n'ont rien offert à noter.

MANIFESTATIONS CARCINOMATEUSES MULTIPLES (CANCROÏDES) ; CACHEXIE ET MORT, par M. J. B. DE LANDETA, interne des hôpitaux.

X... est un homme âgé de soixante-quatre ans, maigre, présentant une teinte subictérique et une langueur de toutes les fonctions.

Ce malade, entré chez M. le docteur Barth, salle Sainte-Madeleine, n° 12, à l'Hôtel-Dieu, dans les premiers jours du mois de novembre 1862, se plaint d'une faiblesse considérable, d'une impossibilité complète de travailler. Depuis quelque temps il a beaucoup maigri ; il n'accuse aucune douleur localisée, mais il est courbaturé ; l'appétit est perdu. La face est pâle, terreuse, avec une teinte subictérique qui décèle une cachexie profonde.

On remarque de plus, à la lèvre inférieure du malade, une

cicatrice sur laquelle, questionné par M. Barth, le malade donne les renseignements suivants :

Il y a huit ans, sans cause à lui connue, il vit se développer à la lèvre inférieure, à l'endroit où existe actuellement la cicatrice, une tumeur de la grosseur d'une noisette, douloureuse, sur les caractères physiques de laquelle il ne peut fournir d'autres renseignements. A cette époque, il entra à la Charité, dans le service de M. le professeur Velpeau, qui extirpa la tumeur.

Le malade quitta l'hôpital quelques jours après, complétement guéri de son opération, et, depuis cette époque, il n'avait ressenti aucun trouble dans sa santé.

D'après ces renseignements, la cicatrice de la lèvre et l'aspect cachectique du malade, M. Barth croit à une cachexie cancéreuse; et, malgré l'examen de tous les organes et un interrogatoire fait avec toute la sévérité apportée par ce médecin dans l'examen des malades, il ne découvre aucune manifestation localisée de la diathèse cancéreuse.

Ceci se passait au commencement de novembre; le malade reste dans le service pendant trois semaines, soumis à une observation rigoureuse. Il continue à maigrir; on ne constate aucun trouble respiratoire ou circulatoire; la miction est régulière et normale, et le malade n'accuse aucun trouble dans la fonction urinaire. Mais les signes de dyspepsie persistent, le malade mange peu ; il est pris de diarrhée que l'on combat par les moyens appropriés.

Vers la fin du mois de novembre, le 22, la religieuse constate que le malade n'a pas voulu manger; il est plus accablé qu'à l'ordinaire, il conserve cependant son intelligence; mais il ne peut pas se servir de son membre supérieur droit; ici les mouvements sont presque entièrement abolis, la sensibilité est cependant conservée.

A ce moment, le malade n'accuse aucun autre symptôme de paralysie; la face n'est pas déviée, la miction et la défécation sont normales; le membre inférieur droit est indemne. Le malade, du reste, n'accuse aucun trouble cérébral; pas de douleur localisée, pas de vomissements, pas de contracture ou convulsion.

En présence de ces accidents, M. Barth pense à une tumeur cancéreuse avec ramollissement cérébral.

Huit jours après, le membre inférieur du côté droit est paralysé du mouvement; puis l'hémiplégie se complète, car il n'est pas difficile de voir une déviation des traits de la face vers le côté gauche qui est sain.

De plus, le malade gâte, car il perd ses urines et ses matières fécales. Tel était l'état du malade dans les premiers jours de décembre.

Depuis cette époque, l'état général ne fait qu'empirer; immobile dans son lit, perdant ses urines et ses matières fécales, ayant perdu la parole, de plus en plus amaigri, il finit par tomber dans le coma, et meurt le 24 décembre 1862, sans avoir jamais présenté de convulsions ou de vomissements, sans se plaindre de douleurs dans les membres paralysés.

Autopsie faite le 25 décembre, à neuf heures du matin.

L'aspect extérieur du cadavre ne révèle rien qui n'ait été constaté pendant la vie; outre l'amaigrissement dans lequel est mort le malade, outre la cicatrice labiale, on ne trouve aucune saillie anormale sous les téguments capable de faire penser à une manifestation cancéreuse, cutanée ou autre.

Mais c'est dans la cavité crânienne que l'on devait trouver des lésions, si les présomptions raisonnées de M. Barth venaient se confirmer.

Les os du crâne ne présentent rien à noter; il en est de même de la dure-mère qui recouvre la partie convexe et les faces latérales des lobes cérébraux. Rien à noter dans les vaisseaux (sinus ou autres); les hémisphères cérébraux eux-mêmes sont parfaitement sains à leurs faces supérieure et latérales.

Les lobes antérieurs du cerveau ont leur aspect et leur consistance normale; il en est de même à la base.

Mais lorsqu'on détache le cerveau, on s'aperçoit d'une légère sécheresse de cet organe, qui est aplati et adhérent à la dure-mère au niveau du lobe postérieur gauche.

Là on peut voir immédiatement deux choses :

1° Un ramollissement évident de la substance cérébrale;

2° Une tumeur consistante, assez volumineuse, qui est logée dans la dépression du tissu cérébral, et qui adhère par un pédicule mince à la face interne de la dure-mère cérébrale, dans l'épaisseur de laquelle il se prolonge et qui est rugueuse à cet endroit.

Voici les particularités que présente en outre l'autopsie :

L'examen des différents viscères démontre, pour les poumons, le cœur, le foie, la rate, les reins, etc., qu'ils ne sont pas le siége d'altérations semblables.

Mais en examinant la vessie, on est tout de suite surpris d'un épaississement considérable de cet organe, épaississement limité surtout à sa base et à son bas-fond, et là on voit manifestement une prostate énorme, dure et altérée. La vessie est ouverte, et alors on voit, au niveau de son col, des végétations cancéreuses.

De plus, une coupe de la prostate montre une altération semblable.

Si maintenant nous décrivons en détail les lésions observées dans ces trois organes, nous voyons :

1° Un ramollissement pulpeux du tissu cérébral au niveau du lobe postérieur. Là, en effet, les circonvolutions sont aplaties, déformées vers la circonférence de la lésion, complétement détruites vers le centre, où la substance grise semble avoir disparu, et la substance blanche a pris une consistance d'une crème un peu liquide. Les vaisseaux qui environnent la lésion ne semblent pas augmentés de volume. A l'endroit excavé et ramolli du cerveau est logée une tumeur que nous allons décrire.

Tumeur. — Celle-ci, ainsi que nous l'avons déjà dit, est pédiculée par sa base, qui adhère intimement et qui semble avoir fait d'abord partie de la dure-mère. De plus, elle est aplatie dans sa portion libre, qui est la plus large ; elle a la forme d'un disque, d'un volume d'une pièce de 2 francs à peu près, d'une coloration d'un rose foncé, et présentant une surface légèrement inégale. Quand on a détaché le cerveau, l'adhérence à la dure-mère a été détruite, mais on peut con-

stater une adhérence de la tumeur à la substance cérébrale. A la coupe, il est facile de voir que la tumeur est très consistante, que sa surface est lisse. En l'examinant avec soin, on se demanderait si elle n'est pas formée par un certain nombre de lobes dépendants d'une même masse et accolés entre eux.

a. La dure-mère qui avoisine cette tumeur dans toute la fosse occipitale, est altérée ; son feuillet interne est rugueux par places et comme criblé de petites masses d'un volume variable, depuis la grosseur d'une tête d'épingle jusqu'à celui d'une petite cerise. Le tissu carcinomateux adhère fortement à la membrane et présente une coloration rosée d'autant plus apparente que les tumeurs sont plus âgées.

b. Outre ces petites tumeurs, on en voit deux plus volumineuses que la première tumeur décrite, également pédiculées, à base plus large, et qui semblent prendre racine jusqu'à la table interne de l'os sur lequel elles reposent.

A leur base, en effet, la dure-mère, par sa face externe, est rugueuse, détruite par places, et là on a détaché des parcelles osseuses que l'on peut encore voir sur la pièce adhérente à la tumeur.

Résumé. — On voit là un tissu cancéreux à différentes périodes de développement quant au volume, dont les plus volumineuses ont détruit la dure-mère jusqu'à l'os. L'une d'elles, se développant du côté du cerveau, en a détruit une portion qui est ramollie.

Vessie. — Tout le corps et les deux faces latérales de ce viscère sont sains, mais le col vésical et le bas-fond sont altérés. La muqueuse vésicale, à ce niveau, est épaisse, d'un rouge violacé, et à la demi-circonférence postérieure du col on voit des bourgeons mollasses, rougeâtres, faire saillie dans son intérieur.

Prostate. — Cette glande est complétement envahie par le produit hétéromorphe. Son volume est très variable, de la grosseur du poing presque, très dure, bosselée, faisant saillie dans la vessie ; son tissu, à la coupe, présente l'aspect du squirrhe. M. Barth, en l'exprimant, a reconnu le suc cancé-

reux. De plus, la coupe du tissu est lisse et concave ; la portion prostatique de l'urèthre conservée dans la pièce est parfaitement saine.

Si l'on juge par les caractères physiques des tumeurs rencontrées chez cet homme, si l'on tient compte de la marche de la maladie, ce fait semble prouver, ainsi que l'a pensé M. le docteur Barth, que cet homme a succombé à la suite d'une cachexie cancéreuse. Enfin, s'il n'en est pas une preuve manifeste, peut-être pourrait-on établir une parenté entre la tumeur enlevée par M. Velpeau, il y a huit ans, et les manifestations actuelles. Resterait à savoir seulement si la première tumeur était une tumeur épithéliale ou un cancer encéphaloïde par exemple. Quelle que soit l'hypothèse, celui-ci ne serait pas le premier fait qui prouverait la mort par cachexie cancéreuse à la suite d'un cancroïde.

M. Cornil pratiqua l'examen microscopique, et remit, quelques jours après la présentation de M. de Landeta, la note suivante :

Les tumeurs qui prennent leur point de départ à la surface interne de la dure-mère, quel que soit leur volume, *sont gris blanchâtre, d'apparence opaque ;* leur coupe est molle, *ne donne pas du tout de suc.* En écartant un peu leur tissu, on voit qu'il est formé par des faisceaux d'un tissu fibrillaire mou, dont la direction est perpendiculaire à la surface d'implantation. En examinant ce tissu à des grossissements progressivement croissants, on reconnaît qu'il est formé par des faisceaux allongés composés de la façon suivante : à leur centre se trouve un tractus étroit, fibrillaire, transparent, sur lequel s'implantent obliquement des cellules parallèles entre elles. Ces cellules allongées, assez volumineuses, nucléolées, se montrent aussi sous forme d'amas circulaire. C'est la forme papillaire du cancroïde. On rencontre aussi quelques rares cellules épithéliales aplaties, très grandes, avec un noyau relativement petit. Ces productions papillaires pouvaient être prises, au premier abord, pour du tissu glandulaire. Dans la grosse tumeur, existent de fines granulations graisseuses en très grande abondance.

Dans la tumeur prostatique, nous avons trouvé comme éléments prédominants des cellules fibro-plastiques assez grosses,

accolées les unes aux autres, sans l'interposition de tissu cellulaire.

Rapport de M. Cornil *sur un cas remarquable d'enchondrome présenté par* M. J. B. de Landeta.

Parmi les présentations faites par M. de Landeta, je vais appeler votre attention sur un enchondrome du bassin, recueilli sur une malade de M. Richet, à l'hôpital Saint-Louis (*Bulletins* de 1861, p. 195). Cette énorme tumeur, qui s'était développée en trois mois, remplissait à droite la presque totalité du bassin, la fosse iliaque et la région inguinale. Contre pareille maladie, la chirurgie, non plus que la médecine, était impuissante, et la malade succomba un mois après son entrée à l'hôpital, avec un œdème des deux membres inférieurs et un état cachectique terminé par une diarrhée colliquative. Il y avait seulement quatre mois qu'elle avait éprouvé, pour la première fois, de la gêne dans la marche et des douleurs sourdes dans le membre inférieur. J'insiste, messieurs, sur la marche si rapide de cette tumeur, qui, à l'opposition de la durée habituellement si longue de l'enchondrome, s'est développée dans ce cas avec toute la rapidité des tumeurs malignes de la pire espèce.

L'autopsie vint justifier le diagnostic, enchondrome, qui avait été porté pendant la vie par MM. Richet et Denonvilliers. La tumeur, mamelonnée, avec formation de kystes en certains points, était recouverte presque partout à sa périphérie par une mince lame osseuse. Elle présentait tantôt l'aspect caractéristique du cartilage, tantôt des points calcifiés, tantôt des alvéoles contenant une matière gélatiniforme. Mais les altérations les plus curieuses siégeaient dans les vaisseaux et les viscères : c'étaient les glandes lymphatiques cartilagineuses et des dégénérescences semblables de la veine crurale et de la vessie. Voici les détails de ces lésions, que je cite textuellement de l'observation rédigée par notre collègue avec toute la précision possible :

« Sur la limite externe de la tumeur sont les organes contenus dans l'entonnoir crural, artère, veines et ganglions lymphatiques. L'examen de chacun de ces organes montre que l'artère est parfaitement saine; que les ganglions lymphatiques sont durs, nacrés et d'aspect cartilagineux. Quant à la veine fémorale, à partir d'un centimètre au-dessous de l'embouchure de la saphène interne, son calibre est rempli par une production très dure et élastique; celle-ci ne se prolonge pas dans la saphène, mais en haut elle se continue dans la veine iliaque. Au-dessous de cette production d'aspect cartilagineux, elle est vide dans une étendue de plusieurs centimètres, et présente des caillots au niveau de la partie moyenne de la cuisse. La vessie, d'une capacité très grande, présente une hypertrophie considérable de sa tunique musculeuse. Dans l'épaisseur de cette tunique on voit des arborisations de substance cartilagineuse plus prononcées au niveau de son bas-fond; là existe une masse de plus de 2 centimètres d'épaisseur, entourant le col vésical, qui semble appartenir à une vessie d'homme à cause de cette disposition pathologique; au niveau de la production sus-énoncée, la muqueuse vésicale est hypertrophiée, dégénérée, et présente des houppes rugueuses dures. »

Ajoutons que l'examen microscopique, fait par notre collègue M. Chalvet et par moi, ont démontré dans les productions précédentes l'existence d'un véritable tissu cartilagineux.

Les ovaires et l'utérus offraient aussi en certains points une apparence cartilagineuse et une grande dureté, cependant leur structure était simplement fibreuse. Je dois dire néanmoins qu'on rencontre parfois une vraie métamorphose cartilagineuse des ovaires, comme en font foi les assertions de notre savant président M. Cruveilhier, et de M. Paulicki (*Allgemeine Pathologie*, p. 157).

La métamorphose cartilagineuse du bas-fond de la vessie, relatée dans l'observation de M. de Landeta, est un fait assez rare pour que, dans son excellent mémoire sur les enchondromes pelviens (*le Progrès*, n°s 18-22, 1859, et n° 2, 1860), notre collègue et maître M. Dolbeau affirme n'en connaître pas un seul exemple. J'ai recherché, de mon côté, dans les

publications périodiques des dernières années, sans être plus heureux.

Après les beaux travaux publiés sur l'enchondrome par notre maître à tous, M. Cruveilhier, par Mueller, Fichte, Burnett, Paget, Ollivier, Fayan, Scholz, Friedberg, Forster, etc., et surtout par M. Dolbeau, dans une série de mémoires, il semble ne me rester rien à dire que vous ne connaissiez tous mieux que moi. Néanmoins, sans aborder le point de vue symptomatique ou chirurgical de ces tumeurs, j'ai cru qu'il serait intéressant de rapporter ici l'état actuel de la science sur leur physiologie pathologique, notamment le mode de développement et les alliances de l'enchondrome avec d'autres tissus morbides de nouvelle formation. Nous verrons, en effet, par l'analyse d'un assez grand nombre de tumeurs, faites à l'étranger, que l'enchondrome peut se trouver allié au cancroïde ou au sarcome médullaire (tumeurs fibro-plastiques, à myéloplaxes ou à médullocèles de M. Robin). Permettez-moi tout d'abord, messieurs, de vous rappeler quelques notions succinctes d'histologie, indispensables pour comprendre la suite de ce rapport.

Le cartilage appartient au groupe naturel des tissus de substance unitive, ainsi que le tissu cellulaire, médullaire, osseux, muqueux et graisseux. Le tissu cartilagineux se constitue dans le fœtus, par le développement des cellules embryoplastiques, au milieu d'une substance fondamentale riche enchondrine.

Les corpuscules qui forment le tissu osseux ne sont eux-mêmes que des éléments cellulaires préexistants, soit dans le cartilage, soit dans la moelle ou dans les couches profondes du périoste; ces cellules changent de forme et s'entourent d'une substance fondamentale différente. Mais j'insiste sur ce fait, parfaitement établi par M. Virchow dans sa pathologie cellulaire, que le développement du tissu osseux consiste uniquement dans une série continue de métamorphoses des mêmes éléments. Un autre fait constant en physiologie normale ou morbide, c'est que le tissu osseux ne rétrograde jamais directement pour donner naissance à du cartilage. Le tissu osseux ne se transforme jamais qu'en tissu médullaire, comme cela a lieu dans l'accroissement sénile des cavités des os longs et

dans l'inflammation des os. Nous verrons bientôt que ces données de la physiologie ont une grande importance pour préciser le point de départ des enchondromes.

Le développement morbide du cartilage est tantôt homologue, c'est-à-dire, formé aux dépens du tissu cartilagineux, tantôt hétérologue.

La formation homologue du tissu cartilagineux est très-rare; à peine pouvons-nous citer, comme exemple, les productions cartilagineuses morbides de la trachée et des bronches. Cette faible tendance du cartilage à donner naissance à du cartilage est bien manifeste dans ses fractures; on voit toujours en effet les pertes de substance, ainsi produites, remplacées par du tissu fibreux ou osseux, mais jamais par du cartilage pur.

Au contraire, rien de plus fréquent que la formation hétérologue, c'est-à-dire prenant son point de départ dans les éléments cellulaires d'un autre tissu. Les tissus qui donnent alors naissance au cartilage, sont ses congénères, les tissus cellulaire et médullaire. Ainsi, lorsqu'un enchondrome se développe dans un os, il ne part pas des cartilages articulaires ni des corpuscules osseux, mais bien de la moelle ou de la face profonde du périoste. Nous nous appuyons ici, pour formuler cette affirmation, sur l'autorité de M. Cruveilhier (*Anat. path.*, t. III) et sur les recherches histologiques de MM. Virchow (*Loc. cit.*) et Paulicki (*Loc. cit.*). De même, les tumeurs enchondromateuses des glandes salivaires, du pancréas, du sein, etc., ont leur origine dans le tissu cellulaire interstitiel et non dans le tissu propre des glandes.

Comment donc se forment les corpuscules du cartilage nouveau? Très-simplement, et par une métamorphose des corpuscules du tissu conjonctif de l'adulte, parallèle à celle de la cellule embryo-plastique du fœtus. Les corpuscules qui existent normalement dans le tissu conjonctif augmentent de volume; la substance fondamentale lamineuse se transforme en une substance hyaline et solide qui forme l'alvéole où se trouve contenue la cellule transformée. Tel est le mode de développement donné par Virchow en 1853 (*Ueber ein Zusammengesetztes gallertartiges « Cystoïd »*. *Arch.*, vol. V, p. 247) et par Forster (*Handbuch der Path. Anat.*, t. I, 1re édit.), et par

Beneke. Tandis que les deux premiers considèrent le corpuscule de cartilage comme succédant à un corpuscule de tissu cellulaire avec formation nouvelle d'une capsule, Beneke regarde la capsule de cartilage comme une simple métamorphose de l'enveloppe du corpuscule de tissu conjonctif et non comme une capsule postformée. (Beneke, *Zur Lehre vom Enchondrom. Archiv für gemeinschaftl, Arbeiten*, vol. V.) Ce mode de développement s'applique complètement au périoste, dont les éléments cellulaires ne sont autres que des corpuscules de tissu conjonctif et aux cellules de la moelle qui sont une production analogue. M. Virchow a en effet montré que le tissu médullaire rouge ne différait pas des jeunes éléments de tissu cellulaire qu'on observe dans les granulations inflammatoires ou bourgeons charnus.

Une fois formé, le cartilage nouveau s'accroît par la multiplication endogène de ses noyaux et cellules, éléments qui, en vieillissant, s'infiltrent de granulations graisseuses.

De ce qui précède, je crois pouvoir poser en toute assurance les conclusions suivantes :

1° Que la formation pathologique du tissu cartilagineux est presque constamment hétérologue, et qu'elle a son point de départ dans les cellules préformées du tissu conjonctif, du périoste et du tissu médullaire.

2° Que les corpuscules osseux ne se transforment jamais directement en corpuscules de cartilage.

Si maintenant, messieurs, vous voulez bien vous rappeler les nombreuses présentations d'enchondromes qu'on a faites dans ces dernières années, vous verrez qu'à côté des tumeurs bien nettement cartilagineuses, il s'en trouvait d'autres dont la nature était pour le moins suspecte à simple vue. Ces dernières offraient, il est vrai, dans certains points, toute l'apparence du cartilage ; mais en d'autres points elles étaient de consistance molle, de coloration blanc grisâtre ou rosé ; et donnaient sur une coupe un liquide louche. Or, la coupe d'un vrai cartilage ne donne qu'un liquide parfaitement transparent contenant des granules graisseux. C'est là la remarque que faisait ici l'un de nos savants maîtres, M. Broca, à propos d'une présentation d'enchondrome du

bassin, par M. Deville, en 1849. (*Bulletins de la Société anatomique*, 1849.)

D'un autre côté, il me serait facile de citer, surtout en compulsant les *Annales* de la Société, bien des cas dans lesquels l'enchondrome se développe rapidement ou même se généralise. Telle est l'observation de M. Landetta, qui motive ce rapport; telle est celle de M. Ducluzeau, insérée dans les *Bulletins* de l'année 1852; telles sont celles de MM. Paget et Richet.

Dans ces observations de tumeurs complexes, à marche rapide ou à récidives, l'examen anatomique n'a pas toujours été fait avec des détails suffisants : on s'est trop souvent contenté de trouver en certains points du vrai cartilage, et on a laissé, sans en approfondir la structure, les parties qu'il eût été précisément le plus utile d'étudier. Deux mémoires de Birloth, insérés dans les années 1859 et 1860 des archives de Virchow, nous permettront de combler cette lacune. Le premier de ces mémoires (*Arch. für patholog. Anatom.* von Virchow, 1859, 2e vol.) a pour objet l'alliance dans les tumeurs parotidiennes, de l'enchondrome avec le fibrome, l'adénome, le sarcome et le cancroïde. La prolifération du tissu fibreux et du tissu glandulaire qui constituent le fibrome et l'adénome nous est familière; on la rencontre dans presque toutes les observations données par M. Dolbeau, dans son mémoire sur les tumeurs parotidiennes. Mais il n'en est pas de même de la dénomination de sarcome. On désigne sous ce nom, en Allemagne, une tumeur molle, à coupe grise ou rosée, qui ressemble beaucoup à l'encéphaloïde, et n'en diffère anatomiquement que par un seul caractère qui est pathognomonique, c'est l'absence dans le sarcome d'une trame fibreuse circonscrivant des alvéoles; au contraire, dans le cancer vrai, on trouve toujours des alvéoles de tissu fibreux dans lesquelles sont contenues les cellules cancéreuses. Le sarcome diffère symptomatiquement du cancer, par sa marche qui est beaucoup plus lente et sa généralisation qui est extrêmement rare. Dans le genre sarcome, rentrent les variétés décrites par M. Robin, sous le nom de tumeurs à myéloplaxes, à médullocèles et à fibro-plastiques. Ce renseignement, quelque succinct qu'il soit, vous suffira, messieurs, pour comprendre que le sarcome, uni à l'en-

chondrome dans les tumeurs parotidiennes observées par M. Bilroth, est loin d'être une complication indifférente ; car si le sarcome est une tumeur souvent bénigne, je crois qu'il serait téméraire, ou pour le moins prématuré, d'affirmer qu'il en est toujours ainsi. Dans son second mémoire sur les tumeurs du sein (*Archiv für patholog. Anat.* von Virchow, 1860, 1er vol.), Bilroth n'a trouvé qu'un seul enchondrome de cette glande qui fût compliqué de sarcome. Cette tumeur provenait de la mamelle d'une chienne. Ne pouvant analyser d'une façon complète ces travaux de Bilroth, et faire ainsi l'histoire du sarcome, j'en conseillerai seulement la lecture ainsi que l'étude des nombreuses planches y annexées, à ceux qui voudraient être édifiés pleinement. A ces observations de Bilroth j'en joindrai une tout à fait analogue, rapportée par Beneke (*Loc. cit.*); c'est un enchondrome des métacarpiens, développé en deux ans chez un vieillard âgé de soixante ans, et qui avait pris un grand développement dans l'espace des deux derniers mois. L'examen microscopique de la tumeur montra à la fois des cellules de cartilage avec leurs alvéoles et la structure du sarcome.

L'existence de ces tumeurs mixtes, formées d'enchondrome et de sarcome, est admise comme un fait hors de doute par Forster (*Handbuch der Patholog. Anat.*, 1er vol., p. 46. Leipsig, 1862).

Il me reste à signaler une complication non moins importante des enchondromes avec le cancroïde. Je n'en connais qu'un seul cas qui a été décrit et figuré par Bilroth dans une tumeur de la parotide. Là, à côté des éléments du cartilage, se trouvaient ces productions allongées sous forme de papilles et les globes épidermiques si caractéristiques des tumeurs perlées ou cancroïdales. Une telle complication est très-importante pour le pronostic, car il est aujourd'hui hors de doute que le cancroïde peut se généraliser.

Je n'ai pas parlé de la formation des kystes qui se rencontrent habituellement dans les enchondromes, parce que cette formation kystique n'a, par elle-même, rien de caractéristique, et qu'on peut l'observer dans toute espèce de tumeurs.

Des faits qui précèdent, je conclurai :

1° Que l'enchondrome est très-rarement simple et se complique habituellement d'hyperplasie du tissu cellulaire ou glandulaire.

2° Qu'on peut le trouver associé à des productions d'un pronostic plus grave, telles que le sarcome et le cancroïde.

COMPTE RENDU

DES

TRAVAUX DE LA SOCIÉTÉ ANATOMIQUE

POUR L'ANNÉE 1861

PAR LE Dr E. SIMON, SECRÉTAIRE

MESSIEURS,

Il y a plus de huit mois que le compte rendu de vos travaux de 1862 devait vous être fait; aussi votre secrétaire n'oserait-il se présenter si tardivement devant vous, si les événements graves qui se sont succédés coup sur coup dans sa vie n'imploraient pour lui la continuation de l'indulgence que vous lui avez témoignée en l'élevant à cette distinction.

Je dois avouer que, lorsque j'ai sollicité vos suffrages, je ne me doutais nullement de toute l'importance des fonctions que vous m'avez conférées, et ce n'est qu'en méditant vos travaux que je me suis aperçu qu'il faut d'autres talents que les miens pour répondre dignement à votre bienveillance : aussi aucun de mes prédécesseurs n'a si vivement que moi ressenti son insuffisance.

Mais il y a plus, messieurs, c'est que déjà en retard de l'accomplissement de mes devoirs, il ne m'a pas été possible, pour ne pas abuser plus longtemps de votre patience, de consacrer à la revue de vos travaux tout le temps et de faire toutes les recherches qu'ils nécessitent.

Je viens donc, avant de constater le butin de 1862, réclamer merci de votre part, et vous prier d'excuser votre secrétaire

de ne s'être pas maintenu à la hauteur de la mission que vous lui avez confiée, tout en cherchant à suivre de loin la voie tracée par ses devanciers.

Comme eux, j'adopterai l'ordre anatomique dans le résumé de vos travaux, et je mentionnerai d'abord ceux qui se rattachent à l'anatomie normale ou à la tératologie, puis j'aborderai ceux qui se rapportent aux lésions des systèmes, puis des appareils, et je terminerai par les lésions qui intéressent plus généralement l'économie.

Anatomie.

Les présentations se rattachant à l'anatomie normale n'ont pas été nombreuses. Y a-t-il véritablement lieu de s'étonner de leur rareté, et d'accuser notre insouciance à cet endroit? Je ne le crois pas. Ce n'est pas que je veuille dire que l'anatomie soit arrivée à son dernier degré de perfection, qu'il n'y reste rien à découvrir, rien à préciser avec plus de soin. Non certainement, il y reste encore à glaner, malgré l'habileté avec laquelle sont faits nos ouvrages didactiques. Mais les conquêtes que l'on y peut faire, ou doivent être toutes fortuites, ou doivent être le résultat d'un travail opiniâtre persévérant, d'un contrôle minutieux. Or, peu d'entre nous suivent cette voie ardue, et la direction des concours d'anatomie, tels qu'ils sont organisés maintenant, n'y prête guère ; ne nous étonnons donc pas de la pauvreté relative de nos documents à l'endroit de l'anatomie normale.

Du reste, messieurs, si les faits qui ont été soumis à votre attention sont rares, il y en a parmi eux de très-importants et très-remarquables.

M. Édouard Cruveilhier, digne continuateur des œuvres de son savant père, est venu, par des recherches précises et nombreuses sur les synoviales du long péronier latéral, fixer nos idées sur leur disposition. Nous savions que le tendon du long péronier latéral était accompagné de synoviales dans presque tout son parcours, mais nos maîtres étaient loin de s'entendre sur la disposition de ces synoviales. Les uns, avec

M. le professeur Cruveilhier, admettaient trois bourses distinctes de l'origine de ce tendon à sa terminaison; d'autres, d'accord avec Meckel, Theile, M. Richet, pensaient que, dans ce trajet, les synoviales se divisaient en deux loges parfaitement distinctes. M. Maslieurat, à la suite de ses recherches sur les gaînes tendineuses et aponévrotiques du pus (*Gazette médicale*, 1840), avait généralement fait admettre que la synoviale de ce tendon s'étendait sans interruption de son origine, derrière la malléole externe, à sa terminaison; il nous avait fait craindre la transmission de phlegmons diffus par son intermédiaire, à la suite d'amputations partielles du pied qui ouvraient cette séreuse, assimilant ainsi les accidents qu'elle pouvait faire naître, à ceux que nous n'avons que trop souvent l'occasion d'observer dans les lésions des gaînes synoviales du petit doigt et du pouce.

M. Édouard Cruveilhier nous a démontré, sur une série de pièces parfaitement préparées, qu'il ne fallait admettre, ni l'opinion de notre vénérable président, trois synoviales distinctes, ni celle de M. Maslieurat, une synoviale unique partout continue à elle-même, mais adopter l'opinion intermédiaire, l'existence de deux synoviales parfaitement isolées cinq fois sur six au moins. Nous avons pu voir, que l'une de ces synoviales est étendue de l'origine du tendon à l'extrémité antérieure de la face externe du calcanéum, l'autre de la face externe du cuboïde à l'extrémité postérieure du premier métatarsien. Donc nous n'avons plus à redouter, que dans un sixième des cas, les accidents de phlegmon diffus que nous faisait craindre M. Maslieurat, et en ceci les recherches de notre collègue sont parfaitement d'accord avec ce que nous enseigne la clinique.

Un second fait anatomo-physiologique, complétement en désaccord avec les idées reçues, vous a été présenté par M. Tarnier. Ce collègue, si versé dans la pratique des accouchements, vous a fait voir un utérus sur lequel existait encore la caduque vraie. A plusieurs reprises, il a eu l'occasion de constater cette particularité. Serait-ce un fait anormal que cet habile investigateur aurait eu le bonheur de rencontrer plu-

sieurs fois? Telles ne sont point les tendances de l'opinion de M. Tarnier. Selon lui, la règle serait que la caduque vraie reste adhérente à l'utérus lors de l'expulsion de l'œuf; mais cette caduque s'altère, se détruit rapidement, et pour la rencontrer, il faudrait avoir l'occasion d'examiner l'utérus peu de temps après la parturition. Il est rare de faire des autopsies d'accouchées dans les conditions favorables à la vérification de ce fait. Presque toujours une semaine s'écoule au moins entre l'accouchement et la mort, et alors la caduque vraie est méconnaissable et quelquefois complétement détruite. De là l'opinion des auteurs que cette caduque est expulsée en même temps que le reste des membranes, opinion controuvée par les faits observés par M. Tarnier, chaque fois qu'il a eu l'occasion d'étudier l'utérus à une époque voisine de l'accouchement.

A côté de ces recherches, toutes personnelles à leurs auteurs, il est une communication très-remarquable de notre érudit et cher collègue, le docteur Constantin Paul, sur laquelle je veux appeler un moment votre attention. Versé dans la connaissance de la langue allemande, le docteur Paul n'a pas dédaigné de vous faire part d'une trouvaille très-importante qu'il avait faite dans les écrits des auteurs allemands, laquelle vient compléter l'étude des aponévroses de l'abdomen, si remarquablement étudiées par Gerdy et MM. Velpeau et Denonvilliers. Cette découverte consiste dans la détermination d'une nouvelle loge aponévrotique dans laquelle se mouvrait la vessie.

Pour donner une idée de la valeur de cette nouvelle connaissance, rappelons de la manière la plus concise possible, quel était l'état de la science au moment où parut l'exposé des recherches de Retzius, un des anatomistes les plus distingués de notre époque.

On admettait généralement alors, que le feuillet postérieur de la gaîne du grand droit antérieur de l'abdomen, formée par l'aponévrose du transverse et la division postérieure de l'aponévrose du petit oblique, s'interrompait à l'union des deux tiers supérieurs avec le tiers inférieur de ce muscle, et se portait au devant de lui pour renforcer le feuillet antérieur de sa

gaîne. Il résultait de cette interruption brusque un bord très-accusé, en forme d'arcade, qui se continuait à ses deux extrémités avec deux espèces de cordons fibreux, résultat de l'épaississement produit par les deux feuillets de la gaîne des grands droits antérieurs à leur bord externe. Cette arcade et ces ligaments avaient reçu le nom d'arcade et de ligament de Douglas; ils circonscrivaient tout le tiers inférieur des muscles grands droits, qu'on supposait libres à ce niveau, et n'être séparés du péritoine que par la seule interposition du *fascia propria*. C'était dans le tissu cellulaire lâche de ce *fascia* que la vessie s'élevait et venait s'interposer entre la séreuse et les muscles. Tel était, si votre secrétaire ne s'abuse, l'état de nos connaissances anatomiques à cet endroit.

Retzius démontra que ces idées étaient erronées, et que là, comme partout ailleurs, on pouvait appliquer cette belle loi établie par Gerdy, qu'il n'existe point d'organe sans enveloppe aponévrotique qui le limite, que cette enveloppe créée pour les besoins de l'organe se modifie pour s'approprier à ses fonctions, et que la vessie rentrait dans la loi commune.

On admettait jusqu'ici que le réservoir urinaire se mouvait dans un espace vague sans limites, il n'en était rien, comme vous le prouvent les recherches de l'anatomiste suédois.

Tout le monde sait que le professeur Denonvilliers, éminent anatomiste, démontra, dans ses remarquables études sur les aponévroses du périnée, l'existence d'un nouveau feuillet, le feuillet prostato-péritonéal, qu'il supposait aller se perdre : en haut, sur le cul-de-sac du péritoine vésico-rectal; en dehors, sur les côtés de la vessie; ce feuillet servait à fermer, en arrière, la loge des vésicules séminales. Nous allons voir qu'il n'est qu'une dépendance modifiée à ce niveau de l'aponévrose postérieure de la loge périvésicale. Retzius a mis hors de doute, en effet, et tout le monde peut le vérifier après lui très-facilement sur un sujet convenable, que l'arcade de Douglas se divise en deux feuillets très-minces, l'un antérieur, qui s'applique sur la face postérieure des grands droits, pour leur continuer une gaîne dans leur tiers inférieur, où l'on croyait qu'ils en manquaient. Ce feuillet se jette, de chaque côté, sur les ligaments de Douglas; en bas, sur les pubis, à la sym-

physe pubienne, sur la ligne médiane; il ne contracte aucune adhérence avec le feuillet antérieur, de sorte que là la gaîne des grands droits est unique et est commune à tous deux. L'autre division de l'arcade de Douglas est postérieure et plus accusée; ce second feuillet, assez ample pour être refoulé en arrière par la vessie distendue par l'urine, offre les mêmes limites, en haut et sur les côtés, que le feuillet antérieur; en bas, il se continue sur le bas-fond de la vessie, en se renforçant pour constituer le ligament prostato-péritonéal; sur les côtés, il va se jeter sur les ligaments pubio-prostatiques. Assez lisse et comme glutineux à sa face antérieure, il est en arrière séparé du péritoine par le *fascia propria*, dont on le distingue facilement par l'aspect, la direction et la consistance de ses fibres. Relisez, du reste, messieurs, la traduction de Hyrlt (exposant les travaux de Retzius) par M. Paul, voyez les déductions physiologiques et pathologiques que notre collègue a su en déduire, à l'exemple de Werz et Gruber, et vous pourrez constater que cette conquête, qu'ont enregistrée nos *Bulletins*, n'est pas une des moins importantes de cette année.

Tératologie.

Si l'anatomie normale a fourni à nos *Bulletins* un contingent peu considérable, quoique des plus importants, disons qu'il n'en a pas été de même de l'anatomie anormale, de la tératologie. Celle-ci nous a doté d'un assez grand nombre de faits, dont la plupart se rapportent à de simples variétés anatomiques, et doivent être rangés parmi les hémitéries.

M. Dubreuil nous a apporté un exemple de cette transposition d'origine d'artère, que vous trouvez très-exactement décrite dans l'ouvrage d'anatomie de notre vénérable président (t. II, p. 608). L'exactitude de la description en est telle qu'il semblerait qu'elle a été faite précisément sur le cas présenté par M. Dubreuil. Vous avez pu constater sur sa présentation que la sous-clavière droite, lorsqu'elle naît de la crosse de l'aorte, au-dessous de la sous-clavière gauche, s'en détache en

même temps en arrière, et passe, pour se rendre à sa destination, derrière la trachée et l'œsophage. Outre les restrictions que la connaissance de ces faits doit introduire dans la détermination du diagnostic des anévrysmes des artères qui constituent l'aorte ascendante, ils emportent avec eux une importance beaucoup plus grande encore relativement à la tératologie. En effet, cette similitude, cette identité dans leur manière de se reproduire, n'indique-t-elle pas aussi une similitude, une identité de causes, et ne voyons-nous pas, dès lors, que la nature, pour être aussi régulière dans ses écarts, doit être soumise à des lois tout aussi régulières que celles qui la régissent dans l'état normal? De là la présomption, je dirais presque la preuve d'une classification naturelle en tératologie, et l'espoir d'arriver certainement à la découverte des causes et des lois qui la régissent.

Vous avez eu ensuite l'occasion de constater une variation bien curieuse dans le trajet de la grande veine azygos; ce cas, que je crois unique dans la science, est dû à M. Bouchaud. Voici en quoi il consistait : la grande veine azygos avait été reportée plus à droite que d'habitude; il en est résulté qu'au lieu de répondre à la plèvre médiastine droite, elle a été recouverte par la portion postérieure de la plèvre pariétale, et alors, ne pouvant se diriger librement dans le médiastin pour atteindre la veine cave supérieure, elle a rencontré au-devant d'elle un feuillet séreux qu'elle a déprimé en forme de ligament suspenseur, fidèle qu'elle a été à son trajet et à sa direction. Et comme dans ce trajet elle était gênée par la présence du poumon, elle l'a largement divisé en deux lobes, sans contracter avec eux la moindre adhérence. Peut-être ce fait pourra-t-il jeter quelque lumière dans l'étude de la genèse des séreuses et de leur rôle dans l'embryogénie.

Un remarquable exemple d'interruption de deux côtes à droite nous a fait regretter, comme au présentateur, qu'il ne lui ait pas été donné d'étudier sur le porteur de cette anomalie les phénomènes de la respiration, et la valeur des théories de la formation des hernies du poumon. C'est par hasard que

M. Vielle a trouvé sur un cadavre cette pièce sans précédent dans nos *Bulletins*.

A M. Fluriu vous devez la connaissance d'un exemple assez rare de continuation des faisceaux musculaires du sterno-mastoïdien avec ceux du grand droit antérieur de l'abdomen correspondant, ceci rappelle une disposition à peu près semblable que l'on retrouve normalement chez le singe et les rongeurs.

Trois anomalies intéressant l'organe d'excrétion urinaire ont été enregistrées dans nos *Bulletins*. Deux n'offrent rien que de très-connu, ce sont des fusions des deux reins, présentés par MM. Jules Meunier et Périer. La troisième est plus remarquable, c'est une absence du rein droit avec persistance de l'uretère correspondant. L'uretère commence par une ampoule qui rappelle la forme et surtout la structure du bassinet, inférieurement il paraît s'ouvrir dans la vessie, après avoir présenté une dilatation ampullaire.

S'il n'est pas rare de rencontrer un canal déférent sans testicule et même sans épididyme, il l'est extrêmement de trouver un uretère sans rein ou sans débris ou vestiges de cet organe.

L'embryologie ne pourrait-elle pas nous donner la clef de ces dissemblances dans les anomalies des deux appareils? Elle nous fait constater que le rein et son canal vecteur naissent du même blastème, tandis que les parties constituantes de l'organe de la fécondation naissent de blastèmes différents et isolés à leur origine. Ne serait-ce pas à cette différence dans leur manière de se produire, de se constituer, qu'il faudrait rattacher la cause première des variations, des anomalies qui affectent ces organes; un blastème pouvant être altéré ou détruit, dans un cas, sans que les blastèmes voisins soient lésés, tandis que le blastème étant unique pour l'appareil d'excrétion urinaire, ses lésions primordiales entraînent celle de ses parties constituantes. Une autre remarque doit être déduite du fait qui nous a été soumis par M. Ferrand, c'est que l'anomalie affecte le côté droit. Or, de tous les cas qu'ont enregistrés nos *Bulletins*, un seul est indiqué comme affectant ce côté, et il résulte d'une communication verbale, d'un sou-

venir de M. Denonvilliers rapporté à l'occasion d'une présentation analogue faite par un autre collègue. Cependant, messieurs, les exemples d'absence complète d'un rein ne sont pas absolument rares. Il y a donc lieu de s'étonner qu'ils aient été si rarement constatés à droite. En recherchant la cause de ces différences, peut-être pourrait-on arriver à découvrir celle même de ces anomalies?

Ici se présente un fait sur lequel je crois devoir appeler toute votre attention, parce que je ne le regarde pas comme jugé en dernier ressort, parce qu'il est plein d'importance au point de vue de la médecine légale et de la physiologie, parce que vous formez une collection de chercheurs, qui mieux que personne pouvez contribuer à l'éclairer. M. Mercier nous a demandé à quoi on devait attribuer, ou comment on pouvait expliquer l'absence d'animalcules spermatiques bien conformés dans le sperme d'un monorchide qui, marié depuis huit ans, n'avait pas encore eu d'enfants. M. U. Trélat crut pouvoir émettre l'opinion que cela tenait à ce que le testicule droit, bien conformé, indemne de maladie, n'était apparu dans le scrotum qu'après l'âge de douze ans. D'après ses souvenirs, tel était le résultat auquel Er. Godard était arrivé après ses nombreuses recherches sur la question. J'ai relu, à cette occasion, les travaux de notre regrettable collègue, et nulle part je n'ai trouvé la confirmation de l'opinion de M. Trélat. Suivant Godard, tout cryptorchide doit être regardé *constamment* comme passible d'infécondité; mais lorsqu'un testicule normal finit par reprendre sa place habituelle, alors Godard pense, d'après le fait observé par Verdier (*Traité des hernies*, p. 446), que cette simple mutation suffit pour faire réapparaître la fécondité, et il dit (*Études sur la monorchidie et la cryptorchidie chez l'homme*, p. 149. Paris, 1857) : « Quant à nous, nous ne voyons pas pourquoi un testicule qui était parfaitement sain dans l'abdomen ou dans le canal inguinal, mais qui ne sécrétait pas de spermatozoaires, ne deviendrait pas propre à remplir cette fonction quand il est descendu dans le scrotum, où il est placé dans des conditions toutes nouvelles, et dont nous avons signalé l'importance. »

Godard ne croit donc pas que l'époque à laquelle descend le testicule normalement conformé ait de l'influence sur ses fonctions; pour lui, et je lui laisse toute la responsabilité de son opinion, le défaut de sécrétion de spermatozoïdes bien conformés tient à l'immobilité à laquelle est condamné le testicule qui n'a pas gagné le fond du scrotum. Voici, du reste, son hypothèse (*Ibid.*, p. 72) : « Nous appuyant sur ce fait que, dans tous les cas d'ectopie que nous avons observés, le testicule était fixe et immobile dans le lieu qu'il occupait, nous pensons que le testicule, non complétement descendu, ne sécrète pas de spermatozoaires, parce qu'il n'a pas la mobilité qui lui est propre et dont il jouit dans le scrotum, où à chaque instant il est soumis aux contractions du crémaster. »

Chez le client de M. Mercier le testicule est sain, il est descendu dans le scrotum avant l'époque où se révèle habituellement la puberté chez l'homme, et cependant il reste impropre à la production de spermatozoïdes parfaits.

M. Mercier se demandait si, pour le cas présent, il n'y avait pas vice de structure, et, généralisant aussitôt son hypothèse, si les exemples de monorchidie et de cryptorchidie ne tenaient pas aussi à un état d'imperfection primordiale de l'organe, qui, le rendant inhabile à la reproduction, enrayerait par le même fait sa migration; en un mot, si l'ectopie ne reconnaissait pas comme cause principale l'imperforation de l'organe lui-même. Je n'abuserai pas de votre patience, messieurs, en faisant repasser devant vous les études de MM. Follin et Goubaud, et de Godard, toutes contraires à cette opinion. Il est aujourd'hui parfaitement avéré que les testicules, pour être retenus loin de leur siége normal, n'en sont pas moins parfaitement sains, et que c'est là le cas le plus habituel. Il est reconnu aussi que la cause de leur ectopie, indépendante de leur conformation, tient le plus ordinairement à l'imperfection, à la faiblesse du *gubernaculum testis*, quelquefois à la résistance des anneaux fibreux ou des parois de l'abdomen, rarement enfin à un vice de structure ou à une maladie congénitale de l'organe ou des parties qu'il a à traverser dans sa migration. On ne peut donc admettre l'hypothèse de M. Mercier d'une manière absolue; je vais plus loin, je crois qu'on ne

doit l'admettre dans aucun cas. Combien, en effet, n'existe-t-il pas d'exemples aujourd'hui de canaux déférents, seuls ou accompagnés d'épididymes, entraînés au siége normal du testicule en l'absence complète de ce dernier organe. Certes, si l'ectopie devait tenir à une lésion de structure du testicule, à son atrophie, ce serait surtout lorsque le vice de conformation est porté à son dernier degré qu'elle devrait se manifester. Eh bien! c'est à peine si elle a été signalée dans les circonstances que je viens de rappeler. A quoi tient donc l'annulation des fonctions de l'organe? Doit-on admettre, avec MM. Goubaud et Follin, qu'elle tient uniquement à la situation anormale, et de plus, avec Godard, à l'immobilité qu'elle entraîne? Mais alors que faire, que penser des observations de Hunter, de Poland, qui cite (*Guy's Hospital Reports*, 2e série, t. II, p. 162, 163) l'exemple d'un cryptorchide, lequel se maria plusieurs fois et eut deux enfants, et de cette autre observation communiquée à M. Curling par M. Cock (de Guy's hospital), dans laquelle un cryptorchide marié deux fois eut de chacune de ses femmes deux enfants. Ne faut-il pas reconnaître, dans ces circonstances, à moins d'admettre de ces fins de non-recevoir établies sur l'incertitude de la moralité des femmes, ne faut-il pas admettre que la situation et l'immobilité de l'organe ne suffisent pas à elles seules pour produire l'infécondité, et que, quoique l'organe paraisse intact et complet dans les cas de cryptorchidie, il possède cependant ou un vice de structure ou un vice fonctionnel, un défaut d'excitation nerveuse qui paralyse ses fonctions, et contribue plus ou moins à son défaut de migration. J'appelle donc votre concours, messieurs, pour résoudre des questions dont il est inutile que je vous fasse ressortir l'importance pratique et légale.

Mettons-nous donc à la recherche de savoir si le testicule qui n'atteint pas le scrotum est constamment frappé de stérilité, comme l'attestent les observations de MM. Follin, Goubaud et Godard; si son manque d'aptitude à la procréation est fatalement lié à l'ectopie, et, s'il en est ainsi, si il est essentiel ou susceptible de disparaître quand l'ectopie disparaît elle-même.

Nous savons par l'observation de Verdier qu'un cryptorchide devenu monorchide a été apte à procréer; dans ce cas,

devons-nous admettre que le testicule n'avait jamais aliéné ses fonctions, comme dans les faits cités par Hunter, Poland et Cock, ou qu'il les a reconquises après sa migration complète? C'est ce qu'un examen du sperme, antérieur à celui-ci, aurait pu démontrer. Enfin les observations de Hunter, Poland, Cock, que je viens de rappeler, ont-elles trait à des faits tout à fait exceptionnels, comme tendent à le prouver les conclusions des travaux de MM. Follin et Godard. Telle est, messieurs, une série de questions que notre Société peut, à bon droit, espérer de résoudre, et si elle y arrive, je crois que ce ne sera pas un de ses moindres titres de gloire, déjà si nombreux.

A la page 217 de nos *Bulletins* se trouve relaté un autre exemple très-curieux d'anomalie dans la disposition des parties constituantes du testicule, lequel a été mis sous nos yeux par M. Dolbeau. Il s'agissait d'une séparation complète du testicule et de l'épididyme, renversés dans leurs rapports, et situés à une assez grande distance l'un de l'autre, quoique communiquant entre eux. Une hydrocèle était venue compliquer cette singulière disposition, et cependant notre habile collègue la diagnostiqua pendant la vie, malgré son étrangeté. Il crut que cette disposition était peut-être plus commune qu'on ne serait tenté de le croire au premier abord, et que c'était très-probablement à elle qu'avaient dû avoir affaire MM. Gosselin et Follin dans les cas d'absence du testicule, avec persistance de l'épididyme, qu'ils avaient signalées. Nous ne saurions nous ranger à son avis; nous regardons le fait de M. Dolbeau comme fort rare, et nous croyons qu'il diffère complétement des deux cas d'absence de la glande testiculaire auxquels il a fait allusion : 1° parce que les injections les plus pénétrantes ont été faites vainement pour découvrir l'organe, et cela par des maîtres fort expérimentés aussi dans cet art; 2° parce que ni l'un ni l'autre n'ont trouvé d'animalcules spermatiques dans les vésicules séminales correspondantes, tandis que M. Dolbeau en a rencontré; 3° parce qu'enfin, vu le développement du testicule et de l'épididyme, qui, à la manière de l'ovaire et de la trompe utérine, naissent isolément de chaque côté du corps de Wolf, il peut se produire un

arrêt de développement du parenchyme de l'organe, sans que celui de son canal vecteur soit influencé. Quoi qu'il en soit, le fait de notre savant collègue et ami n'en garde pas moins toute son importance, tant tératologique que clinique.

Pour compléter la série des exemples d'hémitéries qui vous ont été présentées, je me contenterai de vous rappeler le cas de *spina bifida* de M. Servoin, et un exemple de vice de conformation du cœur caractérisé essentiellement par la persistance du trou de Botal. M. Guériot nous en a donné une description très-détaillée, et il nous a fait remarquer une atrophie remarquable du ventricule droit, rendu inutile par le fait de son absence de communication avec l'artère pulmonaire; celle-ci s'ouvrait largement dans l'aorte par le canal artériel.

Un seul exemple d'hétérotaxie complète nous a été signalé par M. Ollivier pour venir appuyer l'opinion de notre honorable président, que l'incurvation latérale de la colonne vertébrale est due à la pression exercée en ce point par la crosse de l'aorte. Il fut constaté sur un nouveau-né affecté d'ectopie complète des viscères que l'incurvation avait lieu à droite; on ne pouvait donc, dans ce cas, accuser l'influence de l'action musculaire.

Il ne nous reste plus à rappeler que trois faits se rattachant à la classe des monstruosités proprement dites de Geoffroy Saint-Hilaire pour avoir passé en revue toutes les anomalies qui nous ont été soumises.

L'un était un fœtus phocomèle des membres supérieurs, dans lesquels M. Dubreuil a retrouvé les rudiments du squelette; un autre, un exemple fort intéressant de monstre célosomien; il a été présenté par M. Houël. Entre autres anomalies, il existait dans ce monstre un défaut de réunion des parois abdominales de l'ombilic au pubis, d'où résultait une ouverture comblée, supérieurement par les membranes du cordon, inférieurement par une vessie exstrophiée, à la surface de laquelle venaient s'ouvrir l'intestin et les uretères. Tout le gros intestin et le rectum manquaient.

M. U. Trélat, dans une note remarquable, chercha à expliquer ce fait par un arrêt de développement faisant persister un état embryonnaire tout à fait primitif. L'hypothèse de M. Trélat, plausible pour ceux qui adoptent l'opinion de M. Coste, à savoir : le bourgeonnement de la vésicule ombilicale pour former la vésicule allantoïde, ne l'est plus autant pour ceux qui adoptent les idées de Baer, à savoir : le développement isolé de la vésicule allantoïde, puis sa communication avec l'extrémité inférieure ou postérieure de l'intestin (*aditus posterior ad intestinum*) ; en effet, dans cette manière de voir, l'extrémité inférieure de la gouttière intestinale, l'*aditus posterior*, constitue le rectum, et par conséquent tout le gros intestin se développe au-dessus de cette communication. D'où vient donc qu'ici rectum et gros intestin manquent complétement? Du reste, que l'on adopte l'une ou l'autre opinion, l'hypothèse d'un arrêt de développement, de la persistance d'un état embryonnaire ne suffit pas, car il reste à expliquer la destruction de la partie antérieure de la vésicule allantoïde, qui devait se transformer en paroi antérieure de la vessie, et à comprendre l'absence de la paroi hypogastrique, états embryonnaires qui ne sont pas tous contemporains. Il faut donc admettre, dans ce cas, la persistance de la cause du premier arrêt de développement, réagissant jusqu'à la fin sur toutes les parties qui se trouvent dans sa sphère d'action, ou la coexistence peu vraisemblable de plusieurs causes agissantes. Or, ce sont précisément ces connaissances qui nous font défaut, et, malgré les tentatives les plus louables et les plus ingénieuses de MM. Serres, Cruveilhier, Geoffroy Saint-Hilaire, Montgomméry et autres savants pour expliquer les monstruosités, nous devons avouer qu'elles ne suffisent pas encore pour satisfaire l'esprit sur toutes les anomalies, et que très-souvent la connaissance véritable des causes prochaines nous manque.

Il ne me reste plus, pour clore la série des monstruosités qu'à mentionner le kyste fœtal, que nous a envoyé M. Bonnet de Fains; ce kyste offrait les rudiments les plus élémentaires du parasyte endocymien ; il était formé par une coque osseuse contenant une dent, et s'insérait sur la vessie. Les remarques

les plus immédiates que ce fait puisse faire naître c'est que ces monstres se greffent autre part que dans les régions parcourues par le côlon ou occupées par l'ovaire; c'est que, si l'on compulse les archives de la science, on les rencontre bien plus souvent chez la femme que chez l'homme, et chez celle-là plus souvent au voisinage des organes sexuels. D'où vient cette fréquence? D'où vient cette prédilection des parasites pour les organes génitaux de la femme? Ne serait-on pas tenté, en face de cet état de choses, de supposer qu'ils doivent être quelquefois des produits de conception extra-utérine, arrêtés lorsqu'ils ne se greffent pas sur les organes génitaux eux-mêmes, car je ne puis croire qu'il n'y ait qu'au parasite contemporain de l'autosite que soit réservé cet état tout à fait rudimentaire du développement.

Anatomie pathologique.

Squelette. — Parmi les lésions du squelette qui vous ont été soumises, quelques-unes sont venues combler quelques lacunes de la science; d'autres, pour ne pas avoir atteint ce but, n'en ont pas moins attiré toute votre attention par leur importance. Elles ont donné lieu à des discussions qui, sans entraîner la conviction chez tous, ont du moins exposé nettement l'état actuel de la science à leur égard.

Un jeune et très-distingué chirurgien de marine, M. Berchon, nous a envoyé de Rochefort une observation fort complète de fracture du crâne. Cette observation lui a servi à indiquer une nouvelle forme de fracture directe de cette cavité osseuse, qui, pour toute naturelle qu'elle était, n'en avait pas encore été soupçonnée jusqu'à lui. Rappelons brièvement le fait, car, dans cette circonstance, je ne puis mieux faire que de vous renvoyer à l'observation et au rapport si clair et si judicieux de M. U. Trélat, auquel elle a donné lieu.

Un pontonnier tombe du faux-pont à fond de cale, de façon à ce que la tête vienne porter la première sur la muraille d'enceinte du navire. Une fracture comminutive, avec enfoncement des esquilles, se produit au point où la tête rencontre

la muraille résistante. Du siége de la fracture partent des irradiations qui s'arrêtent à quelques centimètres, en se bifurquant ou non; une seule se poursuit le long de toute l'étendue de la base du crâne, traverse le corps du sphénoïde et se bifurque aussi pour comprendre dans l'aire de bifurcation tout le pourtour du trou occipital et se terminer en arrière des condyles du même nom, en les faisant éclater en plusieurs segments. En présence d'un tel prolongement à travers le corps du sphénoïde et les sutures pétro-basilaires, en présence de l'écrasement des condyles, était-il raisonnable d'admettre que l'on avait affaire à une simple irradiation du premier centre fracturé? était-il même rationnel de penser que l'on avait sous les yeux un exemple de fracture par contre-coup dans le point diamétralement opposé au premier point fracturé? Évidemment non. Aussi admettrons-nous, avec MM. Berchon et Trélat, que les fractures produites autour du trou occipital sont le résultat de la pression qui a été exercée directement sur les condyles par la colonne cervicale, animée de toute la quantité de mouvement acquise par le tronc dans la chute, ou du moins par toute celle qui n'avait pas été épuisée par la résistance et la fracture du frontal; en un mot, nous dirons que nous avons là affaire à une fracture directe, laquelle s'est mise en communication avec celle du frontal. Vous le voyez, messieurs, nous voici en possession d'un nouveau fait acquis à la science, et c'est notre Société qui a eu l'honneur de le consigner la première et de le conserver dans ses *Bulletins*. Permettez-moi de remercier publiquement en votre nom M. Berchon, l'observateur distingué et aujourd'hui notre collègue, de nous en avoir réservé la primeur.

En 1858, M. Siredey rappelait aux membres de la Société (*Bulletins de la Société anatomique*, 2e série, t. III, p. 12) combien fréquemment la fracture du calcanéum passait inaperçue, et que c'était peut-être bien à cette cause qu'il fallait rapporter le nombre relativement restreint d'observations que nous possédons à ce sujet. M. Malgaigne, dans son mémoire sur cette lésion et dans son *Traité des fractures*, page 833, indique également avec quelle facilité on confond souvent la fracture du calcanéum avec toute autre; vous ne serez donc pas sur-

pris, messieurs, que, dans le fait présenté par M. Moricourt, il en ait été ainsi. On n'avait d'abord cru qu'à une fracture du péroné; plus tard, lorsque la consolidation du péroné parut être obtenue, la crépitation persistant au-dessous des malléoles, on pensa à une fracture de l'astragale; en fin de compte, l'autopsie vint révéler qu'il s'agissait d'une fracture du calcanéum. L'observation de M. Moricourt vient donc nous rappeler toute la difficulté du diagnostic de ces fractures. On y trouve cependant, messieurs, des signes sur lesquels eussent insisté MM. Voillemier et Malgaigne, et je ne doute pas qu'en leur présence ces maîtres éminents n'eussent déterminé exactement le siége de la fracture : je fais allusion à l'ecchymose, très-accusée sous la malléole interne, et surtout à l'affaissement de la voûte du pied avec abaissement des malléoles; ces deux derniers signes n'appartiennent qu'à la fracture du calcanéum.

Lorsque je vous aurai rappelé une fracture spontanée de l'humérus, consécutive à un cancer secondaire de cet os (Hallé), une fracture extra-capsulaire du col du fémur avec pénétration (Legros), et une fracture intra-capsulaire du col du fémur, j'aurai épuisé le bilan des fractures. Je ne m'arrêterai un moment que sur ce dernier exemple, lequel nous a été soumis par M. Colombel, parce qu'il a été l'occasion d'une hypothèse de la part de M. Dolbeau, hypothèse qui demande à être contrôlée, comme nous l'a dit son auteur. Dans un fait de fracture intra-capsulaire compliquée d'arthrite sèche, M. Nélaton et M. Dolbeau n'ont pu retrouver le fragment interne, la tête du fémur. Or, dans le cas de M. Colombel, compliqué également d'arthrite sèche, cette tête est très-notablement atrophiée. Ne se passerait-il pas dans de telles circonstances l'exagération de cette aberration de nutrition qui caractérise l'arthrite sèche, et qui consiste dans la résorption des formes normales du squelette et dans la production de formations osseuses nouvelles et anomales dans le voisinage, et l'arthrite sèche ne pourrait-elle pas être l'occasion de la résorption complète d'un fragment osseux isolé? Telle est l'hypothèse que M. Dolbeau a mise à l'ordre du jour. Loin de moi, messieurs,

l'intention de mettre en doute l'observation faite par des chirurgiens du mérite et de l'habileté de MM. Nélaton et Dolbeau ; mais qu'il me soit permis, en appelant votre attention sur cette hypothèse, de rappeler aussi une erreur dont j'ai été témoin, afin de mettre en garde contre elle ceux d'entre nous qui s'occuperaient de cette question. Un exemple de fracture intra-capsulaire simple, mais ancienne, avait été présentée par un chirurgien non moins éminent que M. Nélaton, comme offrant un rare exemple de résorption, de disparition du fragment interne. Aussi quelle ne fut pas ma surprise lorsque, sciant ensuite l'os coxal horizontalement, à la hauteur du trou cotyloïdien, je retrouvai la tête tout entière dans sa cavité, où elle était cachée et maintenue par une application immédiate de la capsule, consécutivement à l'établissement d'une pseudarthrose. L'examen attentif de la cavité articulaire et de ses environs sera donc de la dernière importance pour la solution de cette question lorsque des faits semblables se présenteront.

Ici doit trouver place le souvenir de la remarquable pièce présentée par M. Duplay, comme exemple de fracture intra-capsulaire consolidée par un cal osseux, tant à cause de la rareté et de l'importance du fait, s'il est vrai, comme le croit votre secrétaire, que par la discussion à laquelle il a donné lieu et l'interprétation qui en a été faite par M. Houel.

Suivant notre honorable collègue, la pièce de M. Duplay devrait rentrer dans la série des faits d'arthrite sèche, et en cette manière de voir, il a reçu l'appui de notre vénérable président. Malgré des autorités aussi imposantes, plusieurs d'entre nous, messieurs, ont continué à considérer cette pièce sous le jour sous lequel elle a été présentée par M. Duplay, et, comme il n'est pas possible à votre secrétaire de juger aujourd'hui la question autrement qu'elle ne l'a été lors de la discussion qu'elle a soulevée, il renvoie à celle-ci et à l'examen de la pièce ceux d'entre vous qui voudraient se faire une conviction à cet égard.

S'il était encore en question que les fractures intra-capsulaires ne puissent se consolider par un cal osseux, sans parler de la pièce de M. Duplay, mise encore en litige, on pourrait

en donner la preuve en s'appuyant sur un fait que M. Duguet a recueilli chez une jeune épileptique et que M. Guyen a contrôlé. Vous y avez vu, en effet, la soudure dans une direction vicieuse du condyle de l'humérus.

Lésions vitales du squelette. — Les exemples de nécroses étendues du crâne sont assez rares, et nous n'avons pas été peu surpris d'en recevoir coup sur coup deux cas remarquables. Quoique, dans ces deux cas, il soit à peu près impossible de deviner la cause première de la lésion, vous ne leur avez pas moins accordé une grande importance. M. Chipault nous a rapporté qu'un enfant, âgé de treize ans, était entré à l'hôpital pour une bosse fluctuante de la région temporo-frontale gauche. Le chirurgien l'ouvrit, et une notable quantité de pus s'en écoula. Il put constater une large dénudation des os frontal et temporal. Des accidents généraux graves se produisirent, et la mort s'en suivit. A l'autopsie, on vérifia que la collection purulente était sous-périostique, et de plus l'on constata une nécrose superficielle du frontal, une disjonction d'une suture osseuse, et au-dessous de ces points une collection purulente avec décollement de la dure-mère; plus profondément, une méningo-encéphalite cause des accidents terminaux.

Quelle était l'origine, quelle était la cause d'un semblable abcès? Devait-on le faire ressortir d'une diathèse tuberculeuse? Les poumons étaient sains; aucun autre engorgement tuberculeux ne fut rencontré. Était-il une conséquence d'une syphilis héréditaire? Il est rare que la syphilis procède ainsi et débute par une telle lésion; rien dans l'économie de cet enfant ne pouvait faire naître un pareil soupçon, et le reste de la voûte osseuse n'offrait pas trace d'hypertrophie syphilitique. Devait-on le regarder comme une crise d'une affection grave? Il en aurait été la seule manifestation, et les renseignements ont fait complétement défaut à cet endroit. Reste comme dernière supposition l'hypothèse d'une lésion traumatique. Ce fait nous laisse donc complétement dans le doute sur sa cause prochaine, tout en venant nous révéler le danger de ces tumeurs en apparence indolentes et bénignes, et en nous offrant un

exemple du mode dont la nature procède pour produire la nécrose des os larges, car il nous semble que la nécrose, qui n'est que superficielle, a dû être probablement la conséquence de l'abcès.

Tout intéressant que soit le fait de M. Chipault, il est beaucoup moins remarquable, j'allais dire extraordinaire, que celui que nous a soumis M. Dodeuil. Dans cette circonstance, il s'agissait de la nécrose de presque toute la voûte du crâne dans toute son épaisseur. Elle était étendue de la bosse frontale à la protubérance occipitale et d'une apophyse zygomatique à l'autre. La voûte crânienne ne formait plus qu'une espèce de diaphragme résistant, divisant en deux cages un vaste foyer purulent situé, mi-partie sous le cuir chevelu, mi-partie au-dessus de la dure-mère, et les laissant communiquer entre elles par de larges hiatus dont elle était perforée? Comment se faisait-il que, dans un tel état de choses, on n'ait point vu les parois du foyer extérieur, agitées des battements rhythmiques du cerveau et qu'on n'ait pu soupçonner du vivant du malade l'extension intra-crânienne de l'abcès? L'état de la dure-mère va nous en rendre compte, comme il va nous expliquer pourquoi il n'y a pas eu de réaction du côté du cerveau.

M. Dodeuil nous a fait voir, en effet, que la dure-mère était très-épaissie et maintenue dans un tel état de rigidité que la pression du doigt pouvait à peine la faire fléchir. Elle apportait une barrière tellement nette à l'extension de l'inflammation, que sa surface libre était aussi saine et aussi uniforme que dans l'état normal. De là l'absence d'accidents encéphaliques chez ce malade. Cette observation n'est pas plus remarquable par l'étendue des lésions qu'elle nous a révélée, que parce qu'elle nous a appris du rôle de la dure-mère. Nous la voyons, en effet, non-seulement protéger avec la dernière impunité le cerveau contre de graves désordres par les modifications qu'elle a subies, mais nous trouvons en elle les germes d'une nouvelle voûte osseuse, espoir d'une providentielle réparation, et dans un cas aussi désespéré, peut-être un chirurgien hardi

aurait-il sauvé la vie de son malade, s'il était aller trépaner toutes les portions nécrosées.

Certainement une pareille tentative aurait emporté avec elle l'idée d'une profonde témérité avant cette observation, et, malgré le rôle protecteur de la dure-mère que nous avons rencontré dans cette circonstance, elle paraîtrait encore dépasser les bornes de la prudence; mais n'est-elle pas la seule chance de salut en présence de tels désordres? Pour qui connaît la lenteur de l'isolement spontané des séquestres volumineux, surtout de ceux qui sont sortis de points osseux enflammés, comme dans ce cas, n'est-il pas évident que le malade faiblira à la besogne; qu'il ne pourra traverser heureusement tous les écueils qu'il rencontrera pendant la durée de cet isolement? N'aurait-il même à combattre que l'épuisement, produit inévitable d'une large suppuration, il y succomberait comme dans ce cas. Quelque critiquable donc que soit une opération qui paraît aussi grave, aussi formidable, que la trépanation de toute la voûte osseuse nécrosée, quelque peu d'espoir qu'on puisse en concevoir, je crois qu'il est plus sage encore d'y avoir recours que de tout attendre d'une inutile temporisation. Du reste, dans un cas semblable, n'y a-t-il pas tout lieu d'espérer que l'opération réussira?

La dure-mère est épaissie et rénitente; elle a mis une borne à l'expansion de l'inflammation; elle est parsemée d'îlots osseux de nouvelle formation à sa surface et dans son épaisseur. Avec de tels caractères, ne peut-elle vous faire espérer de contenir l'inflammation traumatique, de reproduire une voûte osseuse continue, qu'au besoin on aiderait, comme cela a été fait d'une calotte résistante? Une remarque faite par M. Dodeuil pourrait être d'un très-grand poids dans la détermination du chirurgien : je veux parler de l'absence de mouvements communiqués au pus et isochrones à ceux du cerveau, lorsque, après avoir agrandi les ouvertures des parties molles, on aurait pu constater l'existence d'hiatus sur la continuité des os du crâne nécrosé et l'existence d'un abcès intra-crânien, mais extra-méningien. On pourrait peut-être hésiter, en présence de l'étendue des surfaces de suppuration que l'on va mettre à nu, si l'on ne se rappelait, que l'on n'ajoutera rien

à leur étendue et qu'au contraire, l'opération va favoriser le travail de réparation. Le malade me paraît donc avoir beaucoup à gagner d'une semblable tentative, et, si le chirurgien doit hésiter dans un cas comme celui qui nous a été rapporté par M. Chipault, et quelquefois même s'abstenir, parce que le foyer n'a pas subi l'action de l'air, je crois, au contraire, qu'il doit se hâter d'intervenir, lorsqu'il rencontrera des conditions analogues à celles qui sont relatées dans l'observation de M. Dodeuil, et qu'il les aura successivement déterminées.

A l'exemple de M. Dodeuil, M. Brière a fourni à nos *Bulletins* des observations très-détaillées concernant d'autres lésions du squelette. L'une a trait à une ostéo-myélite du fémur, qui, après deux poussées inflammatoires successives, laissa le malade près de trente-cinq jours tranquille, n'en gardant pas moins le levain qui devait reproduire de nouveaux accidents, auxquels le malade a succombé après de longues souffrances.

L'autre, intitulée *carie du carpe*, et pour laquelle je préférerais pour titre *ostéo-périostite chronique*, rapporte toutes les phases par lesquelles a passé la région carpienne droite d'un palefrenier mutilé par une morsure de cheval. Nous pouvons y puiser l'enseignement que la chirurgie conservatrice trouve aussi quelquefois ses revers.

A côté de ces faits, je citerai les altérations de la colonne vertébrale, signalées par MM. Gillette et Horteloup, qui nous ont montré deux variétés bien nettes de maux de Pott par tuberculisation et par nécrose; un fait de rachitisme présenté par M. Laborde; et enfin deux présentations de M. Broca. Par l'une, il nous a mis sous les yeux un exemple rare d'une double exostose des deux faces du sacrum. L'une de ces exostoses, pédiculée en série sur la face postérieure de cet os, devait être creuse et avoir contenu un noyau de cartilage, comme M. Broca l'a constamment rencontré sur les exostoses pédiculées. Par l'autre, nous avons pu constater de nombreuses ostéophytes sous forme d'aiguilles osseuses multipliées à la surface d'un pariétal. M. Broca a profité de cette présentation pour nous apprendre qu'il avait modifié son opinion sur

la cause productrice de ces ossifications en forme de madrépores, et qu'il reconnaissait aujourd'hui au fibrome tout comme au cancer, la propriété de provoquer le développement de ces végétations.

Système musculaire.

Les lésions du système musculaire qui nous ont été soumises ont été très-rares. Elles se bornent à trois présentations : M. Comtesse, pour le sterno-mastoïdien, et M. Voisin, pour les muscles du larynx, nous ont fait constater que les fibres musculaires se transforment en tissu fibreux ou fibro-graisseux, lorsque, par une cause quelconque, elles sont maintenues dans l'inaction. M. Legros nous a montré l'ossification du psoas iliaque, ou plutôt, comme l'a établi M. le professeur Cruveilhier dans ses travaux d'anatomie pathologique, l'ossification du stroma celluleux de ces muscles, dont ils prennent la forme par ce fait en atrophiant les éléments musculaires.

Système vasculaire.

Avant d'aborder les lésions vitales, si je puis ainsi dire, du système vasculaire, je vais rapporter le seul fait de lésion traumatique des vaisseaux qui nous ait été soumis. C'est un cas bien remarquable de section de l'artère humérale sans hémorrhagie artérielle, qui s'est rencontré à l'hôpital Saint-Antoine. La plaie était étroite, directe et peu profonde. Est-ce à la section complète de l'artère, à la rétraction du bout supérieur, qui, d'après M. Édouard Cruveilhier, n'avait pas moins de 3 centimètres, qu'il faut attribuer exclusivement l'absence d'hémorrhagie après la section d'une artère du calibre de l'humérale? Nous aurions désiré quelques renseignements plus étendus dans cette communication, et nous aurions été heureux de constater les modifications qui se seraient passées dans les collatérales, pour ramener le pouls dans les artères du poignet, neuf jours après l'accident; il aurait également été cu-

rieux de connaître pourquoi l'hémorrhagie ne s'était pas reproduite par le bout inférieur, qui n'était pas obturé à son orifice, comme le supérieur, par un caillot conique en forme de clou, et qui avait à peine subi 0,01 de rétraction.

Les communications qui vous ont été faites cette année relativement aux affections cardiaques ne se prêtent pas à des considérations générales. Ce sont des faits isolés qui offrent tous un certain intérêt, mais qui ne se rattachent entre eux que par des liens éloignés. Il nous faudra donc passer successivement en revue chaque présentation, vous en donner un court résumé et chercher à tirer quelques conclusions. Ce mode d'examen est, je le sais, assez aride; aussi passerai-je rapidement sur cette partie de mon travail.

Dans une des premières séances de l'année, M. Cornil a mis sous vos yeux des pièces recueillies sur le cadavre d'une femme de trente-six ans, entrée à l'hôpital Beaujon avec tous les signes d'une cachexie cardiaque très-avancée. Un bruit de souffle au deuxième temps, ayant son maximum à la base du cœur et se prolongeant dans les vaisseaux; une matité anormale à la région du cœur, indiquaient clairement qu'avec une insuffisance aortique il existait une hypertrophie du cœur. L'autopsie donna raison au diagnostic qui avait été porté; mais on s'expliquait difficilement, pendant la vie, comment l'œdème était aussi généralisé et la cyanose aussi marquée. L'état graisseux des fibres du cœur, surtout de celles du ventricule gauche, peut, jusqu'à un certain point, nous rendre compte de ces phénomènes morbides que l'on observe assez rarement dans des cas semblables.

Les lésions cardiaques étaient plus complexes chez le malade de M. Cazin. Deux attaques de rhumatisme survenues à trois ans de distance se compliquèrent d'accidents du côté du cœur. Les deux orifices auriculo-ventriculaires étaient le siége d'altérations bien manifestes; du côté gauche on constatait un rétrécissement avec insuffisance; du côté droit une insuffisance seulement. On comprend, qu'avec de semblables désordres dans l'organe central de la circulation, les troubles fonctionnels devaient être grands. Rien ne manquait, en effet, pour

caractériser une affection cardiaque d'ancienne date : ni les congestions, ni les œdèmes, ni les accidents d'asphyxie; on s'étonne même que la vie puisse subsister avec une circulation si hérissée d'obstacles.

M. Hemey a mis sous vos yeux une pièce provenant du cadavre d'un individu âgé de cinquante-deux ans. C'était une dilatation considérable des deux oreillettes, portant plus sur l'oreillette gauche que sur la droite; il y avait, en outre, dans la structure de la première, de profondes altérations indiquant un travail morbide ancien; mais ce qui appelait surtout l'attention, c'était l'existence de caillots sanguins disposés par couches stratifiées, paraissant appartenir à des époques différentes. Il y a donc à se demander si l'on a affaire à une dilatation pure et simple ou à un anévrysme. Ici la question est d'autant plus difficile à trancher, que nous avions un rétrécissement de la valvule mitrale en même temps qu'une insuffisance. Ces deux lésions de l'orifice auriculo-ventriculaire, en raison de leur coexistence, ont donné lieu à de fréquentes controverses au sujet de leurs manifestations symptomatiques. Ainsi, suivant que l'on adoptait telle ou telle théorie des bruits du cœur, l'interprétation variait. Un fait bien observé et bien détaillé, que M. Potain a étudié avec un soin tout particulier, vient donner raison à la théorie de M. Bouillaud : dans un cas de rétrécissement auriculo-ventriculaire, le souffle avait lieu au second temps. Notre collègue a beaucoup insisté sur ce point; il vous a signalé les causes d'erreur possible, en même temps que les circonstances qui facilitèrent le diagnostic. Le présentateur a attiré votre attention sur une autre lésion de ce même cœur, lésion de structure, transformation fibreuse de la pointe du ventricule gauche avec dilatation de cette partie de l'organe.

Il est facile de constater toutes les altérations si bien décrites par notre vénérable président dans son *Traité d'anatomie pathologique*, et cet exemple vient encore à l'appui de l'explication qu'a donnée M. Cruveilhier sur le mécanisme de leur production.

Dans une observation très-longue et très-détaillée, M. Char-

pentier a consigné la relation d'un fait rare, c'est l'existence d'une fausse membrane ayant l'épaisseur d'un millimètre environ dans la cavité des oreillettes. M. Bricheteau, chargé de faire un rapport sur la présentation de notre collègue, a cherché à établir qu'une semblable lésion ne pouvait dépendre que d'une endocardite, et que, malgré la marche insolite qu'avait offerte la maladie, on devait se ranger à cette opinion. C'est, en effet, l'idée qui vient de suite à l'esprit, et l'on ne peut arguer de la rareté du fait pour se livrer à d'autres hypothèses.

Un bel exemple de péricardite, survenue pendant le cours d'un rhumatisme articulaire aigu, vous a été montré par M. Cornil; mais nous n'avons ici rien à vous signaler de particulier qui ne soit conforme aux descriptions de nos traités classiques, pas même la mort rapide qui enleva cet homme, car vous savez qu'une terminaison brusque et presque subite se rencontre assez souvent dans de semblables cas.

Je passerai rapidement aussi sur une présentation que M. Brierre vous a faite, au sujet d'un homme mort par suite de brûlures étendues. Il existait des ecchymoses sur le trajet des vaisseaux superficiels du cœur, en même temps que des congestions dans différents organes. On pourrait, jusqu'à un certain point, rapprocher ces taches de celles que l'on observe dans le typhus, les empoisonnements par l'arsenic et le sublimé, en supposant que la cause réside dans un vice d'hématose.

Sur la pièce qu'il vous a présentée, M. Dubuc vous a fait voir de petits kystes disséminés à la surface interne des ventricules et contenant un liquide puriforme; le fait est intéressant sans être très-rare. Laennec a décrit cette lésion sous le nom de *végétations globuleuses*, qu'il distingue des végétations verruqueuses, autant par leur forme que par leur siége. En effet, tandis que les premières se rencontrent plus particulièrement dans les ventricules, on trouve les secondes sur les faces des valvules et dans les oreillettes. Les passages suivants, empruntés au *Traité d'auscultation médiate*, feront connaître la

structure de ces végétations globuleuses et les phases successives qu'elles parcourent.

« Elles se présentent sous la forme de petites boules ou » kystes sphéroïdes ou ovoïdes. Leur surface extérieure est » lisse, d'un blanc jaunâtre; l'épaisseur de leurs parois est » uniforme... La substance que contient le kyste peut exister » en trois états différents, qui, quelquefois, se rencontrent tous » les trois dans le même cœur, mais dans des kystes séparés. » Tantôt cette matière est semblable à du sang demi-liquide, » et dans lequel il semblerait que l'on eût délayé une poudre » insoluble; on y trouve quelquefois alors, en outre, quelques » caillots de sang pur et bien caillé; elle est plus opaque, » d'une couleur violette pâle, d'une consistance pultacée et » tout à fait semblable à de la lie de vin; enfin elle est quel- » quefois jaunâtre, opaque et semblable à un pus épais ou à » une bouillie claire... »

« Il m'a toujours paru, dit Laennec dans un autre endroit. » que les kystes qui contiennent du sang caillé ou encore re- » connaissable étaient les moins anciens; que ceux qui con- » tiennent de la matière semblable à de la lie de vin l'étaient » davantage, et qu'enfin ceux qui contiennent une matière » puriforme étaient ceux dont la formation remontait à l'époque » la plus éloignée. »

Laennec, on le voit, connaissait parfaitement l'évolution de ces kystes; mais la présence d'un liquide purulent dans leur enveloppe ne semble pas l'avoir préoccupé. Il n'en fut pas de même plus tard : lorsqu'on trouva au centre des caillots cette matière puriforme, on en chercha l'origine, et, dans la conviction que l'on avait sous les yeux du pus véritable, on s'enquit de sa provenance. Différentes hypothèses, qu'il me semble inutile de reproduire, furent émises et défendues avec talent; mais toutes étaient plus ou moins entachées d'erreur.

Les progrès de la chimie organique, en nous faisant connaître les métamorphoses régressives de la fibrine, nous ont mis en mesure de prouver que ces diverses altérations ne sont en réalité qu'un simple produit de désagrégation de cette substance. A l'occasion de cette pièce, M. Martineau vous a rappelé les deux mémoires de M. Charcot sur ce sujet, et les con-

clusions qu'ils renferment, savoir que ce liquide crémeux, verdâtre, offrant à l'œil nu tous les caractères du pus, ne contenait en réalité que les éléments de la fibrine dégénérée. La même opinion est exprimée nettement dans le livre de chimie de MM. Verdeil et Robin, et les recherches de Virchow n'ont pas peu contribué à fixer les idées sur ce point de la science.

Je ne ferai que signaler une rupture d'un anévrysme de l'aorte dans le péricarde chez une femme de soixante et dix ans. M. Décori a donné sur ce fait une note suffisamment détaillée. Je citerai de même l'observation de M. René Blache sur un cas d'anévrysme de l'aorte, méconnu pendant la vie et donnant lieu à des accès de suffocation qu'on rencontre fréquemment dans ces cas, et qui paraissait dû à la pression de l'anévrysme sur la trachée.

J'appellerai un moment votre attention sur un cas d'ossification des artères coronaires. Vous avez été frappés, et M. Legros n'a pas manqué de vous le faire remarquer, du ralentissement considérable du pouls, qui s'abaissa jusqu'à 30 pulsations par minute. L'absence d'angine de poitrine n'a pas lieu de vous étonner ici; vous savez en effet combien l'opinion de Parry était exagérée, et vous avez déjà vu plus d'un exemple semblable à celui qui vous a été présenté.

J'aurais désiré vous parler un peu longuement de l'observation de M. Moricourt; elle offre beaucoup d'intérêt, à cause de la rareté des lésions qu'il y signale. Une ossification du cœur (c'est sous ce titre que la pièce est présentée) n'est pas chose commune : aussi est-il très-regrettable que l'absence de détails nous force à émettre seulement des conjectures sur le siége de l'altération. On rencontre en effet, même assez souvent, des incrustations calcaires du péricarde plus ou moins étendues, avec adhérences de cette membrane au cœur. Ne serait-ce pas à l'un de ces faits que nous aurions affaire ici? Sur le cadavre du même sujet qui avait succombé avec des accidents nerveux assez singuliers, on trouva de plus une induration d'apparence cartilagineuse de la commissure grise et du plancher du quatrième ventricule. M. Moricourt chercha

à établir un rapprochement entre la lésion du cœur et celle du cerveau. J'avoue, pour ma part, qu'il m'est impossible de saisir le lien unissant les deux altérations de tissu, qui me paraissent être complétement indépendantes l'une de l'autre.

Lorsqu'en 1860 M. Fritz vint mettre sous vos yeux une pièce qu'il considérait comme un type d'embolies pulmonaires, quelques membres de la Société ne semblèrent point partager l'opinion de notre collègue, et, dans son compte rendu annuel, le secrétaire crut devoir apporter une certaine réserve dans l'appréciation des faits. Il ne saurait en être de même aujourd'hui pour la présentation de M. Gouraud; c'est un de ces cas qui entraînent la conviction et pour lesquels le doute n'est pas admissible. Cette pièce pathologique nous montre d'une façon non équivoque comment des caillots développés dans le système veineux sont susceptibles de se déplacer en suivant le courant sanguin; comment ils trouvent un obstacle à leur marche dans la disposition des branches de l'artère pulmonaire, d'autant plus rapidement qu'ils sont plus volumineux; comment enfin ils peuvent causer la mort subite.

L'analyse de ces différents phénomènes qui se succèdent pour constituer l'embolie pulmonaire se trouve consignée dans l'intéressant rapport de M. Lancereaux; il nous suffira de résumer ce travail pour faire ressortir les particularités de l'observation de M. Gouraud, mais aussi pour insister sur quelques aperçus originaux que le rapporteur a désiré vous soumettre.

Dans le but d'apprécier le degré de fréquence des embolies pulmonaires, M. Lancereaux a mis sous vos yeux un relevé de faits tirés de son observation personnelle. Quelques membres de la Société ont émis des doutes sur l'exactitude de cette statistique, et cela peut-être non sans motif; cependant, si notre collègue a eu le tort d'établir ses proportions sur un trop petit nombre de cas, il a eu raison de vous prémunir contre l'erreur trop commune qui consiste à tenir pour très-rare un exemple d'embolie pulmonaire. On en jugera du reste plus sûrement en consultant les chiffres donnés par Virchow, Cohn, Wallmann, etc.

Quoi qu'il en soit, l'attention est aujourd'hui suffisamment éveillée pour qu'un minutieux examen de l'artère pulmonaire soit devenu indispensable, dans les cas où l'on rencontre des thromboses veineuses, surtout lorsqu'elles ont pour siége les membres inférieurs. Mais avant d'arriver aux circonstances qui favorisent la production de l'embolie, faisons brièvement connaître à l'examen de M. Lancereaux, les principales causes de la coagulation du sang dans les veines. Elles sont de deux ordres : les unes, dites pathologiques, se développent sous l'influence de certains états diathésiques, dans la convalescence des maladies graves, dans l'état puerpéral ; elles paraissent liées à certaines modifications de la crase du sang; les autres, réunies sous le nom de causes mécaniques, peuvent se résumer en un fait physique, le ralentissement de la circulation.

L'interprétation de ce phénomène, que l'on voit se produire dans des circonstances assez diverses, a fourni à M. Lancereaux l'occasion de vous rappeler comment la suppression du *vis à tergo* qui préside au mouvement du sang dans le système veineux, favorise la formation successive des caillots à l'intérieur des veines d'un membre. Faisant l'application de cette loi au fait de M. Gouraud, on en déduira les conséquences suivantes, ainsi que l'a fait le rapporteur : « Le sang coagulé » dans le foyer de la fracture a nécessairement comprimé les » vaisseaux rompus, mais en même temps des coagulations ont » dû se former aux extrémités de ces vaisseaux, et, comme » c'est la règle, remonter jusqu'aux premières valvules. De là, » suppression du *vis à tergo*, stase du sang qui provient des » collatérales, coagulum nouveau commençant cette fois au » niveau de nids valvulaires ; ces derniers coagulum s'allon- » gent peu à peu ou deviennent à leur tour la cause de nou- » velles coagulations, jusqu'à ce que le vaisseau veineux prin- » cipal soit complétement obstrué. »

Il est encore un fait important à signaler dans la question des thromboses veineuses sur lequel notre collègue appelle l'attention, c'est que la coagulation sanguine se produit au point où se trouve la limite d'action de l'aspiration thoracique.

Le caillot, une fois formé, la fibrine subit des changements qui ont pour résultat de diminuer sa consistance dans cer-

taines parties et d'accélérer ainsi la séparation des fragments. Quelque intéressante que soit l'étude de ces phénomènes, nous n'avons pas à nous préoccuper ici des métamorphoses régressives de la fibrine.

Pour comprendre le mécanisme suivant lequel s'est effectuée l'embolie décrite dans l'observation de M. Gouraud, il est nécessaire d'invoquer des conditions anatomiques spéciales qui peuvent faciliter la rupture du caillot. La première et la plus importante de toutes est le voisinage d'un gros tronc veineux, libre de tout obstacle au cours du sang. Or, qu'existe-t-il dans le cas qui nous occupe? Une oblitération de la veine iliaque primitive droite envahissant la veine cave inférieure à l'aide d'un prolongement et coïncidant avec l'absence de caillots dans la veine iliaque primitive du côté gauche ; des circonstances aussi favorables à la production d'une embolie expliquent suffisamment la manière dont un ramollissement même assez léger peut amener le déplacement d'un fragment. Le caillot traverse les cavités droites ; il s'engage dans l'artère pulmonaire jusqu'à ce qu'il trouve un obstacle à sa progression, et détermine des effets variables suivant les rameaux qu'il obstrue. Alors survient une série de phénomènes morbides qui se traduisent par de l'angoisse, par une gêne extrême de la respiration, par des sueurs froides, etc., et qui parfois ont pour résultat la mort rapide, presque subite, dans un nombre de cas assez restreint. M. Lancereaux, en effet, vous a mis en garde contre la croyance, peut-être trop accréditée, que l'embolie s'accompagnait toujours d'accidents formidables, il vous a même montré comment la guérison des embolies est chose possible.

Bien que je n'aie pas l'intention d'étudier ici l'influence qu'exerce la présence du caillot embolique sur le tissu pulmonaire, le sujet est néanmoins assez intéressant pour que je ne néglige pas de vous faire connaître l'opinion de notre rapporteur : elle peut se résumer en ces quelques mots : « Les » altérations du poumon qui existent parfois, en même temps » que l'embolie, ne sont jamais le résultat d'un obstacle au » cours du sang, mais elles sont ordinairement la conséquence » de propriétés spécifiques propres à l'embolie. » Virchow, qu'il

faut toujours citer lorsque l'on traite ce point de la question, n'est pas moins explicite que M. Lancereaux ; car il résulte de ses expériences, que les effets de l'oblitération de l'artère pulmonaire ne sont pas en proportion avec le volume de l'obstacle, mais qu'ils dépendent en première ligne de la nature même du corps oblitérant.

Je laisse de côté la partie du rapport où notre collègue expose avec détails les caractères qui servent à différencier les caillots emboliques des caillots autochtones, pour arriver, comme lui, à tirer quelques conséquences pratiques à propos du fait qui vous a été soumis. Il en résulte qu'on doit s'abstenir d'explorations prolongées sur un membre affecté de thrombose, qu'il faut éviter surtout les pressions sur le trajet de la veine oblitérée, et que l'on doit bannir de la pratique l'ancien usage d'appliquer un bandage sur un membre atteint d'œdème ou de phlébite.

Je regrette, messieurs, de ne pouvoir vous donner une idée plus complète du rapport de M. Lancereaux ; car le soin qu'il a apporté dans l'examen de toutes les questions, la lucidité avec laquelle sont exposées les vues générales qu'il y développe, donnent à ce travail une valeur que vous serez à même d'apprécier en le lisant avec attention.

Dans l'une de vos dernières séances, M. Martineau vous a fait voir des altérations du cœur, du foie et de la rate chez un homme âgé de cinquante-six ans, dont la veine porte disséquée avec soin est volumineuse et dure au toucher ; elle est complétement obturée par un caillot blanchâtre et très-adhérent aux parois de la veine par de nombreux filaments. Ces parois sont épaissies et tapissées de fausses membranes qu'il est très-difficile d'enlever. Il s'agit, on le voit d'après ces quelques mots, de coagulations développées depuis un certain temps dans la veine porte, qui ont par leur présence amené le développement de la lymphe plastique, et, par suite, l'épaississement des parois veineuses. Aussi j'aurais préféré substituer au mot *phlébite*, employé par le présentateur, celui de *thrombose*, qui est peut-être plus en rapport avec la nature de la lésion. Je crois, en effet, et cela résulte même de l'examen

fait par M. Cornil, que l'atrophie du foie est la lésion primitive, et, qu'en amenant une perturbation dans le cours du sang, elle a déterminé la formation de caillots, et par suite l'oblitération presque complète du système porte. Rien ne manque du reste au tableau des symptômes observés en pareil cas, ni le développement des veines sous-cutanées abdominales, ni la reproduction du liquide quelques jours après la ponction, ni la tuméfaction de la rate. La congestion intestinale, résultat de l'obstacle au cours du sang dans les mésaraïques, montre combien on doit éviter, dans des circonstances semblables, les purgatifs drastiques assez fréquemment employés dans les hydropisies. Cette médication serait alors plus nuisible qu'utile en provoquant une inflammation dont le dernier terme pourrait être la gangrène.

Pour terminer ce chapitre de mon compte rendu, il me reste à vous entretenir de quatre présentations qu'il n'est pas sans avantage de rapprocher. La plus intéressante, celle qui contient le plus de détails, vous a été faite par M. Potain ; je la résumerai brièvement. Un vieillard, âgé de soixante-douze ans, atteint depuis six mois de démence, mais jouissant malgré cela d'une excellente santé, fut pris brusquement d'une douleur vive occupant tout le membre inférieur gauche, s'accroissant au point d'empêcher le sommeil ; absence de pulsations dans la crurale et ses rameaux. Le membre se cyanose, se refroidit, et bientôt se gangrène. Aucun souffle anormal au cœur, battements irréguliers, sourds, difficiles à saisir. A l'autopsie, on trouve d'abord un ramollissement des parties superficielles du lobe postérieur droit avec un rétrécissement de l'artère cérébrale du même côté, dû à l'épaississement de sa membrane interne. Adhérence partielle du péricarde, pas de lésions des orifices du cœur, commencement de dilatation de la pointe du cœur renfermant un caillot formé de couches fibrineuses stratifiées, oblitération de l'une des artères cardiaques par une altération athéromateuse de ses parois. Caillot long de 3 centimètres obturant l'origine de l'iliaque externe gauche, constitué par des couches superposées presque perpendiculaires à l'axe du vaisseau ; en les rapprochant de celles

du caillot du cœur on est frappé de leur ressemblance ; quant aux éléments histologiques, ils sont identiquement les mêmes. Absence de lésions artérielles au niveau de l'obstruction. Je laisse de côté ce qui a rapport à la dilatation du cœur et aux lésions de l'artère cérébrale et de l'artère coronaire pour ne m'occuper que de l'oblitération de l'iliaque. Les principales circonstances que nous avons signalées et que je ne reproduirai pas de nouveau, donnent à penser qu'il s'agit d'une embolie artérielle. C'est l'opinion que M. Potain a développée dans les réflexions qui suivent son observation, mais cependant, au moment de conclure, il apporte une certaine réserve en raison de l'impossibilité où il est de retrouver exactement les rapports du caillot embolique avec la surface d'où il s'était détaché.

Pour ce motif, ajoute le présentateur, ce fait paraît un exemple intéressant d'oblitération artérielle, dont les données seraient insuffisantes pour établir avec certitude sa nature embolique, si l'on n'en possédait pas d'autre analogue, mais qui s'éclaire des faits antérieurement connus d'une manière suffisante. Au point de vue de la source embolique, c'est d'ailleurs un fait absolument nouveau, car il n'y a pas jusqu'ici d'exemple d'embolie fournie par une dilatation partielle du cœur, bien que la possibilité de cet accident en pût être prévue.

Il est difficile d'établir l'origine de l'obstruction artérielle dans la communication de M. Archambault ; car si la soudaineté de l'hémiplégie pouvait faire penser à l'existence d'un caillot embolique, l'absence de concrétions fibrineuses dans le système vasculaire à sang rouge, et la lésion des parois artérielles au niveau du coagulum étaient bien plus en rapport avec une artérite, malgré les objections qui s'élevaient aussi contre cette manière de voir. Si pourtant dans ce cas douteux il était permis d'émettre une opinion, c'est vers la seconde hypothèse que je pencherais de préférence. Notons, en passant, un fait que vous avez eu déjà au moins une fois l'occasion d'observer, c'est une hémiplégie sans lésion appréciable du cerveau, et ne paraissant reconnaître d'autre cause que l'oblitération artérielle. Quelle que soit l'explication qui ait été donnée

de la production de ce phénomène, il n'est pas moins utile de le signaler ici afin d'attirer l'attention sur de semblables cas.

M. Ball a mis sous vos yeux le cœur et les artères des membres inférieurs d'une femme âgée de cinquante ans, qui a succombé à des gangrènes sèches progressives des membres inférieurs. La présence de petites végétations fibrineuses sur les valvules, fait croire à l'origine embolique des caillots artériels ; il faut bien le dire, c'est seulement d'après ce qui a été établi ci-dessus à l'occasion de la pièce de M. Potain que j'émets cette idée, car l'absence de détails sur la nature des lésions me force à rester dans une grande réserve.

A propos d'une communication, M. Lancereaux a développé des opinions déjà connues sur les conséquences des obstructions artérielles. « Les infarctus des viscères, dit-il, le ramollis-
» sement du cerveau, la gangrène des extrémités, altérations
» dont la coïncidence avec les lésions valvulaires est fréquente,
» offrent ce caractère commun que, dans les cas où elles re-
» connaissent pour cause une obturation artérielle, elles sont
» caractérisées par la régression et la métamorphose des élé-
» ments propres de l'organe ou de la portion d'organe qui se
» trouve privée de sang, et par conséquent elles font partie du
» même ordre d'altérations ; ce sont des lésions de même na-
» ture, peu importe le nom qu'on leur donne. La différence
» qu'elles offrent tient ou à la structure particulière de l'or-
» gane qui en est le siége, ou à des conditions spéciales. C'est
» ainsi que le ramollissement qui apparaît dès le début dans le
» cerveau, est dû à l'absence d'une trame fibreuse dans cet
» organe, et que les phénomènes particuliers, offerts par les
» membres, tiennent à l'évaporation incessante qui se fait à
» leur surface. »

J'ai cru devoir, messieurs, vous citer textuellement ce passage, parce qu'il donne une idée générale des lésions que détermine un obstacle à la circulation dans les différents organes, parce que je n'avais aucun fait à produire devant vous pour confirmer ou infirmer ces opinions qui vous ont été présentées par M. Lancereaux.

Système nerveux.

L'étude de l'anatomie pathologique nous permettra peu à peu de connaître le rôle de chacune des fractions de l'encéphale, et l'analyse minutieuse à laquelle on soumet aujourd'hui les symptômes de nature nerveuse permet déjà de localiser fort souvent, avec une netteté extrême, les lésions du système nerveux. C'est la connaissance de ces faits qui a permis à M. Potain de diagnostiquer un ramollissement de la protubérance que l'autopsie est venue confirmer, après qu'une apoplexie de cette même protubérance eut amené, comme presque toujours, la mort subite.

Deux faits d'apoplexie méningée ont passé sous nos yeux : l'un, récent, dans lequel la mort est arrivée dix heures après l'accident. M. Lallement, en vous présentant cette pièce, n'a pas manqué de vous faire remarquer d'autres particularités dignes du plus haut intérêt. La moitié gauche du cervelet était complétement atrophiée, ainsi que le corps strié et l'olive du côté opposé. Cette lésion croisée, tout à fait en rapport avec le résultat des recherches de M. Luys, était remarquable surtout par l'absence de symptômes pendant la vie.

L'intelligence, les sens, les fonctions locomotrices et génésiques, en un mot toutes les fonctions attribuées au cervelet étaient intactes, tout comme dans le fait de tubercules cérébraux que vous a présenté M. Laborde.

Ces faits négatifs sont bien embarrassants pour l'édification des théories, mais il est de notre devoir de les signaler.

L'autre cas de méningite hémorrhagique vous a montré un kyste déjà ancien siégeant dans la grande cavité de l'arachnoïde et n'adhérant qu'à la dure-mère.

Le malade observé par M. Anger se livrait depuis longtemps à des excès alcooliques, qui ont été très-probablement la cause de son affection méningée.

Un troisième cas d'hémorrhagie méningée disséqué par M. Blachez a amené la mort subite; l'hémorrhagie était due à une rupture de l'artère basilaire. Ce fait, comme les précédents, était remarquable à plus d'un titre; la syphilis n'était

peut-être pas étrangère à cette altération artérielle, et d'autres lésions, entre autres des cicatrices du foie, témoignaient de la nature de la diathèse pour laquelle le malade avait été traité pendant sa vie.

Nous avons vu, messieurs, dans le cours de l'année 1862, sept cas de ramollissement cérébral, dont trois présentés par M. Potain, et les quatre autres par M. Broca.

Dans un cas, le ramollissement siégeant dans la protubérance avait atteint le plancher du quatrième ventricule, et amené une polyurie, comme dans les expériences physiologiques. Les cinq autres siégeaient sur la surface cérébrale, et avaient atteint la substance grise. Dans deux cas l'intelligence était atteinte : l'un avait de la démence sénile, l'autre avait complétement perdu l'intelligence. Un troisième avait une chorée grave; deux autres n'avaient de troubles ni dans l'intelligence, ni dans les fonctions de relation, ni dans les fonctions de nutrition.

Le dernier cas, dans lequel il y avait ulcération par ramollissement de la substance grise de circonvolution, n'a pas présenté de troubles intellectuels, mais seulement des troubles de la motilité; mais en même temps des kystes hydatiques se rencontraient du côté droit, croisant avec le trouble paralytique, tandis que ces ulcérations existaient des deux côtés.

Il y a là, messieurs, dans le résultat de ces observations, des faits contraires, mais non contradictoires, que des recherches ultérieures viendront sans doute éclairer. Une observation de M. Tirman est venue nous montrer un fait singulier. Chez un malade tuberculeux atteint de paraplégie, on trouva une diminution de consistance de la moelle et des petites tumeurs le long des origines postérieures au niveau de la queue de cheval. Ces petites tumeurs, examinées par M. Chalvet, furent reconnues pour des procidences du tissu médullaire.

C'est encore ici le microscope qui nous a tiré de l'erreur où nous serions certainement tombés, d'autant plus que les granulations tuberculeuses des méninges spinales s'accompagnent souvent de diminution, de consistance dans la moelle. M. Reynaud vous en a montré un exemple.

Pour terminer les présentations relatives aux altérations des méninges, je vous citerai enfin une néomembrane de la dure-mère trouvée par M. Lancereaux. Cette néomembrane, très-peu vasculaire, diffère par là de celles qui se rencontrent chez les alcooliques.

Vous vous rappelez, messieurs, cette singulière tumeur poreuse et spongieuse qui vous a été soumise par M. Broca, et sur l'origine et la nature de laquelle tous les doutes ne me paraissent pas encore levés. Cette concrétion avait été trouvée dans un crâne d'une capacité peu commune, capacité qui pouvait rendre compte de sa présence sans compression trop profonde du cerveau. Mais quelle pouvait-elle être? M. Broca la regardait comme une concrétion calcaire développée pendant la vie au sein même du cerveau. Il n'y avait pas trouvé trace de structure organique.

MM. Houël et Trélat, dans un examen qu'ils pratiquèrent séance tenante, annoncèrent qu'ils avaient trouvé des corpuscules osseux, durs; que la tumeur était constituée par un tissu osseux, analogue à celui que M. Ranvier avait trouvé dans une tumeur du cervelet quelque temps auparavant.

M. Ordonez (p. 403), à qui la pièce fut remise, la regarda, au contraire, comme une simple putréfaction *post mortem*, caractérisée par le dépôt de sulfate de chaux, produit probable de filtration d'eau dans le terrain d'où a été exhumée cette pièce. Si cette manière de voir est juste, il est tout au moins singulier que de semblables putréfactions n'aient pas été observées dans les crânes voisins, qu'elle se soit précisément rencontrée dans celui de tous qui présentait seul une propriété extraordinaire, et qu'on n'ait observé nul indice de dépôts semblables dans les caveaux de Saint-Eustache, d'où elle sortait.

L'autre cas de dégénérescence qui nous a été donné de voir a été recueilli par M. Moricourt. La commissure grise et le plancher du quatrième ventricule avaient subi une dégénérescence cartilagineuse; le cœur présentait une ossification, et ces altérations trouvées chez une femme de quarante ans s'étaient accompagnées de troubles nerveux fort mal définis.

Cette étude, encore trop peu avancée, ne nous permet pas

encore de nous prononcer sur tous ces points. Nous comptons sur vos efforts pour la compléter.

Nous ne ferons non plus qu'énumérer les lésions qui ont été rencontrées dans le cervelet. Quelques-unes ont été étudiées avec un soin tout particulier, et les observations de M. Duguet en font foi. Nous y trouvons une description minutieuse des altérations qui caractérisent la sclérose de cet organe, affection connue, mais peu vulgarisée encore.

Dans les communications de MM. Lallement, Laborde, Ransier, auxquelles il a déjà été fait allusion, et dans celles de MM. Worms, Cazin, Horteloup, nous trouvons peu de symptômes pathognomoniques, et le plus grand enseignement qui puisse résulter pour nous de cet ensemble d'observations, c'est que souvent les tumeurs du cervelet passent inaperçues pendant longtemps, si elles n'attaquent pas les pédoncules cérébelleux moyens, et se terminent brusquement par la mort, après avoir présenté quelquefois, pendant peu de temps, des troubles de la motilité, lorsqu'elles sont assez développées pour compromettre les fonctions de cet organe.

Sens.

Les lésions des sens sont rares, en général; cette année il nous a été donné de constater, grâce à M. J. Meunier, une altération de la rétine consécutive à l'albuminurie : elle consistait en hémorrhagies ponctuées, en dépôts fibrino-graisseux et en œdème de la rétine; ce sont les lésions habituelles de la rétine dans cette maladie; quelquefois elles se compliquent d'hydropisie sous-rétinienne.

M. Desprès nous a montré une pièce plus curieuse peut-être par suite de l'étude à laquelle il l'a soumise : c'était une ossification vraie sous-rétinienne. Ces exemples d'ossification ne sont pas rares, il suffit de recueillir des globes oculaires atrophiés, frappés de cécité consécutivement à des inflammations de l'œil, pour constater la présence de semblables ossifications. Mais ce dont nous devons savoir gré à notre collègue, c'est

d'avoir démontré, à l'aide du microscope, la structure franchement osseuse de cette production, sa situation bien nette soit dans la couche des bâtonnets, soit dans le tissu cellulaire qui recouvre la choroïde, en un mot dans la membrane de Jacob.

Enfin nous rappellerons, comme tributaire, en quelque sorte, du sens de l'odorat, l'observation de corps étranger d'un sinus frontal de M. Simon Duplay. Un projectile (chevrotine n° 2) avait pénétré dans le sinus frontal droit, avait provoqué des douleurs continues, une perte de l'odorat et une suppuration intarissable, qui firent soupçonner sa présence. La trépanation de la paroi antérieure du sinus fut pratiquée, le projectile extrait, et le malade guérit rapidement.

Système digestif.

Les présentations qui ont eu pour objet des altérations du tube digestif sont peu nombreuses. Je vous citerai d'abord un exemple de gangrène de la bouche observé par M. Chipault; cette gangrène, suite de rougeole, a envahi le maxillaire supérieur, et s'est terminée par une infection purulente; secondement, une altération pour ainsi dire traumatique. Il s'agit d'un empoisonnement suraigu par l'arsenic. Les pièces vous en ont été présentées par M. Delsol. Le poison employé était l'acide arsénieux, et il avait été pris en si grande quantité, que non-seulement il a agi par absorption, et a tué sa victime à la manière des poisons hyposthénisants, mais encore que les muqueuses de l'estomac et du duodénum ont été cautérisées par le poison, comme par une poudre escharotique, et qu'on y a trouvé des eschares.

Cette observation, fort bien prise d'ailleurs, peut être conservée comme un type d'empoisonnement suraigu; elle servira utilement à l'étude de la médecine légale.

Il vous a été présenté ensuite, sous le nom d'*entérite ulcéreuse*, une observation de fièvre typhoïde survenue quatre jours après l'accouchement. Cette observation curieuse, recueillie par M. Nivert à la Maternité, ne laisse aucun doute; au huitième jour, les taches rosées se sont montrées sur la partie

antérieure du tronc, et à l'autopsie on a trouvé toutes les plaques de Peyer de la fin de l'intestin grêle atteintes par une ulcération qui devenait de plus en plus considérable à mesure qu'on s'approchait de la valvule de Bauhin.

Nous avons vu aussi un cas de rétrécissement de l'intestin grêle des plus curieux; il avait été produit par le dépôt d'une masse tuberculeuse dans deux valvules conniventes opposées, et il avait rétréci l'intestin au point de ne plus permettre au petit doigt de le traverser. Ce fait est d'autant plus intéressant qu'il n'y avait de tubercules dans aucun autre endroit, comme l'a constaté M. Cornil, et vous connaissez, messieurs, toute l'expérience et toute l'attention que cet observateur apporte dans ses recherches.

Un autre cas de rétrécissement intestinal vous a été présenté par M. Bricheteau, produit cette fois par le plissement du bord adhérent de l'intestin, et maintenu par des adhérences du péritoine de ce côté; ce repli était assez considérable pour obstruer presque complétement le calibre de l'iléon. A un moment donné, une entérite est survenue, le cours des matières a été intercepté, et une des ulcérations supérieures à l'obstruction s'est propagée au péritoine et a amené la mort.

Dans ce cas, cependant, l'obstruction n'était pas complète; elle était presque dans les conditions du fait précédent. Pendant longtemps ce malade ne s'en est pas aperçu, mais l'intervention d'une entérite lui a donné la plus grande gravité.

La péritonite a fourni son tribut à l'anatomie pathologique, et deux fois nous avons été témoins de complications bien remarquables de ce côté.

Dans un cas, une ulcération du duodénum analogue aux ulcères simples de l'estomac, a amené une perforation et une péritonite avec épanchement gazeux à la face supérieure du foie. Cette péritonite singulière, à laquelle s'était jointe une pleurésie voisine, a créé le plus grand embarras pour le diagnostic. La nécropsie a permis à M. Bouchaud de trouver la raison de tous les phénomènes observés pendant la vie, elle a fait cesser l'incertitude qui planait sur eux, et nous a donné l'occasion de voir une fois de plus combien la multiplicité des lésions

abdominales doit rendre réservé dans le diagnostic des affections de cette région.

Dans un autre cas, M. Chateau vous a montré un exemple curieux de péritonite chronique compliquée de collection purulente derrière l'utérus, collection qui s'est vidée, d'une part dans l'intestin grêle, et de l'autre dans le vagin, sans empêcher le malade de mourir.

Parmi les lésions qui concernent le foie, je vous mentionnerai un kyste acéphalocystique et une tumeur hématique ; cette dernière a été observée par M. de Landeta sur un enfant nouveau-né. Dans ce cas des plus curieux, des hémorrhagies successives faites dans le foie semblaient avoir une origine traumatique, et des coups portés sur le ventre de la mère en être la cause. Malgré l'incertitude qui peut régner sur l'étiologie de cette lésion, elle n'en est pas moins des plus intéressantes.

Dans le cours de cette année, il a, de plus, passé sous vos yeux un certain nombre d'autres altérations du foie, lesquelles offrent d'autant plus d'intérêt que l'anatomie normale et pathologique du foie, encore entourée d'obscurité très-grande, en fait une question à l'ordre du jour. Plusieurs sortes de lésions y ont surtout été l'objet de discussions instructives ; je veux parler du foie cireux, des cicatrices et de la cirrhose syphilitique. A l'occasion d'une pièce très-intéressante que M. Moricourt vous a soumise, M. Chalvet vous a rappelé les opinions des divers anatomistes à ce sujet, et y a ajouté le résultat de ses expériences personnelles. Et si l'on n'a pu déterminer rigoureusement ce qu'est l'hépatite scrofuleuse, et quelle influence joue sur cette maladie l'emploi à haute dose de l'huile de foie de morue, la Société n'en a pas moins recueilli les renseignements les plus précieux, qui semblent montrer qu'on aurait exagéré, dans ce cas, l'influence du médicament en question.

Ainsi donc, par l'emploi du microscope dans la détermination des lésions du foie, vous voyez se restreindre la valeur du mot hypertrophie, et vous avez pu ramener cette apparence d'organisation supérieure à ce qu'elle est véritablement, à une

décrépitude de l'organe caractérisée par des éléments petits, rabougris, en voie de substitution graisseuse, marche régressive qui les conduit à une prochaine destruction.

La syphilis du foie ne vous a pas moins occupés. M. Blachez nous a montré à la surface du foie des cicatrices qu'il regardait comme étant de nature syphilitique. M. Lancereaux, à cette occasion, nous a remis une note fort intéressante. Ces observateurs partagent les opinions de Dittrich, Virchow, Frerichs et Meyer, et, contrairement à Oppolzer et Rochdalek, qui regardaient ces cicatrices comme des cancers guéris, ils leur attribuent une origine syphilitique. Cette lésion, étudiée depuis peu, et encore mal connue, a pu laisser quelques doutes dans l'esprit de quelques-uns de nous; cependant il y a là plus qu'une coïncidence; la possibilité de distinguer cette lésion syphilitique des autres lésions du foie n'est peut-être pas loin de nous, et vous aurez l'honneur, messieurs, d'y avoir contribué puissamment.

Les tumeurs gommeuses du foie, et ces cicatrices dont nous venons de parler, ne sont pas les seules lésions que la syphilis puisse amener dans le foie. Cette altération du foie que vous connaissez très-bien, et qui est désignée sous le nom de *cirrhose*, peut avoir aussi pour origine la syphilis. M. Proust vous en a fait voir un cas des plus frappants, ce fait n'est pas nouveau pour vous; déjà l'année dernière M. Cornil vous en avait montré des exemples, et M. Pihan-Dufeuillay vous avait fait, à ce sujet, un rapport des plus remarquables. Vous avez donc pu vérifier encore une fois par vous-mêmes les assertions de Dittrich, et vous avez reconnu qu'il faut définitivement placer, au nombre des causes déjà multipliées de la cirrhose, la syphilis constitutionnelle.

L'anatomie pathologique des hernies a eu peu de faits à enregistrer. Nous devons à M. Gillette deux observations de hernies inguinales étranglées : l'une, constituée par l'S iliaque du côlon, était vaginale, double fait assez rare : l'autre, entéro-épiploïque, a donné lieu à une excellente leçon de M. Nélaton, dont M. Gillette a accompagné sa présentation et

est devenue le point de départ d'un très-bon rapport de M. Guyon, rapport auquel nous applaudissons pleinement. Nous croyons toutefois moins rares que ne le pensait Arnaut et que ne le suppose M. Guyon, les exemples des hernies entéro-épiploïques à droite, et pour notre compte nous en connaissons plusieurs exemples.

Enfin, M. Laborde nous a donné une observation d'une entérocèle inguinale compliquée d'accidents généraux fort graves, où la malheureuse coexistence de cette hernie a provoqué la kélotomie, opération tout au moins inutile dans l'état du malade, puisque, loin d'avoir un obstacle au cours des matières fécales, il était tout au contraire affecté d'une diarrhée abondante et même d'incontinence de ses matières.

Il est possible que l'issue primitive de l'intestin ait été la cause d'une entérite grave, jusqu'à la gangrène. Mais les phénomènes qui avaient succédé me paraissent démontrer suffisamment qu'il n'y avait plus d'étranglement, et que tous les efforts de la thérapeutique devaient se concentrer pour réprimer les troubles digestifs et relever l'état général du malade. C'est ainsi que nous avons vu procéder un de nos savants maîtres, M. Laugier. Malgré un ensemble de renseignements qui caractérisaient un étranglement herniaire, comme le cours des matières fécales s'était rétabli au moment où le malade entra dans son service, ce professeur s'abstint d'opérer, il s'attaqua aux troubles digestifs, aux accidents locaux, et quelque temps après, il avait la satisfaction d'avoir conservé au malade une vie que l'opération lui aurait ravie, car il s'établit, quelque temps après l'entrée de cet homme à l'hôpital, une fistule stercorale dont l'opération aurait provoqué l'ouverture dans le ventre sans nul doute.

Appareil respiratoire.

La plupart des communications qui nous ont été faites sur l'appareil pulmonaire se rapportent à des obstructions des voies respiratoires. M. Ollivier nous a montré un polype du larynx survenu chez une femme de vingt-trois ans. — Depuis

trois années, la malade avait la voix enrouée, lorsque survint une gêne très-intense de la respiration, se traduisant par une inspiration difficile et bruyante, tandis que l'expiration était presque normale. Il fut impossible de pratiquer l'examen laryngoscopique. L'asphyxie suivit une marche croissante, et malgré un traitement des plus énergiques, il fallut avoir recours à la trachéotomie. La mort survint deux jours après l'opération. A l'autopsie, on trouva un œdème des replis aryténo-épiglottiques. Un polype mobile occupait la partie médiane de la corde vocale inférieure gauche et faisait saillie dans la cavité du larynx. — Le tissu de la tumeur, examiné au microscope par M. Luys, était constitué par une série de fibres de tissu conjonctif parfaitement organisées.

Un autre fait du même genre nous a été communiqué par M. Bouchaud. Le côté intéressant de cette observation, c'est que le polype laryngé provenait d'un enfant très-bien constitué qui, à l'âge de dix-huit mois, d'une façon graduelle, sans aucune cause appréciable, perdit complétement la voix. Un an après, la respiration devint gênée, l'inspiration était sifflante, s'entendait à distance, et il survint des accès de suffocation qui rendirent la trachéotomie nécessaire. — L'opération fit disparaître tous les accidents, mais il fallut maintenir la canule à demeure, et toutes les fois qu'on la retirait, survenait un accès d'oppression des plus intenses. L'enfant garda sa canule pendant six mois, ne présentant aucun trouble dans sa santé. Au bout de ce temps, des plaques grisâtres diphthéritiques apparurent sur la plaie trachéale, et l'enfant succomba au bout de deux jours, sans qu'il y ait eu la moindre trace de fausse membrane à l'arrière-gorge.

L'examen nécroscopique montra la face postérieure de l'épiglotte et les cordes vocales inférieures recouvertes de végétations blanchâtres globuleuses, arrondies. Le rétrécissement de la glotte était à peu près complet, car son diamètre antéro-postérieur, de 11 millimètres d'étendue, était occupé par une végétation dont le diamètre dans ce sens était de 7 millimètres.

M. Flurin vous a présenté, par une coïncidence bizarre, en

deux séances successives, deux corps étrangers du larynx, trouvés chez des enfants qui, apportés à l'hôpital dans un état d'asphyxie très-avancée et de mort imminente, n'ont survécu que quelques heures à leur entrée à l'hôpital ; un seul fut trachéotomisé. Chez le premier enfant, âgé de six ans, la cavité du larynx était en partie obstruée par un fragment de coquille de noix appliqué sur le côté gauche de la glotte, ayant un angle supérieur enfoncé dans le ventricule gauche, et une base appuyée contre la paroi latérale du larynx au niveau du cricoïde.

Chez le second, âgé de trois ans, le corps étranger était formé par un caillou à surface hérissée, qui se trouvait à cheval sur la corde vocale inférieure gauche.

Ces deux observations vous ont valu un intéressant rapport de M. Ferrand, qui a surtout insisté sur les symptômes produits par les corps étrangers du larynx. A côté de ces faits, je vous rappellerai celui de M. Fritz, qui vous a montré un morceau de verre entré dans la trachée d'une petite fille, et qui sortit spontanément, quelques heures après la trachéotomie ; on le trouva engagé dans la canule interne. Les lésions de l'appareil pulmonaire n'ont donné lieu qu'à un nombre fort restreint de présentations, aussi je ne mentionnerai qu'une apoplexie du poumon et de la plèvre survenue chez un phthisique, recueillie par M. Ollivier, et une énorme caverne tuberculeuse qui, pendant la vie du malade, avait fait croire à la présence d'un pneumothorax. Cette dernière observation est due à M. Harman.

Appareil urinaire.

Au nombre des lésions que nous a fournies l'appareil urinaire, nous trouvons d'abord : un tubercule suppuré coiffant le rein droit et paraissant plutôt développé dans la capsule surrénale (Decori) ; une poche hydatique insérée sur le rein droit. Pendant la vie, elle avait été considérée comme dépendante du foie. On chercha à la faire disparaître en lui donnant accès au dehors par une ouverture faite avec un caustique potentiel ; cette ouverture fut hâtée à l'aide du bistouri, et des

tentatives d'extraction des parois du kyste amenèrent au dehors de l'épiploon qu'on réduisit aussitôt. La péritonite se localisa, et malgré cet accident qui devait faire redouter des conséquences graves, l'enfant ne mourut que vingt jours après, paraissant succomber à des suites d'infection putride. Il semble résulter de la description que M. Flurin nous a donnée du kyste, que l'ouverture par le bistouri a été pratiquée trop prématurément, en l'absence d'aucune adhérenee entre les parois de la poche et celles de l'abdomen, et qu'imprudemment peut-être on a cherché avec des pinces à extraire les parois des kystes, tentative du reste habituellement inutile.

Des conséquences plus heureuses ont été observées par M. Caudmont sur un jeune homme. A la suite d'une série d'accès de fièvre intermittente, on put constater chez ce dernier de l'empâtement et de la douleur dans la légion lombaire gauche ; un accès plus violent que les autres se déclara, et notre collègue ne fut pas peu surpris de rencontrer dans les urines de son client, des débris d'hydatides. Il en conclut, suivant nous, avec raison, qu'un kyste hydatique s'était ouvert et vidé dans les voies urinaires au niveau de la région lombaire.

Nous avons donné l'hospitalité dans nos *Bulletins* à un excellent mémoire du docteur Victor Deneffe, sur les décollements de la muqueuse vésicale, lésion bizarre sur le mode de production de laquelle nous ne sommes pas encore complétement édifiés. Nous devons être reconnaissants à notre confrère d'avoir réuni cinq observations éparses de cette singulière lésion, et de nous avoir montré qu'il s'agissait bien dans ces circonstances de décollements de la muqueuse, et nullement de productions pseudo-membraneuses organisées à la surfaee interne du réservoir urinaire.

M. Gentilhomme nous a montré des dilatations énormes de la vessie et des uretères, probablement développées à la suite d'obstacles que des abcès de la prostate et surtout des bulbes ont apportés à la miction. M. Carême nous a fait part d'une communication analogue : sur un jeune calculeux, dont la vessie était étroitement contractée sur une pierre du volume

d'une noix, il recueillit et nous fit voir deux uretères dilatés au point de servir de réservoir à l'urine.

Si maintenant nous abordons les productions pathologiques de la sécrétion urinaire, nous trouvons les urines chyleuses que nous a apportées notre vénérable président. Il nous fit constater que la teinte laiteuse était due à une aberration de la sécrétion urinaire, à une excrétion d'une multitude de granulations graisseuses qui restaient suspendues dans l'urine. Celle-ci provenait d'un habitant de l'île Bourbon en passage à Paris.

Puis nous rencontrons une série de présentations relatives à des calculs. L'une appartient à M. Harman : elle consistait en deux énormes calculs rénaux, mamelonnés ou radiés, recueillis sur un phthisique. Comme devait le faire supposer la diathèse tuberculeuse et la faiblesse du sujet, ces deux calculs étaient composés de phosphate ammoniaco-magnésien. Les autres sont de M. Raoul Leroy (d'Étiolles) et concernent des calculs de la vessie. Il nous a d'abord été présenté un calcul volumineux qui pendant longtemps échappa à toute exploration, et qui, lorsqu'il fut découvert, ne se laissa jamais entamer par le brise-pierre et fit penser qu'il était enchatonné. L'autopsie révéla qu'il était emprisonné par le sommet de la vessie, dont la forme était renversée, c'est-à-dire qu'elle présentait un sommet dilaté et un bas-fond unique et étroit où le lithoclaste ne pouvait manœuvrer convenablement.

Par une seconde communication fort intéressante, nous avons pu constater les transformations dont est quelquefois susceptible la gravelle lorsque la constitution se modifie : ainsi, nous avons vu plusieurs échantillons de graviers, les uns de nature phosphatique, les autres de nature urique, recueillis sur un même sujet. Nous avons appris que les premiers se présentaient toutes les fois que la constitution s'altérait, les seconds toutes les fois qu'elle se relevait, et que, dans ce dernier cas, ils se produisaient beaucoup moins fréquemment et moins abondamment que dans le premier. Enfin, dans une dernière étude, notre collègue nous a fait ressortir les carac-

tères des calculs de cystine, la pureté habituelle de ces calculs, la fréquence plus grande de cuenca chez la femme que chez l'homme, la prédisposition héréditaire à de semblables productions, observées si rarement, du reste, dans l'espèce humaine.

Appareil génital.

Jetons maintenant un coup d'œil sur les lésions de l'appareil génital que nous avons enregistrées, et commençons par les organes sexuels de la femme. Un cas d'abcès de l'utérus, gros à loger une noix, développé dans le parenchyme même de l'organe, nous a été présenté par M. Nivert. Il paraissait sage de le rattacher, comme l'a fait le présentateur, à l'inflammation d'un lymphatique ou du réseau de ce point, plutôt que de le regarder comme la terminaison d'une inflammation du tissu utérin proprement dit. L'état avancé de la pièce n'a point permis de décider autrement de la question.

M. Almagro nous a transmis une observation ayant trait à un double abcès tubaire. Les trompes utérines paraissaient avoir conservé leur perméabilité, et cependant aucune évacuation ne s'est faite par les organes génitaux, et la trompe droite s'est crevée dans le péritoine, provoquant une péritonite suraiguë et une terminaison rapidement fatale. Ce fait viendrait à l'appui de l'observation faite par M. Guyon, que le canal tubaire, tout en admettant une soie de sanglier, se laisse difficilement traverser par les liquides; mais il se trouve en opposition avec les observations de MM. Decori et Siredey, comme nous l'allons voir tout à l'heure.

Rappelons d'abord la remarquable communication de M. Chalvet : des inflammations du bas-ventre s'étaient produites à plusieurs reprises et terminées par des évacuations brusques par le rectum; une dernière survint, mais cette fois à droite. M. Matice, se fondant sur cette série de phlegmons successifs et sur les évacuations critiques qui les jugeaient, diagnostiqua dans cette circonstance, comme dans les précédentes, une inflammation d'un kyste de l'ovaire, et établit un

pronostic grave, parce que cette fois les accidents se manifestaient à droite. Les faits ne justifièrent que trop bien les prévisions de ce savant médecin, et l'autopsie vint confirmer très-exactement la justesse du diagnostic. On trouva à gauche des traces d'anciens kystes, dont l'un était encore ouvert dans le rectum; à droite, on reconnut celui qui avait provoqué la mort en se rompant dans le péritoine.

Entre les faits de MM. Almagro et Chalvet viennent se placer naturellement, et comme pour les relier entre eux, les communications de MM. Siredey et Decori. Le premier nous a communiqué une remarquable observation d'évacuation brusque d'une tumeur liquide hypogastrique par les organes génitaux, évacuation qui s'est reproduite à plusieurs reprises, et M. Decori nous a montré un kyste de l'ovaire dont le foyer s'était vidé au dehors, par les voies normales de l'appareil génital, par l'intermédiaire de la trompe utérine, et d'autre part par le rectum à l'aide d'une perforation. A plusieurs reprises, on avait eu à réprimer des poussées inflammatoires qui se terminèrent par des évacuations brusques de liquide, tantôt par le rectum, tantôt par les parties génitales.

Ne semble-t-il pas que la nature se soit plu à nous montrer, par cette série de présentations, la diversité de ses procédés : tantôt nous voyons des abcès des trompes y rester inclus, quoique celles-ci paraissent perméables et se rompre dans le péritoine plutôt que de se vider au dehors par leurs voies naturelles; tantôt des kystes de l'ovaire, au contraire, traverser les trompes pour s'évacuer par les organes génitaux. Mais nous les voyons aussi quelquefois ou se déverser anormalement dans le rectum lorsqu'ils sont à gauche, ou dans le péritoine lorsqu'ils sont à droite. Et enfin un fait résumant tous les autres, celui de M. Decori, nous montre un kyste de l'ovaire se vidant successivement par les organes génitaux, puis par le rectum, et finissant par s'ouvrir dans l'abdomen. Tant il est vrai, messieurs, comme on l'a dit, que nous arrivons par un concours mutuel à fournir souvent tous les anneaux d'une chaîne pathologique, et que la collection de nos *Bulletins* suffirait

pour édifier l'anatomie pathologique la plus complète et la plus continue.

Nous terminerons l'exposition des lésions de l'appareil sexuel de la femme en rappelant l'exemple rare de la tumeur ovarienne présenté par M. Dodeuil. Cette tumeur, toute d'apparence encéphaloïde, a été reconnue par MM. Robin et Ordoñez pour être constituée par une hypertrophie et une hypogénèse des cellules normales des vésicules de Graaf, offrant ainsi un intermédiaire entre les hypertrophies proprement dites et les cancroïdes.

Peu de présentations se rapportant aux organes génitaux de l'homme nous ont été soumises.

Nous avons recueilli un cas d'hématocèle traumatique présenté par M. Damaschino. M. Négrier nous a fait voir un nouvel exemple d'infiltration tuberculeuse d'un testicule arrêté dans le canal inguinal. Il est à regretter que le présentateur ne se soit pas enquis de savoir dans quel état étaient les vésicules séminales, qu'on a prétendu être constamment atteintes de tubercule avant le testicule lui-même. La stérilité du porteur de cette lésion ferait assez supposer qu'il devait en être ainsi dans cette circonstance.

Une autre présentation du même auteur est de beaucoup plus remarquable. Tout le monde sait combien sont rares les véritables orchites chroniques indépendantes de la syphilis : M. Négrier nous en a soumis un exemple caractérisé par le gonflement, la déformation de l'organe, produits d'une infiltration de matière granuleuse accumulée sous forme de noyaux dans certains points, infiltrée dans d'autres. Les tubes séminifères étaient devenus variqueux et remplis de matière granuleuse là où elle était infiltrée; au niveau des noyaux ils paraissaient avoir perdu leur calibre et n'être plus représentés que par la tunique extérieure, offrant l'aspect de faisceaux de tissu conjonctif. Ces lésions étaient survenues chez un jeune homme qui négligea et malmena une orchite blennorrhagique dont il était affecté. Voici donc un rare exemple d'une affection qui paraît si commune au delà du détroit, au dire de

Curling, qu'on doit, avec M. Gosselin, faire des réserves sur cette fréquence et penser qu'elle ne peut tenir qu'à ce qu'on ne fait pas en Angleterre la part assez large à la syphilis. Nous apprenons, en effet, avec surprise que ces orchites guérissent merveilleusement à l'aide du mercure et de l'iodure de potassium. Ce n'est pas l'allure habituelle de celles que nous rencontrons dans notre pays; le fait de M. Négrier vient de nouveau le prouver.

Si nous rapprochons de la description qu'en donne Curling le fait de fongus bénin présenté par M. Ranvier au nom de MM. Gosselin et Letenneur, nous serons plus tentés encore de partager l'opinion du savant annotateur de Curling, puisque ce fait, de nature véritablement syphilitique, nous représente une des phases par laquelle Curling fait passer l'orchite chronique.

Lésions diverses.

Ici se présentent un certain nombre de lésions affectant l'ensemble de l'économie et que je relierai en un seul groupe, ne pouvant les rattacher exclusivement à tel ou tel système ou appareil.

Nous avons reçu de M. Martineau une observation intéressante de syphilis héréditaire. La mère était en bonne santé au moment de la conception; ce n'est qu'au quatrième mois de la grossesse qu'elle contracta un chancre infectant dont les accidents secondaires se manifestèrent à la fin du septième mois. L'enfant, conçu dans de bonnes conditions, n'en fut pas moins infecté et mourut au bout de trois jours, atteint d'une syphilis viscérale dans laquelle les poumons étaient les organes les plus altérés.

M. Potain vous a présenté un cas de tuberculisation viscérale généralisée, remarquable en ce que le poumon, le foie, les reins, les ganglions mésentériques et le tissu musculaire du cœur lui-même renfermaient des masses tuberculeuses à différents moments d'évolution.

Une variété dans les manifestations de l'affection puerpérale

vous a été soumise par M. Tirman : il vous a montré les pièces d'une femme morte d'infection purulente survenue seulement trois semaines après l'accouchement, et dans laquelle les phénomènes métastatiques du poumon ont donné lieu à des phénomènes d'auscultation d'une netteté rare.

Deux fausses membranes diphthéritiques ont été apportées à la Société, toutes deux curieuses. La première, celle de M. Guyot, a été expulsée trois mois après la trachéotomie, alors qu'on ne supposait plus qu'il existât de fausses membranes dans les voies aériennes, fait très-rare, mais en général sans gravité, autant que peut le faire croire le petit nombre des observations recueillies.

La seconde fausse membrane, présentée par M. Charpentier, était composée en partie de produits diphthéritiques et en partie de caillots fibrineux dont l'expulsion amenait constamment des hémorrhagies.

Une fois encore vous avez pu voir des lésions anatomiques se rattachant à l'hydrophobie. M. Worms vous a fait voir une altération de la surface inférieure de la langue, qu'il regardait comme un exemple de ce que l'on a désigné sous le nom de *lysse*.

La lésion du tétanos reste toujours à découvrir. Dans le cas qu'a observé M. Dubuc, on a trouvé un épanchement sanguin entre la dure-mère et les lames vertébrales, et une forte congestion des veines intra-rachidiennes. Où est, de toutes les lésions décrites à l'occasion du tétanos, le lien commun qui les réunit toutes et en est la cause prochaine? L'avenir seul nous le dira.

Tumeurs.

Parmi les tumeurs, le cancer, comme d'habitude, nous a apporté un fort contingent, et nous avons pu voir la plupart des systèmes et des appareils de l'économie frappés par cette triste maladie.

MM. Bernadet et Proust ont montré des cancers de l'œsophage. Il a pu rester quelques doutes dans l'esprit de plusieurs d'entre nous, sur la nature diathésique de la pièce de M. Ber-

nadet; on a été tenté d'y voir un simple rétrécissement fibreux. Quel que soit le résultat d'une altération fibreuse ou cancéreuse, cette lésion empruntait une nouvelle importance à l'abcès qu'elle avait provoqué autour d'elle. Ces abcès, comme l'a fait remarquer M. Dolbeau, sont assez fréquents au voisinage des rétrécissements, sans qu'on puisse en accuser toujours de fausses manœuvres de cathétérisme.

MM. Lallement et Touzé ont mis sous nos yeux des cancers de l'estomac, remarquables, l'un par sa forme polypeuse, l'autre par son extension aux organes voisins, et l'âge peu avancé de la jeune fille sur laquelle il a été recueilli.

Vous avez pu voir dans les présentations de MM. J. Meunier et Potain des cancers du foie et de l'épiploon, et dans celle de M. Cornil un exemple d'épaississement considérable du péritoine, qu'il regardait comme étant de nature cancéreuse, mais que notre honorable président, M. Houël, et plusieurs d'entre nous, ont considéré comme simplement inflammatoire et dû à une péritonite chronique.

Nous avons vu les poumons affectés de cancer en même temps que d'autres organes. Une pièce présentée par M. J. Meunier nous y a montré cette lésion à l'état de noyaux disséminés. Ne semblerait-il pas, en voyant cette dissémination dans les profondeurs des parenchymes qui, tels que le foie et les poumons, sont destinés à régénérer le sang, ne semblerait-il pas qu'elle résulte de ce que ces organes tamisent et retiennent des parcelles de cancer qui deviennent le germe de productions analogues dans les points où elles sont arrêtées. Une pièce apportée à nos séances par M. Archambault, est vraiment remarquable dans cet ordre d'idées. Il existait dans un utérus une tumeur pédiculée d'apparence fibreuse, et réduite en putrilage dans une bonne partie de son étendue, du vivant même de la malade. A l'autopsie de cette dernière on trouva les poumons farcis de petites tumeurs apoplectiques, autour desquelles M. Potain retrouva des cellules analogues à celles du cancer et fort semblables à certaines cellules normales de la muqueuse utérine. N'a-t-il pas pu se faire dans cette circon-

stance, comme l'a si bien dit notre collègue M. Luys, que des transports de matière fibreuse et fibrineuse altérée se soient faits dans le poumon, et soient devenus le point de départ de noyaux apoplectiques par le trouble qu'ils ont apporté à la circulation. Nous ajouterons que leur nature septique a pu y contribuer puissamment, et qu'ils ont pu entraîner avec eux des germes qui sont devenus le point de départ de formations hétérotaxiques.

Nous rappellerons ici le singulier cancer limité au larynx seul, que nous a présenté M. Decori. Il remplissait la cavité de cet organe de végétations polypeuses qui ont nécessité la trachéotomie. Des exemples analogues étant assez rares, j'en rapporterai un autre que MM. Broca et Moissenet ont observé sur un de leurs clients. Les lésions du larynx étaient les mêmes que celles du malade de M. Decori; elles ont nécessité aussi la trachéotomie, mais elles n'étaient qu'une faible partie de manifestations d'une diathèse cancéreuse, qui avait largement altéré la base du crâne et le pharynx.

L'appareil génital ne nous a offert que deux exemples de cancer, tous deux remarquables, tous deux dus au zèle de notre collègue M. Lallement. L'un consistait dans un cancer interstitiel de l'utérus, régulièrement développé dans la trame musculaire de l'organe, à ce point que l'utérus, quadruple de volume, avait gardé sa forme, et que sa cavité tapissée d'une muqueuse normale n'avait point changé de capacité.

L'autre était un encéphaloïde du testicule sans lésion aucune de l'épididyme. Si la loi établie par M. Robin sur le point de départ constant du cancer par l'épididyme était encore intacte, le fait de M. Lallement serait venu considérablement l'ébranler. Car ici l'épididyme, parfaitement isolable, n'était nullement altéré, et l'on voyait le tissu cancéreux substitué au tissu normal dans chacune des locules de l'organe. Mais nous savons tous qu'à peine le mémoire de M. Robin était connu, que des présentations analogues à celles de M. Lallement se sont multipliées au sein des Sociétés, et, si peu d'entre elles sont rapportées dans nos *Bulletins*, c'est que la question a paru

si rapidement jugés par les présentateurs qu'ils n'ont pas cru devoir les appuyer d'observations.

M. Bernadet nous a soumis aussi deux exemples de cancers de l'appareil urinaire. Tous deux portaient sur la vessie : l'un attaquait la paroi inférieure, l'autre, ce qui est plus rare, la paroi supérieure. Dans l'un et dans l'autre cas il existait deux calculs volumineux qui ont pu être considérés par le présentateur et par M. le professeur Cruveilhier comme la cause de ces dégénérescences, par le fait des irritations constantes et longtemps prolongées qu'ils ont produites.

Le diagnostic de ces lésions était resté obscur ; il a fallu le développement et la marche rapide de la cachexie pour faire soupçonner l'existence de ces fongus encéphaloïdes dans le réservoir de l'urine.

Comme nous l'a fait observer M. Bernadet, il est fort heureux que le défaut de précision d'un diagnostic qui n'avait pu être positif au sujet de ces complications, ait fait temporiser le chirurgien avec l'opération. Car, outre qu'il aurait pu être accusé d'avoir provoqué la mort de ces malades, il ne leur en aurait fait retirer aucun bénéfice. Une autre particularité que présentaient les lésions précédentes dans les deux cas, c'était l'hypertrophie du bulbe, que M. Bernadet croyait pouvoir surtout attribuer aux spasmes répétés des muscles du périnée, provoqués fréquemment par la douleur, et aux contractions produites par la difficulté d'uriner. Nous nous rallierons plus volontiers à l'opinion de M. Mercier, rattachant cette modification à des phlébites propagées des ulcérations de l'urèthre au bulbe. Ces ulcérations existaient en effet sur les deux pièces.

Nous terminerons la série des exemples de cancers que nous avons reçus cette année en signalant une excellente observation de cancer de la sclérotique, par M. Lallement, et trois autres communications : l'une relative à un cancer de la peau, faite par M. Laborde, les deux autres concernant des cancers des os que nous ont apportés MM. Legroux, pour le sternum, et Hallé pour l'humérus, et nous ne pouvons mieux faire que de

renvoyer aux notes explicatives qui ont été remises à leur sujet.

Immédiatement après l'exposition des cancers francs, et parce qu'ils présentent avec eux de grands degrés de parenté, doivent trouver place : 1° un exemple de tumeurs mélaniques échelonnées en grande partie sur le trajet des lymphatiques du bras gauche et consécutives à l'ablation d'une tumeur érectile. L'histoire de cette lésion fourmille de cas où des tumeurs érectiles sont devenues le point de départ de cancers mélaniques généralisés. Dans le cas de M. Gentilhomme, le malade robuste a succombé à un érysipèle. Mais nul doute pour moi que si cette complication n'était venue terminer la vie du malade, il n'eût tardé à être infecté de productions mélaniques, et qu'une cachexie rapide ne l'eût emporté.

2° Un singulier et remarquable exemple de cachexie cancroïdale qui prouve bien que ce n'est pas seulement par transport de proche en proche sur la chaîne des lymphatiques que peut se métastaser le cancroïde. La question de la généralisation du cancroïde, comme l'ont prouvé MM. Broca et Édouard Labbé, à l'occasion d'un rapport de M. Lancereaux, est jugée depuis longtemps, et plusieurs observations en ont été rapportées, particulièrement dans la thèse de M. Dupuy, élève de notre éminent maître M. Velpeau. Mais il n'est pas sans intérêt de consigner de nouveaux faits aussi remarquables que celui de M. de Landeta. Un homme âgé de soixante-quatre ans avait subi une ablation d'une tumeur de la lèvre inférieure à l'âge de cinquante-six ans ; une cicatrice parfaitement saine attestait seule son existence, lorsque tout à coup, huit ans après l'opération, le malade s'affaiblit, et présente rapidement un aspect cachectique que rien ne peut expliquer, et que l'induction seule fait regarder par M. Barth comme étant de nature cancéreuse. Quelque temps avant la mort, des troubles de la motilité se produisant du côté droit, font soupçonner à M. Barth que la lésion réside dans le crâne au voisinage de l'hémisphère gauche. L'autopsie justifie les inductions de ce savant médecin ; elle fait découvrir des tumeurs adhérentes à la dure-mère, au niveau du lobe occipital gauche, lequel est

aplati et ramolli dans les points correspondants. On rencontre, de plus, des tissus hétéromorphes dans la vessie et la prostate. M. Cornil reconnaît par l'examen microscopique que les tumeurs du crâne offrent tous les caractères des cancroïdes à forme papillaire, et que les altérations de la vessie et de la prostate présentent plutôt ceux de productions fibro-plastiques. Voici donc un exemple de répercussion cancroïdale, sans que l'on trouve aucune relation lymphatique entre la tumeur de la lèvre et celle du crâne. Il y a quelque chose de plus dans cette observation, c'est l'existence dans un autre appareil, d'une production d'une autre nature, d'un ordre histologique plus élevé, si je puis ainsi dire, d'une tumeur fibro-plastique. Est-ce le résultat d'une simple coïncidence, ou ne tombons-nous pas sur la découverte d'une des phases encore inconnue de la diathèse cancéreuse, encore si mystérieuse dans son évolution, dans ses ambages. Quoi qu'il en soit, l'observation fort bien prise et très-complète de M. de Landeta, consignée dans nos *Bulletins*, ne manquera pas d'être consultée avec fruit.

Si nous nous en rapportons au microscope, nous devons signaler ici la généralisation de tissus fibreux et fibro-plastiques sur toute l'étendue de la chaîne des ganglions lymphatiques du tronc, qu'elle avait considérablement hypertrophiés, et même la dissémination de ces tissus dans le foie et la rate, nous avouons que nous sommes bien tentés de regarder ce fait, reconnu par le microscope pour une hypertrophie, comme un bel exemple de cancer, quoique M. Hallé en ait fait faire l'analyse par des micrographes de la compétence de MM. Robin et Ordonez.

Nous nous contenterons de signaler ensuite une série de tumeurs curieuses et importantes, soit par les interprétations variées et les résultats micrographiques contradictoires auxquels elles ont donné lieu, soit par des particularités physiques qui ont constitué une partie de leur gravité, soit enfin par le soin avec lequel elles ont été relatées. Telles sont les tumeurs colloïdes et fibro-plastiques du genou, décrites par M. Ranvier ; hypertrophique du corps thyroïde avec kystes sanguins, rapportée par M. Hallé ; la tumeur à myéloplaxes du

maxillaire inférieur de M. X. Gouraud ; la tumeur fibro-plastique du cinquième métatarsien, de M. Dodeuil ; et la remarquable tumeur sublinguale rencontrée par M. Édouard Cruveilhier.

Vous le voyez, messieurs, l'année 1862 a été riche de faits, sa moisson abondante. Pourquoi faut-il que la juste satisfaction que nous devons en retirer soit assombrie par un voile de deuil ? Jamais, peut-être, année n'a été plus meurtrière pour nous que celle-là ; aucune, certainement, n'a produit de pertes plus regrettables. La mort a frappé à de courts intervalles des cœurs aussi nobles que leur intelligence était élevée, et nous avons vu descendre dans la tombe, coup sur coup, Legrand, Nadau des Islets, Arrachard, déjà chirurgien d'hôpital et professeur à Lille, à l'une de nos principales écoles secondaires, l'honnête Jamain, ce travailleur infatigable qui venait à peine de recueillir le prix de ses longs travaux, Robert, l'un des fondateurs de notre Société et une des gloires de la chirurgie française, et ce malheureux Godard, ce généreux ami, ce cœur sympathique qui n'a jamais dû connaître ce qu'était un ennemi. Vous l'avez vu mourir victime de son zèle enthousiaste pour la science, loin d'une famille chérie, loin d'une patrie qu'il adorait. Je n'ai pas, messieurs, à rendre à sa mémoire le juste tribut de regrets que nous lui devons, une voix beaucoup plus éloquente et plus autorisée que la mienne en sera votre interprète. Mais ce qu'il est de mon devoir de rappeler, c'est que ce regrettable et sincère ami a voulu, en nous quittant pour toujours, nous laisser un gage qui perpétuât le souvenir de notre mutuelle amitié et de l'affection qu'il portait à la Société. A sa dernière heure, nous lui avons été présents, il s'est occupé de notre avenir. Il nous a laissé, par son testament fait à Jérusalem, le 2 septembre 1862, un legs qui nous permît d'encourager le zèle des travailleurs, et de couronner tous les deux ans le meilleur travail sur l'anatomie, l'anatomie pathologique ou la tératologie, qui serait présenté. La Société a accepté cette généreuse marque de reconnaissance d'un titre qu'elle lui avait autrefois donné, et elle a rédigé le programme du concours en tâchant d'y maintenir les larges idées du fon-

dateur d'un prix qui portera le nom de *Prix Ernest Godard*.

Je dois aussi, messieurs, rappeler une décision que vous avez prise à l'instigation d'une motion faite par notre savant collègue M. Broca, décision qui fera époque dans les fastes de la Société. Vous ignoriez sans doute, messieurs, pour la plupart, avant qu'il vous en fût donné connaissance cette année, que le principal monument de la Société, ses *Bulletins*, menaçait ruine. Notre budget était grevé de dettes, et alors que nos matériaux devenaient de plus en plus abondants, nos ressources devenaient de plus en plus insuffisantes, et nous allions être dans la triste nécessité de restreindre nos publications, de sacrifier bon nombre de nos travaux ou de n'en garder le souvenir que dans le manuscrit des procès-verbaux, autant dire que c'était les livrer à l'oubli de la tombe. M. Broca, justement ému de l'avenir périclitant des publications d'une Société qu'il a puissamment contribué à illustrer, vous a proposé de rendre obligatoire l'abonnement aux *Bulletins* à tous les membres qui deviendraient correspondants ou honoraires à partir de 1863, et d'engager les possesseurs de ces titres, antérieurement à cette époque, à rentrer en communauté de relations par cette voie avec une Société dont ils s'étaient honorés autrefois de faire partie. Avec juste raison, vous avez adopté la motion de M. Broca, et nous devons dire avec satisfaction que la large et prévoyante idée de notre savant maître a été comprise, et que la plupart de nos anciens collègues, de nos vétérans, ont répondu à notre appel, et se sont empressés d'adhérer à notre invitation.

Cette nouvelle mesure, comme nous l'a fait observer son auteur, n'est pas seulement destinée à nous fournir les moyens d'étayer l'édifice branlant de nos publications, elle est destinée à tenir nos membres éloignés toujours au courant de la partie active, militante de la Société, à les associer à nos recherches, à leur faciliter les moyens de nous communiquer leurs découvertes, leurs travaux, qui trouveront un asile favorable dans nos *Bulletins*, et à sauver bon nombre d'entre eux de l'oubli ou même du néant en stimulant leur zèle. Il y a plus encore, cette nouvelle organisation va certainement accroître considérablement nos ressources dans un laps de temps peu éloigné.

Si elles deviennent suffisantes, comme on peut l'espérer, qui nous empêcherait d'élever à côté de nos *Bulletins* un monument non moins important que lui, et qui donnera à notre Société un lustre plus grand encore que celui qu'elle possède. Y a-t-il présomption de croire qu'il nous sera possible de faire lithographier ou graver aux frais de la Société bon nombre des pièces pathologiques qui lui seront soumises, lorsqu'elle les jugera dignes d'être conservées par le dessin et la gravure. N'aurions-nous pas bientôt ainsi un atlas d'anatomie pathologique plus complet qu'aucun autre, car nous tous nous réunirons plus de faits, nous ferons plus de découvertes qu'un auteur isolé, quelque génie qu'il eût.

Ainsi, messieurs, sous toutes ses faces, l'année 1862 fera époque dans nos annales; en le constatant, celui que vous avez honoré du titre de votre secrétaire, n'a qu'un regret, c'est de n'avoir pas répondu aussi dignement qu'il l'aurait désiré à la mission que vous lui avez confiée et dont l'importance ressort naturellement de celle que vous donnez à la Société. Aussi en déposant son mandat ne saurait-il trop vous remercier, et de l'indulgence que vous avez eue pour lui, et de la haute marque de bienveillance dont vous l'avez honoré en lui conférant ce titre.

ERNEST GODARD

Mort à Jaffa le 21 Septembre 1862.

ÉLOGE

DU DOCTEUR

ERNEST GODARD

PAR LE Dr DUCHAUSSOY

MESSIEURS,

Parmi les pertes douloureuses que nous avons eu à regretter dans ces derniers temps, il en est une qui a produit une émotion profonde, non-seulement au sein de notre Société, mais dans toutes ces réunions laborieuses de Paris où l'on cultive quelqu'une des sciences médicales. Qu'un homme plein de séve et de jeunesse disparaisse tout à coup au début d'une carrière déjà signalée par d'importants travaux et pleine encore de brillantes promesses, il y a là comme une violation des lois de la nature qui nous pénètre d'un secret effroi. Mais si cet homme, doué de l'heureux naturel qui gagne les cœurs, possédait encore l'intrépidité qui fait courir les entreprises hardies et la persévérance qui les fait poursuivre à travers les dangers, sa fin prématurée éveille en nous, en même temps qu'une douloureuse surprise, une vive sympathie et d'unanimes regrets. Tels furent, messieurs, les sentiments qui se manifestèrent par toutes les voix de la presse médicale, tels

furent ceux que chacun de nous ressentit lorsque se répandit la nouvelle si inattendue de la mort du docteur Godard.

Les hommages tout spontanés que plusieurs personnes s'empressèrent alors de rendre à sa mémoire étaient parfaitement mérités, et plus on a pénétré dans la vie intime de notre cher collègue, plus on a été convaincu que les premiers élans du cœur n'avaient pas dépassé les limites de la simple justice. J'espère, messieurs, vous faire partager ce sentiment en vous présentant une rapide esquisse de sa trop courte carrière.

Nommé interne au concours de 1853, après avoir plusieurs fois vaillamment affronté la lutte, Ernest Godard entrait l'année suivante dans notre Société. Là des sujets très-variés s'offrirent à ses études; il en est un qui sembla dès l'abord devenir l'objet de sa prédilection : ce fut l'appareil génital, dont l'admirable structure frappe si vivement l'imagination au début des études anatomiques, et dont les mystérieuses fonctions solliciteront encore longtemps les esprits investigateurs. Nous remarquons, en effet, parmi les pièces présentées par Godard à la Société, des exemples de tubercules et de cancer des testicules, un curieux spécimen de vagin double, plusieurs cas de rétrécissement de ce conduit, et nous voyons que les discussions auxquelles il se mêlait témoignaient de l'intérêt tout particulier qu'il prenait à la pathologie de ces organes.

Ce sujet n'eut pas pour lui l'attraction passagère qu'engendrent une simple curiosité ou des circonstances fortuites. Les recherches commencées par Godard au sein de la Société anatomique furent poursuivies, sous un autre point de vue, devant la Société de biologie, et, en 1856, elles lui permirent de composer un curieux travail *sur la monorchidie et la cryptorchidie chez l'homme*. Permettez-moi, messieurs, de vous en rappeler en quelques mots les points les plus saillants.

Les testicules formés dans l'abdomen doivent descendre dans le scrotum. Si l'une des deux glandes se trouve arrêtée dans ce trajet et que l'autre l'accomplisse entièrement, il en résulte ce vice de conformation que l'on nomme *monorchidie*. Mais si, au lieu de parcourir la voie ordinaire, les deux testicules restent inclus dans l'abdomen ou vont s'égarer en dehors de la poche destinée à les contenir, cette situation anormale

constitue la *cryptorchidie*. Outre l'intérêt qui s'attache à la détermination des causes de ces anomalies, il y a une grande utilité à rechercher ce que deviennent les organes ainsi déplacés et de quelle manière ils accomplissent leurs fonctions. Ce sont ces deux points que notre collègue a étudiés avec sagacité, et, quel que soit le jugement définitif que l'avenir réserve à ses travaux, son nom est attaché d'une manière impérissable à l'histoire des ectopies des testicules.

Voici les principaux résultats auxquels Godard est arrivé :

La monorchidie est due, soit à un arrêt de la migration d'un testicule coïncidant avec l'arrêt de développement de la moitié correspondante du corps, soit à une inflammation de cette glande, soit à la mauvaise position qu'elle a prise en se plaçant en travers de l'anneau inguinal interne. En outre, le testicule peut être arrêté dans sa descente par une disposition que Godard a signalée le premier : c'est l'insertion accidentelle du faisceau moyen du *gubernaculum testis* à la peau du pli cruro-scrotal ; à l'état normal, cette insertion a lieu au fond du scrotum. Ces anomalies de position du testicule ont des conséquences bien importantes. L'organe, il est vrai, peut demeurer sain, quoiqu'il soit ordinairement plus petit que celui qui est descendu dans le scrotum, mais il ne sécrète plus d'animalcules spermatiques; il en résulte que, si le testicule renfermé dans le scrotum vient à être atteint d'orchite chronique, de dégénérescence fibreuse ou cancéreuse, le monorchide perd la faculté de se reproduire.

En est-il ainsi dans la cryptorchidie? Si l'on s'en tenait à de simples inductions pour résoudre des questions de cette importance, on répondrait sans hésiter que la cryptorchidie étant l'état normal de la plupart des animaux, elle ne doit pas être un obstacle aux fonctions génératrices. Les observations réunies par Godard sont en opposition complète avec cette induction. L'examen microscopique du sperme fourni par des hommes dont les deux testicules étaient incomplétement descendus a montré qu'il ne contenait pas de zoospermes, et ces hommes, en effet, n'avaient pas eu d'enfants. Telles sont, messieurs, les lumières nouvelles que les études de notre collègue ont apportées à l'anatomie et à la physiologie. Il y avait

encore une autre face du sujet qu'il s'est bien gardé de laisser dans l'ombre : c'est l'influence de la monorchidie et de la cryptorchidie sur la production des maladies des testicules et les caractères particuliers que présentent alors ces maladies. Mais ici les questions ont été plutôt soulevées que résolues, et vous pourrez peut-être, messieurs, compléter sur ce point l'œuvre importante de notre regretté collègue.

La thèse que Godard présenta en 1858 à la Faculté de médecine fut encore une très-bonne étude sur son sujet de prédilection : elle traitait de l'*absence congénitale des testicules*.

L'année suivante, il étudia l'une des altérations les moins connues des reins : la *substitution graisseuse*. Si ce travail ne donne pas la solution de tous les problèmes d'anatomie pathologique qu'il aborde, il fournit de bons matériaux pour leur élucidation future.

En 1860, un beau volume, orné de nombreuses planches, réunit les communications faites par Godard à la Société de biologie sur la *tératologie de l'appareil séminal*. Dans cet ouvrage sont exposées et complétées nos connaissances sur l'absence congénitale des deux testicules ou de l'un d'eux seulement ; sur l'absence congénitale des canaux déférents, des vésicules séminales et des conduits éjaculateurs. Puis l'auteur démontre l'influence de ces vices de conformation sur les fonctions génitales, sur les maladies des organes génitaux, et il fait connaître par de nombreux exemples les changements si curieux qu'ils entraînent dans l'habitude extérieure.

Tel fut, messieurs, pendant cette première période de sa carrière médicale, le principal objet des recherches de notre collègue. Peut-être serez-vous portés à croire qu'entraîné par cet intéressant sujet, et libre d'ailleurs des graves préoccupations qui assiégent de bonne heure ceux qui doivent plus tard se livrer à l'exercice professionnel de la médecine, Godard a dû reléguer sur un plan très-secondaire les parties de notre art qui ne se rapportaient pas directement à ses études de prédilection : il n'en était rien. Loin de ressembler à ces amateurs de curiosités artistiques ou littéraires dont toute l'attention et tous les soins se concentrent dans un champ d'exploration très-restreint, Godard avait compris l'étroite solidarité de

toutes les branches des sciences médicales; il étudiait en savant sérieux, et nous en trouvons dans les registres de la Faculté un éclatant témoignage; chacune des nombreuses épreuves du doctorat a été pour lui l'occasion d'un triomphe bien rare : il est sorti de toutes avec la note *extrêmement satisfait.*

Ses succès dans les épreuves du doctorat, les occupations quotidiennes qui lui étaient imposées par l'internat dans les hôpitaux, ses mémoires, dont deux avaient été couronnés par l'Institut, ses communications fréquentes à notre Société et à la Société de biologie, n'avaient pas suffi à satisfaire l'activité dont Godard était doué. C'était une qualité développée chez lui à un haut degré par une éducation maternelle pleine à la fois de fermeté et de tendresse. Cette éducation avait encore porté d'autres fruits : Godard y avait puisé une inébranlable fermeté dans ses résolutions et l'habitude d'une exécution prompte. Les événements qui vont suivre mettront ces qualités dans tout leur jour.

Une société ayant pour but l'étude de l'homme dans ses caractères généraux avait à peine commencé à s'organiser que Godard s'était des premiers avancé dans cette nouvelle voie ouverte à son activité. Là il avait trouvé de puissants stimulants à cette soif de connaître qui le possédait; pour la satisfaire, il fit deux voyages scientifiques, l'un en Espagne, l'autre en Algérie. Ce n'était pas qu'il voulût abandonner le sujet de ses premières études; il avait, au contraire, cet esprit persévérant et tenace qui conduit aux grandes découvertes, cette forme du génie que Buffon appelait une longue patience. Devant les horizons nouveaux que lui présentait la Société d'anthropologie, les problèmes qu'il poursuivait s'étaient simplement élargis, ils ne s'étaient pas déplacés.

Pendant son séjour en Algérie, Godard ne s'était pas contenté de recueillir les faits intéressants que ce pays lui offrait, il avait pris des renseignements détaillés sur les autres contrées du nord et du centre de l'Afrique, et s'était convaincu que, s'il pouvait les parcourir, il y trouverait la solution de plusieurs questions intéressantes qui ressortissent surtout à l'ethnographie; qu'en outre il pourrait éclairer vivement l'histoire d'un

grand nombre de maladies ou de mutilations peu connues jusqu'alors. Mais en même temps il avait appris que l'application des procédés modernes d'observation propres à déterminer les caractères précis des lésions devait rencontrer à chaque pas, dans ces contrées inhospitalières, des difficultés presque insurmontables. On ne lui avait pas caché qu'il faudrait traverser de vastes déserts, sous les rayons d'un soleil ardent ou au milieu de nuages de sable et d'insectes; on lui avait dépeint les privations qu'il faudrait subir et la lutte continuelle qu'il aurait à soutenir contre des hommes défiants et perfides, et contre des conditions climatériques capables de ruiner en quelques jours la santé la plus robuste. De retour à Paris, les amis intimes auxquels il s'était ouvert sur la possibilité d'une exploration de l'Afrique et de l'Asie l'avaient vivement détourné; et Godard avait dû comprendre, à la vivacité de leurs répliques, que leurs cœurs alarmés parlaient autant que la raison. Ébranlé, mais non persuadé, il continua à se livrer aux études préparatoires si variées que nécessitait son projet, à peser froidement l'entreprise et ses conséquences; il disposa silencieusement ses plans, et, certain enfin que son courage serait à la hauteur des obstacles, il quitta Paris le 1er février 1861.

Ses amis, dont il avait redouté les affectueuses remontrances, n'apprirent sa détermination qu'après son départ. Le 3 février, Godard s'embarquait à Marseille, et, bientôt rendu à Alexandrie, il gagnait le Caire, où il s'empressait d'équiper un bateau à ses frais pour remonter le Nil jusqu'à la seconde cataracte. Vous redirai-je, messieurs, les fatigues inouïes, les périls de toutes sortes auxquels notre collègue fut exposé pendant les cent quinze jours que dura cette exploration à travers la zone torride? Vous rappellerai-je que Godard l'entreprit dans la saison la moins favorable, celle des grandes chaleurs, et qu'il la poussa néanmoins jusqu'à la capitale de la Nubie? Vous peindrai-je les souffrances que lui firent endurer plusieurs maladies contractées pendant son long séjour sur les eaux limoneuses du Nil, et surtout cet affreux *bouton* qui couvrit ses jambes de larges ulcères et lui fit éprouver pendant plus de six mois d'atroces douleurs? Sans doute, messieurs, il

serait pathétique de vous montrer ce jeune médecin, à l'intelligence ardente et au cœur intrépide, abandonné au milieu de peuplades farouches par la troupe de serviteurs qu'il avait payée pour le protéger! Sans doute, il serait beau de vous le faire voir dominant par le seul ascendant d'un courage héroïque ces hommes cupides qui menaçaient sa vie, et sortant victorieux de leurs perfides embûches! Mais je le sens, messieurs, je vous ferais injure si je supposais que ces scènes émouvantes, que l'admiration et la pitié qu'elles ont inspirées quand elles vous ont été racontées pour la première fois (voy. l'*Union médicale* de 1862, vol. XVI, p. 289), ont pu sortir un instant de votre mémoire et de votre cœur.

Jetons plutôt un coup d'œil sur les richesses scientifiques que le docteur Godard put recueillir dans la haute Égypte et durant le long séjour que la maladie l'obligea ensuite à faire au Caire.

Fidèle à ses premières études, il rechercha les occasions d'éclairer l'anatomie et la physiologie pathologique des organes génitaux. La castration, la circoncision, l'infibulation, l'oblitération de la vulve, l'avortement, toutes ces mutilations que perpétuent l'ignorance ou la barbarie, s'offrirent à son examen. Grâce à l'aménité de son caractère, à son désintéressement, à sa loyauté et à toutes ces qualités morales qu'il s'était étudié à développer fortement en lui, Godard put pénétrer partout. Les chefs des plus opulentes familles l'initièrent à leurs mœurs intimes, et, tantôt par reconnaissance pour les services que la médecine lui avait permis de leur rendre, tantôt à cause de l'estime profonde qu'il avait su leur inspirer, ils lui livrèrent tous les secrets de cette singulière vie des Orientaux que les voyageurs connaissent ordinairement plutôt par des récits que pour en avoir été témoins oculaires. Lorsque le bruit des travaux du docteur Godard et de la réputation qu'il s'était faite au Caire se répandit en France, on en parut étonné, et l'on se demanda si les nouvelles lointaines n'étaient pas colorées par une imagination orientale. Il n'en était rien. J'ai lu une lettre venue du Caire après la mort de Godard, et écrite par la personne qui lui servait d'interprète : elle dépeint avec une chaleureuse reconnaissance les nombreux services

que Godard rendait à toutes les classes de la société, et la vénération dont il était l'objet, même dans les harems, grâce à la délicatesse de sa conduite.

Godard fit servir ces heureuses dispositions à l'intérêt de la science. Il recueillit des notes curieuses sur les mœurs des Égyptiens, des Fellahs, des Cophtes et de toutes ces tribus nomades qui sillonnent le désert. Il reproduisit par le dessin et la photographie les types les plus accusés des races africaines; il s'enquit avec soin de l'état de la médecine et des traces que l'art antique des Arabes avait pu laisser parmi elles. Et comme l'amour de la vérité n'est pas, malgré l'éloquent sophisme de notre immortel Rousseau, une vertu native chez ces peuples à demi civilisés, Godard eut bien souvent à distinguer le vrai du faux au milieu de mensonges intéressés. Pour cela, notre collègue, inspiré par cet esprit exact dont il avait pris l'habitude dans l'étude des sciences, remonta partout aux sources, prodigua son or et ses fatigues pour avoir sur toutes choses des renseignements authentiques et les consigna tous de sa main dans de nombreuses notes. Aussi, messieurs, si, dans l'ouvrage qui doit livrer ces recherches au public et que l'amitié dévouée de M. le professeur Robin a bien voulu se charger de coordonner, on remarque ces imperfections et ces lacunes que notre infortuné voyageur n'y eût certainement pas laissé subsister, mais que seul il pouvait faire disparaître, combien peu ces légers défauts devront-ils peser aux yeux des savants, en présence de la rigoureuse exactitude des descriptions et de la véracité des récits d'un si scrupuleux observateur! Car ne l'oubliez pas, ce n'est pas un touriste que notre cher voyageur, c'est un anatomiste, c'est-à-dire un chercheur minutieux, et toujours si bien anatomiste, que, bravant les colères et les préjugés des Égyptiens, il disséquait sous leur ciel brûlant des organes d'eunuques et des membres atteints d'éléphantiasis.

A peine ses forces étaient-elles assez rétablies pour lui permettre de supporter les secousses du cheval, que nous le retrouvons à la poursuite de son but, visitant Port-Saïd, Damiette et le littoral de la Méditerranée, où il trouve de nombreux sujets d'observation, particulièrement l'éléphantiasis; c'était l'époque où le génie français venait d'entreprendre l'exécution d'une

de ses plus hardies conceptions, le percement de l'isthme de Suez. De nombreux campements s'étaient élevés dans le désert, et là des milliers d'Égyptiens et d'Arabes creusaient la terre brûlante. Godard voulut contempler cette œuvre grandiose et civilisatrice ; des bruits inquiétants couraient sur l'état sanitaire de cette agglomération de travailleurs ; rien ne l'arrêta, et il s'avança jusqu'au Timsah. Le triste spectacle qui s'offrit à ses yeux, eût bien dû cependant le faire rétrograder, après les épreuves qu'il avait déjà subies. Le typhus s'était développé parmi ces hommes arrachés à leurs foyers et à leurs affections, et qui se livraient avec répugnance à des travaux pénibles, entièrement nouveaux pour eux. Les ravages du fléau étaient rapides ; couchés sur le sable, ces enfants du désert expiraient, regrettant amèrement leur vie nomade et la liberté. Le jour même où Godard arrivait dans leur camp, on venait d'inhumer un jeune confrère français victime de l'épidémie, le docteur Burgouin. Quelle fut sa conduite en face d'un danger si imminent, et dans un lieu où aucun devoir ne le retenait ? Pris d'une profonde pitié pour ces malheureux, il se dévoua pour les soigner, leur prodigua les ressources dont il disposait et contracta leur terrible maladie en respirant, dit-il, leurs haleines infectes ; heureusement il put s'administrer lui-même du sulfate de quinine, et se sauva.

Tant de fatigues et de maladies graves avaient porté une atteinte profonde à sa forte constitution, et si une fatale illusion ne l'eût aveuglé, il eût compris qu'en faisant un pas de plus sur cette terre étrangère, il courait à sa perte ; si cette ardeur de connaître qui le dévorait, eût laissé en lui la moindre place au sentiment du danger, il eût compris que le retour sous notre ciel tempéré, au sein de sa famille, au milieu de vous, messieurs, dont les noms se retrouvent au bas de toutes ses lettres, était le seul moyen d'arrêter un mal destructeur. Mais non, cette lèpre dont il n'avait vu que quelques spécimens à Damiette, il ne la connaissait pas encore assez à son gré ; un peu plus loin, à Jérusalem, à Damas, à Smyrne, elle s'étalait sous toutes ses formes, depuis ses lésions élémentaires jusqu'à ses complications les plus avancées ; il pouvait en faire une étude complète et en livrer les résultats aux méditations des

savants de l'Europe, qui, peut-être, trouveraient le moyen d'en délivrer l'humanité. Il ne put résister. Godard arrivait à Jérusalem dans les premiers jours de juillet.

Ici, messieurs, commence une lutte terrible entre des éléments morbides puissants autant que variés, et cet homme, d'une effrayante énergie, dont le corps est déjà miné de toutes parts, mais dont l'âme restée forte commande et gouverne. Vingt-trois jours se sont passés dans la fièvre et l'insomnie, lorsque arrive enfin une autorisation que Godard sollicitait du consul français depuis son arrivée. Sans s'accorder quelques jours de repos pour consolider sa santé légèrement raffermie, il commence aussitôt l'étude de la lèpre. A Damiette il avait à lutter contre une chaleur étouffante et contre des nuées de moustiques; ici, écoutez, messieurs, dans quelles conditions il est placé pour accomplir son projet.

Les préjugés ne permettent pas de faire pénétrer les lépreux dans les habitations de Jérusalem; Godard est donc obligé de sortir de la ville pour les trouver: là il est exposé aux ardeurs de l'étincelant soleil de Syrie, et aux rafales d'un vent violent chargé de sable brûlant; ses études se font dans une cour entourée de murs qui a servi de lieux d'aisances; les lépreux étaient rejetés avec les immondices, comme si déjà ces malheureux n'appartenaient plus à l'humanité? Eh bien! messieurs, c'est dans ce lieu infect, qu'entraîné par un courage surhumain, le docteur Godard se livre à un travail opiniâtre et à des investigations minutieuses! Penché sur ces lépreux, il étudie leurs lésions à la loupe, les dessine, les décrit.

Une telle lutte ne pouvait être longue. Le cinquième jour, au moment où il vient d'examiner les organes génitaux d'un lépreux, dont l'odeur infecte l'avait suffoqué, la fièvre s'empare de nouveau de lui. Dès lors, il faut garder le lit; cela ne l'arrête pas; il se fait transporter dans la cour de son mauvais hôtel, et dessine pendant neuf heures, chaque jour, les malades qu'à force d'argent il a pu y faire pénétrer. Puis, quand on ne peut plus le porter hors de sa chambre, il décrit ce qu'il a dessiné et complète les notes qu'il a prises. Puis encore, pour contrôler ses observations par celles des autres voyageurs, il se

fait envoyer de France les mémoires publiés sur le même sujet ; il semble que plus la maladie précipite ses coups, plus il se hâte pour ne pas laisser son œuvre inachevée.

Permettez-moi, messieurs, de ne pas vous retracer les phases de cette longue et cruelle maladie, que Godard a décrite avec tant de lucidité, dans ses lettres à M. Martin Magron et à M. Robin. La stomatite ulcéreuse, l'œdème du pharynx, l'asphyxie, les vomissements incessants, les hémorrhagies passives que produit la moindre égratignure, tout ce triste tableau serrerait trop vos cœurs. Sans secours, sans même une eau limpide pour raffraîchir ses lèvres desséchées, livré aux sombres perspectives de l'avenir, à la tristesse de la solitude et de l'abandon, son âme a-t-elle défailli? Non ! messieurs ; quand tout l'accablait, il avait encore le courage d'écrire une lettre à sa mère qu'il chérissait tant, pour lui voiler sa triste situation et lui épargner d'amères douleurs par ce pieux artifice ; il avait l'énergie de lutter contre les médecins capucins qu'on voulait lui imposer, et contre la cupidité de ses hôtes prêts à le dépouiller avant sa mort.

Heureusement un Français lui vint en aide. Ce n'était pas le consul, mais un gentilhomme, M. le comte de Vogué, en mission dans ces parages, où il se livrait à des recherches archéologiques. A peine connut-il la situation de Godard, qu'il s'empressa de lui prodiguer les soins les plus assidus.

Échappé à de terribles accidents nerveux qui à deux reprises ont failli l'emporter, Godard veut enfin quitter cette terre fatale. M. de Vogué organise le départ ; six hommes transporteront le malade sur une litière de Jérusalem à Jaffa, mais déjà la vésicule biliaire est énormément tuméfiée. Le second jour de ce dernier voyage à travers les déserts, les secousses des porteurs déterminent une péritonite, et croyant toucher au moment suprême, Godard écrit à M. Robin un mot d'adieu presque illisible, dans lequel il vous adresse, messieurs, ses derniers embrassements.

Il résista cependant encore assez pour gagner Jaffa, au bout de dix autres jours de pénible voyage. Arrivé devant cette ville on lui en refusa l'entrée ; il avait la peste, disait-on. Enfin, grâce à l'intervention d'un vice-consul, M. Philibert, il put

entrer à l'hôpital grec. Là, certain qu'il allait succomber à un abcès du foie, il surmonta l'affaissement des derniers moments pour écrire à sa mère et à ses frères une lettre pleine de tendresse. Le lendemain, 21 septembre, il expirait, sans que l'énergie de son caractère et de ses convictions philosophiques eût faibli un seul instant.

Telle a été, messieurs, la triste fin du voyage scientifique entrepris par notre regretté collègue. Jérusalem, la ville désolée, au sol arrosé du sang de tant de preux français, ne nous a, cette fois encore, rendu qu'un cadavre ; et pourtant, c'était pour lui dévouer son âme ardente et son cœur bienfaisant qu'était venu vers elle ce croisé de la science la plus humanitaire !

Godard n'est plus, et cependant n'est-il pas vrai, messieurs, qu'une partie de lui-même semble survivre parmi nous ? Son nom, ses traits, ses actes sont encore là présents à nos souvenirs, et jamais ils ne s'en effaceront. Bien plus, nous sommes certains que nos successeurs eux-mêmes connaîtront le nom d'Ernest Godard et vénéreront sa mémoire. C'est, qu'en effet, tout n'est pas descendu dans la tombe avec sa dépouille mortelle ; il semble même qu'à ce moment ait commencé une manifestation nouvelle de son existence ; je veux parler de ses munificences envers la science médicale.

Godard était doué d'un cœur excellent ; il avait l'âme généreuse, et possédait de plus cette délicatesse de sentiments qui double la valeur d'un bienfait pour celui qui en est l'objet. Bien des traits m'ont été racontés qui me permettraient de mettre ces qualités dans tout leur relief. Ici je le vois faire discrètement tenir une pension à de jeunes orphelines que leurs malheurs et leurs vertus rendaient dignes de cet intérêt. Là, c'est une famille que l'inondation a ruinée, et à laquelle Godard fait sans retard parvenir une somme considérable, qui lui permet de se relever par le travail. D'autres fois, je le vois prier sa mère de l'associer personnellement pour une large part aux nombreux actes de bienfaisance dont cette respectable dame donne l'exemple à ses enfants. Pendant l'épidémie de choléra de 1849, nous le trouvons dans les quartiers populeux, prodiguant ses soins là où la misère multiplie les victimes.

Ses dispositions testamentaires ont fait voir dans tout leur éclat ses instincts généreux, en même temps qu'elles ont donné la mesure du discernement qu'il apportait à toutes choses. A la ville de Bordeaux, il a fait don du musée artistique et archéologique qu'il avait formé à l'aide de grandes dépenses et souvent même au prix de grandes fatigues. Car, outre les collections qu'il avait pu réunir en Espagne et en Algérie, notre confrère avait rapporté de nombreux objets des hypogées de Thèbes, des villes de la Nubie et de la caravane de Dar-Four, qu'il avait rencontrée à Siout. Une partie de cette collection a fourni un sujet de très-intéressantes études à M. Olivier Beauregard (*Simples observations sur l'origine et le culte des divinités égyptiennes*, in-8. Paris, 1863).

A l'Académie de médecine et à l'Académie des sciences, Godard a fondé des prix de 1000 francs.

Il s'est souvenu de ces ardentes luttes pour le concours de l'internat, auxquelles il avait pris part, et ce souvenir est un grand honneur pour ce concours; persuadé qu'une jeunesse, encore pure d'intrigues, combat ici à armes égales, il a fondé un prix pour l'élève qui, chaque année, arrivera au premier rang.

Il n'est pas jusqu'aux malades des hôpitaux qui n'aient eu leur place dans son cœur. Godard a voulu leur faire paraître moins tristes les longues heures de la souffrance ; et pour les distraire agréablement, tout en donnant un aliment à leur esprit désœuvré, il a fondé pour eux des bibliothèques.

Et à ces chères Sociétés, théâtre de ses premiers travaux, Société de biologie, d'anthropologie et Société anatomique, Godard a laissé un généreux et bien précieux souvenir (1). Depuis trente-deux ans que des générations laborieuses cultivent ici sans bruit et sans éclat l'anatomie pathologique, notre Société n'avait pas encore en son pouvoir ce stimulant de nobles et fécondes émulations : un prix à décerner dans une

(1) M. Martin-Magron a prononcé, dans la séance solennelle de la Société d'anthropologie (1863), un éloquent éloge de Godard. L'amitié qui les unissait lui a permis de peindre avec une vérité frappante les éminentes qualités du cœur dont Godard donnait à chaque instant des preuves dans l'intimité.

séance solennelle. C'est au docteur Ernest Godard qu'elle devra ce nouveau lustre, à lui et aussi à sa noble famille, car vous n'avez pas oublié, messieurs, avec quelle générosité elle s'est empressée d'assurer, par des sacrifices personnels, l'exécution des dernières volontés de Godard ; partout elle a pris l'initiative, et je suis certain, messieurs, d'être l'interprète de vos sentiments, en la confondant avec notre cher et à jamais regretté collègue, dans un même sentiment de profonde reconnaissance.

Et maintenant, messieurs, que je vous ai rappelé ses travaux et ses bienfaits, laissez-moi contempler encore une fois avec vous cette physionomie si accentuée, dont vous avez voulu perpétuer les traits par la gravure. Voyez cette volumineuse tête presque entièrement nue, ce large front, ce regard ferme et doux cependant, ces narines ouvertes, ces lèvres prononcées et régulièrement dessinées, qui naguère faisaient entendre une parole vive et un peu précipitée ; rappelez-vous sa petite stature, cet embonpoint qui donnait tant d'ampleur à toute sa personne ; et dites-moi s'il n'y avait pas dans la physionomie de Godard un heureux mélange d'intelligence, de volonté, de bonté, et pourquoi ne le dirai-je pas, de cette sensualité délicate, qui indique une propension naturelle à la recherche des jouissances de la vie?

Il y avait évidemment là une contradiction flagrante entre l'expression d'un certain épicuréisme naturel, et celle de qualités austères acquises par la lutte. Qui donc a fait dans Ernest Godard cette espèce de miracle, par lequel des dispositions naturelles, que devaient encourager et développer les dons de la fortune, se sont trouvées entièrement soumises à la domination d'une volonté énergique, entièrement maîtrisées par les viriles vertus de l'âme la plus fortement trempée? L'empire de la religion, ou d'aspirations ambitieuses accomplissent parfois de tels prodiges ; et peut-être penserez-vous, messieurs, que le docteur Godard était mû par le seul espoir d'illustrer dans la science un nom que sa famille avait honoré par les entreprises commerciales, de telles vues n'eussent eu rien que de légitime et même de louable. Mais bien plus élevées étaient celles qui ont déterminé notre collègue à abandonner ses amis de la

science paisible, comme ceux des joyeux festins et des plaisirs frivoles, à se séparer pendant si longtemps des tendresses de sa famille, pour aller braver les ardeurs du désert, les instincts féroces de peuples presque sauvages, la contagion du typhus et la répulsion qu'inspire, même aux médecins, le hideux aspect des lépreux ! Non ! la vulgaire ambition n'était pas ce sentiment puissant qui l'entraînait, lorsque déjà épuisé par les ulcères des boutons du Nil, et les accès des fièvres endémiques, lorsque se sentant profondément atteint dans les sources de la vie, il détournait ses regards des rivages sauveurs de la patrie, pour les reporter vers de nouveaux périls !

Dans quel repli de son cœur trouverons-nous donc le secret mobile de si héroïques résolutions ?

Mourant sous la tente, à cette heure suprême où l'homme se sent plus près du regard de Dieu, il nous l'a livré ce secret : « *Je meurs victime de mon dévouement à la science*, écrit-il à sa mère désolée, *mais depuis longtemps je lui ai fait le sacrifice de ma vie.* »

Amour de la science, recherche désintéressée de la vérité, noble but, passion sublime de quelques esprits d'élite ! Voilà donc bien un de tes glorieux martyrs, et tu peux inscrire son nom dans cette immortelle phalange de victimes vénérées, qui se sont volontairement sacrifiées au bien de l'humanité, dont ils sont le plus pur et l'éternel honneur !

ÉLOGE

DU DOCTEUR

CHARLES DUFOUR

PAR LE DOCTEUR ÉDOUARD LABBÉ.

Messieurs,

Vous venez d'entendre raconter la vie si honorable, si bien remplie, d'un homme enlevé prématurément à la science et à l'humanité; mais notre tâche n'est pas encore terminée: nous devons aussi un tribut de justes regrets à un autre de nos collègues, à Charles Dufour, lié avec Ernest Godard d'une étroite amitié. Il y avait entre ces deux amis, au point de vue du caractère, des aptitudes et presque dans leur conformation physique une ressemblance qui ne vous aura pas échappé. D'une taille peu élevée et d'un embonpoint excessif, d'une physionomie aimable et enjouée; tous deux aimaient un même art, la musique, et y consacraient volontiers les loisirs que leur laissait la science. De plus, Ch. Dufour, qui fut un des premiers de notre génération à suivre l'impulsion donnée en France aux recherches micrographiques par MM. Mandl, Lebert, Robin et quelques autres, Dufour, dis-je, ne fut peut-être pas étranger aux premières études si fructueuses de Godard sur le microscope. L'un et l'autre, il est vrai, avaient eu pour maître un homme,

dont l'amitié et les conseils ont tant de prix pour ceux qui ont eu le bonheur d'être ses élèves! M. le docteur Martin-Magron avait pour Dufour et Godard un grand attachement; c'est à ses cours qu'ils se sont connus; c'est lui qui les a guidés à leurs débuts; c'est son enseignement qui leur a suggéré l'idée d'apprendre à manier le microscope, et d'en utiliser les applications dans les recherches anatomiques et pathologiques, à une époque où un bien petit nombre de médecins savaient se servir de cet instrument, et où beaucoup en méconnaissaient les avantages.

Ce parallèle devait recevoir un dernier et bien triste complément : par une fatale coïncidence, les deux amis, à peine arrivés à l'âge mûr, se suivirent dans la tombe à quelques mois de distance!

Vous vous rappelez, messieurs, les paroles d'adieu adressées à Dufour, au nom de la Société anatomique, paroles empreintes d'un sentiment douloureux que nous partagions tous; vous vous rappelez ce concours nombreux de médecins, maîtres ou camarades, de clients, tous amis, qui sont venus l'accompagner à sa dernière demeure. Cela seul ne prouverait-il pas combien Ch. Dufour avait droit à nos sympathies? L'aménité de son caractère, sa bienveillance et sa loyauté étaient appréciées de tous; jamais un sentiment d'envie ne l'a rendu injuste envers un rival; plutôt prêt à défendre qu'à accuser, il ne supposait jamais le mal; à peine y croyait-il avant d'en avoir la preuve. Il n'avait point pour cela cette affabilité banale qu'engendre quelquefois l'optimisme ou l'indifférence; non, c'était en lui une bonté et une tolérance naturelles. Ami dévoué, il savait être sincère toujours. Ceux qui l'ont vu à nos séances se rappellent avec quelle modestie il donnait son opinion, et comment il accueillait la contradiction : sans amertume, le sourire aux lèvres. D'humeur égale et gaie, d'une grande douceur, non sans fermeté dans ses convictions, il unissait un jugement droit et impartial à un riche fonds de connaissances solides. Que de fois il nous a éclairés sur la valeur des caractères histologiques dans les altérations morbides! Nous le consultions d'autant plus volontiers, qu'à l'époque où les discussions touchant le microscope, dans plusieurs sociétés

savantes, avaient pris une certaine vivacité, Dufour jugeait les débats avec calme et froideur : il avait été un des premiers à reconnaître certaines erreurs partagées autrefois par lui-même. On sait que les premières recherches des micrographes modernes leur avaient fait repousser l'idée de *dégénérescence*, soit des tissus normaux, soit des divers engorgements pathologiques, et qu'ils y avaient substitué la doctrine des produits de nouvelle formation, des produits *hétéromorphes*. Eh bien, Dufour, qui défendait encore dans sa thèse, en 1854, la théorie de l'hétéromorphie, non-seulement admit plus tard la possibilité d'une transformation des tissus normaux, mais encore ne fut pas éloigné de croire que, par voie d'évolution successive, une simple hypertrophie glandulaire puisse devenir un épithélioma, et celui-ci aboutir au cancer. A l'appui de cette manière de voir, Dufour montra un jour (mai 1859) à la Société trois tumeurs dont les caractères microscopiques représentent parfaitement ces trois formes d'altération, et qui équivaudraient à une démonstration, si on les rencontrait réunies dans le même organe.

C'était là un beau sujet, qui, pour être approfondi, eût exigé de longues années d'observation; malheureusement, elles ont manqué à notre laborieux collègue. Dufour étudiait aussi avec prédilection les produits de conception, la caduque, les môles hydatiques, les œufs abortifs, et il a émis sur les questions qui s'y rattachent des vues ingénieuses qu'il n'eut pas le temps de contrôler. On trouverait ainsi de lui dans nos *Bulletins* une foule de communications fort intéressantes, qui témoignent d'un esprit d'investigation remarquable et d'une judicieuse critique. Mais ce qui mérite surtout d'être signalé comme une œuvre complète, c'est sa thèse inaugurale sur *la tuberculisation des organes génito-urinaires*, travail d'une valeur réelle, riche de faits et d'arguments à l'encontre d'une erreur trop accréditée, à savoir, que les tubercules des organes génito-urinaires sont une maladie locale et non diathésique. Là Dufour fait preuve d'une indépendance d'idées pleine de dignité, également éloignée de la servilité de certains disciples et de l'arrogance des petits réformateurs. Il serait presque impossible de donner une analyse de tout ce qu'il y a d'important dans

cette thèse devenue classique; mais l'auteur n'aurait-il réussi qu'à prouver l'inutilité de la castration dans le sarcocèle tuberculeux (puisque après l'opération les tubercules envahissent la prostate, les vésicules séminales, l'urèthre), qu'il aurait fait déjà une œuvre bonne et utile.

Ch. Dufour avait été nommé interne des hôpitaux en 1850, et membre de la Société anatomique en 1851. Il n'était pas encore médecin des hôpitaux, mais ce titre dont il était digne, il l'eût conquis peut-être en continuant à prendre part aux concours où il avait su se faire remarquer.

Voilà, messieurs, le résumé de la vie de Ch. Dufour. Vous le voyez, ma tâche a été facile; je n'ai point eu à élaguer telle ou telle page de son histoire; elle est tout entière un éloge. Cette vie si courte, a été cependant agitée par des soucis, des préoccupations, qui n'étaient pas toutes personnelles. Il s'était vu forcé de bonne heure à trouver une grande partie de ses ressources dans la pratique de la médecine, et il avait appris à connaître tout ce qu'on y rencontre d'entraves, de difficultés de toutes sortes, surtout au début (et quelquefois jusqu'à la fin !). Puis, le médecin n'est-il pas par état le témoin obligé des plus profondes misères de la société? Le cœur généreux de Dufour s'en émut. Telle fut la double origine d'une idée qu'il caressa jusqu'à sa mort; il voulait créer une institution philanthropique. Dans chaque quartier existerait un service médical, une espèce de poste, où, à toute heure de la journée, on trouverait dans les cas urgents un médecin pour le pauvre. La rémunération de ces services eût été assurée aux jeunes médecins qui se seraient partagé cette œuvre plus charitable que lucrative; c'eût été un encouragement et une ressource, peut-être la seule pour quelques-uns, et surtout c'eût été compléter le but des bureaux de bienfaisance. Je laisse de côté les objections que peut soulever ce projet, tracé ici à l'état d'ébauche; je veux seulement vous faire voir quelles ont été les préoccupations de Dufour. Sa propre situation y avait moins de part que le sort des médecins qui débutent péniblement, ou celui des malheureux souffrant d'une asssistance incomplète. Ces mêmes idées généreuses se traduisaient souvent dans les conversations de notre bien-aimé collègue, et ses

actes en attesteraient encore mieux la sincérité, si ceux qu'il a secourus venaient ici apporter leur témoignage.

Ch. Dufour était né le 11 janvier 1826 ; il a succombé le 14 février 1861 ; ce jour-là, la science perdait un homme laborieux et instruit ; sa famille et ses amis, un homme de cœur.

TABLE DES MATIÈRES

CONTENUES DANS

LE TOME SEPTIÈME DE LA DEUXIÈME SÉRIE

(XXXVIIe ANNÉE).

A

Anasarque, 65.
Anomalie des parties constituantes du testicule, 217.
— du rein et de l'uretère droit, 48.
Aorte (anévrysme de la crosse de l'), 398, 455.
— (insuffisance des valvules de l'), 21.
Apoplexie foudroyante, 50.
— méningée, 190.
— du placenta, 109.
— du poumon et de la plèvre, 381.
Artère basilaire (rupture de l'), 335.
Artères coronaires cardiaques (ossification des), 223.
Artère humérale (plaie de l'), 438.
— sous-clavière (anomalie d'origine de l'), 443.
Arthrite sèche, 2.
Azygos (anomalie de direction de la grande), 166.

C

Caduque adhérente à l'utérus, 4.
Calcanéum (fracture du), 250.
Calculs d'acide urique, 334.
— de cystine, 331.
— du rein, de phosphate ammoniaco-magnésien, 414.
Cancer de l'avant-bras, 143.
— de l'estomac, 300.
— — et du foie, 186.
— du foie et du poumon, 78.
— du larynx, 353.
— de l'œil, 129.
— de l'œsophage, 110, 463.
— des viscères abdominaux, 494.
— des os, 491.
— du péritoine, 74.
— du sternum, 16.
— de l'utérus, 303.
Cancroïde généralisé, 505.
Carpe (carie du), 233.
Cerveau (pétrifications du), 103.
— (ramollissement du), 50, 175.
— (ramollissement progressif du), 268.
— (— et hydatide du), 374.
Cervelet (atrophie du), 190.
— (sclérose du), 9, 236, 469.
— (tubercules du), 6, 126, 383, 476.
— (tumeur du), 46.

Cervelet (— osseuse du), 219.
Cicatrices syphilitiques du foie, 335. 339.
Cirrhose syphilitique, 459.
Cœur (affection organique du), 145, 152.
— (dilatation auriculaire, rétrécissement auriculo-ventriculaire, ossification des parois du), 63.
— (ecchymoses du), 114.
— (hypertrophie, rétrécissement auriculo-ventriculaire gauche, insuffisance auriculo-ventriculaire droite du), 101.
— (hypertropie, dilatation partielle de la pointe, rétrécissement auriculo-ventriculaire du), 120.
— (kystes puriformes du), 72.
— (ossification du), 223, 253.
— (vice de conformation du), 159.
Côlon (hernie du), 25.
Corps fibreux de l'utérus, 4.
— étrangers des voies aériennes, 226, 422.
— — des sinus frontaux, 412.
Corps thyroïde (tumeur du), 275.
Côtes (interruption des 3e et 4e), 47.
Crâne (abcès sous-périostiques de la voûte du), 428, 446.
Cystine (calculs de), 331.

D

Dégénérescence fibreuse des muscles du larynx, 370.
— et hypertrophie des ganglions lymphatiques, 235.
Démence sénile, 175.
Dilatation considérable des uretères, 48.
Duodénum (perforation du), 309.
Dure-mère (fausses membranes organisées de la), 111.

E

Ecchymoses superficielles du cœur, 114.
Ectopie des viscères, 46.
Embolie artérielle de l'iliaque externe gauche, 175, 380.
— capillaires (action des), 112.
— pulmonaire, 279, 284.
Empoisonnement par l'arsenic, 363.
Encéphale (dégénérescence cartilagineuse de la commissure grise et du plancher du 4e ventricule de l'), 253.
Encéphaloïde du testicule, 133.
Enchondrome, 511.
— du doigt annulaire gauche, 117.
— du genou droit, 207, 210.
Entérite ulcéreuse, 167.
Épilepsie héréditaire, 469.
Estomac (cancer de l'), 186, 300.
Exostoses du sacrum, 103.

F

Faisceaux musculaires anormaux présternaux, 46.
Fausses membranes diphthéritiques, 107, 369.
— organisées de la dure-mère, 111.
Fémur (ostéo-myélite du), 227.
Fièvre typhoïde latente, 75.
Foie (altération particulière du), 241, 244.
— (cancer du), 78, 186.
— (hydatides du), 100.
— (cicatrices de nature syphilitique du), 335, 339.
— (tumeur hématique du), 447.
Fongus du testicule, 265.
— de la vessie, 3, 200.
Fracture du calcanéum, 250.
— du crâne, 80, 93.
— du coude consolidée, 14.
— extra-capsulaire du col du fémur, 225.
— intra-capsulaire du col du fémur, 2.
— intra-capsulaire du col du fémur consolidée, 392.
— spontanée de l'humérus, 491.

G

Gaînes tendineuses des péroniers latéraux, 438.
Ganglions lymphatiques (altération des), 235.
Gangrène de la bouche, 444.
— spontanée de la jambe, 175, 400.
Genou (enchondrome du), 207.
Glotte (œdème de la), 18.
Gravelle phosphatique et gravelle urique alternantes, 305.

H

Hématocèle de la tunique vaginale, 222.
Hémorrhagie de la protubérance annulaire, 50.
Hernie congénitale de l'S iliaque, pseudo-étranglement, 25.
— inguinale entéro-épiploïque étranglée, 27, 40.
— — enflammée, 138.
Humérus (fracture spontanée de l'), 491.
Hydatides du cerveau, 374.
— du foie, 100.
— du rein, 106.
— périrénale, 419.
Hydrophobie, 168.

I

Infécondité, 49.
Infection purulente, 408.
Interruption des 3e et 4e côtes droites, 47.
Intestin (occlusion de l'), 257.
— (rétrécissement de l'), 2.

K

Kystes acéphalocystes du foie, 101.
— du cœur à contenu puriforme, 72.
— fœtal, 262.
— hématique des méninges, 315.
Kyste purulent tubo-ovarien, 439.

L

Larynx (cancer du), 353.
— (corps étrangers du), 422.
— (dégénérescence fibreuse des muscles du), 370.
— (polypes du), 18, 196.
Lysses, 163.

M

Mal vertébral, 45, 241, 385.
Maxillaire inférieur (tumeur du), 466.
Méninges (kyste hématique des), 315.
Méningite tuberculeuse, 405.
Moelle épinière (hernies multiples de la), 255.
Monorchidie, 49.
Monstruosité, 156.
Muqueuse vésicale (décollement de la), 479.

N

Nécrose de la voûte du crâne, 428.
— d'un pariétal, 446.

O

Oblitération artérielle, 365.
Occlusion intestinale, 257.
Œdème de la glotte, 18.
Œil (cancer de l'), 129.
— (ossification de l'), 389.
Œsophage (rétrécissement squirrheux de l'), 110, 403.
Oreillettes (dilatation des), 63.
Orchite chronique, 220.
Ossification des artères coronaires du cœur, 223.
— des parois du cœur, 63.
— des muscles psoas iliaque, 400.
Ostéomyélite du fémur, 227.
Ostéosarcome du tibia, 357.
Ovaire (tumeur de l'), 371.

P

Paralysie incomplète, polyurie, 50.
Péricardite, 65.
Perforation spontanée du duodénum, 309.
Péritoine (cancer du), 74.
Péritonite cancéreuse, 55.
— chronique, 432.
— circonscrite, 75.
— successives, 410.
Péroniers latéraux (gaînes des), 438.
Pétrification du cerveau, 103.
Phlébite de la veine porte, 450.
Phocomèle, 404.
Phthisie, 414.
Placenta (apoplexie du), 109.
Plaie artérielle de l'humérale, 438.
Polype du larynx, 18, 196.
Polyurie, 50.
Poumon (cancer du), 78.
— (tumeurs mixtes des), 367.
Protubérance annulaire (hémorrhagie de la), 50.
— (tubercule de la), 476.
Pylore (rétrécissement cancéreux du), 55.

R

Rachitisme, 164.
Ramollissement cérébral, 50, 175, 268, 374.
Région prépéritonéale ou périvésicale, 318.
Rein (anomalie du), 48.
— (hydatides du), 108.
— unique, 100, 391.
Rétine (altération de la), 99.
Rétrécissement auriculo-ventriculaire gauche, 63, 101.
— intestinal, 2.
— squirrheux de l'œsophage, 110.
Rhumatisme articulaire aigu, péricardite, anasarque, 65.
Rupture de l'artère basilaire, 335.

S

S iliaque (hernie congénitale de l'), 25.
Sclérose du cervelet, 9, 236, 469.
Sinus frontaux (corps étrangers des), 412.
Sous-clavière (anomalie d'origine de l'artère), 443.
Spina bifida, 5.
Sterno-mastoïdien (transformation fibreuse du), 2.
Sternum (cancer du), 16.
Syphilis viscérale chez un fœtus de sept mois et demi, 486.

T

Testicule (anomalie des parties constituantes du), 217.
— (cancer encéphaloïde du), 133.
— (fongus du), 265.
— (tubercules du), 498.
Tétanos, 502.
Transformation fibreuse du sterno-mastoïdien, 2.
Trompes de Fallope (abcès des), 171.
Tubercules du cervelet, 6, 46, 126, 383, 476.
— périrénal, 75.
— du testicule, 498.
— des vertèbres, 45.
Tuberculisation généralisée, 349.
Tumeur colloïde, 441.
— cancéreuse de l'avant-bras, 143.
— — du cerveau, 103.
— osseuse du cervelet, 219.
— du corps thyroïde, 275.
— fibro-plastique du 5e métatarsien, 372.
— hématique du foie, 447.
— hydatique périrénale, 419.
— mélaniques, 373.
— à myéloplaxes du maxillaire inférieur, 466.
— mixtes des poumons, 367.
— de l'ovaire, 371.
— périrénale, 263.

Tumeur blanche cervicale, 385.
— sublinguale, 43.
Tunique vaginale (hématocèle de la), 222.

U

Uretères (dilatation des), 48.
— (anomalie d'un), 48.
Urines chyleuses, 3.
Utérus (abcès de l'), 268.
— (cancer de l'), 303.
— (caduque adhérente à l'), 4.

V

Végétations osseuses du crâne, 102.
Veine azygos (anomalie de direction de la grande), 166.
Veine porte (phlébite de la), 450.
Vessie (fongus de la), 200.
— (décollement de la muqueuse de la), 479.
— (hypertrophie et dilatation de la), 387.
Voies aériennes (corps étrangers), 226, 422.
Vertèbres (tubercules des), 45.
— (tumeur blanche des), 385.

TABLE

DES

TRAVAUX ORIGINAUX, OBSERVATIONS ET MÉMOIRES.

Almagro. Abcès tubaire ouvert dans le péritoine (Obs.), 171.

Anger. Kyste hématique des méninges (Obs.), 315.

Berchon. Fractures directes du crâne dans deux points opposés (Obs.), 80.

Bernadet. Fongus de la vessie (Obs.), 200.

Blache (*René*). Anévrysmes de l'aorte (Obs.), 455.

Blaches. Hémorrhagie méningée par rupture de l'artère basilaire; cicatrices syphilitiques du foie (Obs.), 335.

Bouchaud. Polypes du larynx (Obs.), 196. — Perforation du duodénum, tympanite péritonéale simulant un pneumothorax (Obs.), 309.

Bricheteau. Affection organique du cœur (Rapport), 152. — Occlusion intestinale (Obs.), 257.

Brière. Ostéomyélite du fémur (Obs.), 227. — Carie du carpe (Obs.), 231.

Cazin. Tubercules multiples du cervelet (Obs.), 126.

Chalvet. Altérations graisseuses du foie (Rapport), 244. — Péritonites successives produites par une série de kystes de l'ovaire enflammés (Obs.), 410.

Charpentier. Affection organique du cœur (Obs.), 145.

Chateau. Péritonite chronique (Obs.), 432.

Cornil. Insuffisance aortique (Obs.), 21. — Rétrécissement cancéreux du pylore, péritonite chronique de nature cancéreuse (Obs.), 55. — Enchondrome du bassin (Rapport), 511.

Decori. — Fièvre typhoïde latente; tubercule suppuré du rein droit (Obs.), 75. — Cancer du larynx (Obs.), 353.

Delsol. Empoisonnement par l'acide arsénieux (Obs.), 222.

Deneffe. Études sur le décollement complet de la muqueuse vésicale, 479.

Dodeuil. Nécrose de toute la voûte du crâne (Obs.), 428.

Dolbeau. Tumeur fibro-cartilagineuse du genou (Rapport), 210.

Dubuc. Kystes du cœur à contenu puriforme (Obs.), 72. — Tétanos (Obs.), 502.

Duguet. Sclérose du cervelet (Obs.), 9, 236, 469.

Duplay (*Simon*). Corps étrangers des sinus frontaux (Obs.), 412.

Ferrand. Corps étrangers du larynx (Rapport), 422.

Flurin. Hydatide périrénale (Obs.), 419.

Gentilhomme. Rétrécissement de l'urèthre; dilatation de la vessie (Obs.), 386.

Gillette. Hernie inguinale de l'S iliaque étranglée (Obs.), 25. — Hernie inguinale entéro-épiploïque étranglée (Obs.), 27.

Gouraud. Embolie pulmonaire (Obs.), 279. — Tumeur à myéloplaxes (Obs.), 466.

Guyon. Hernie inguinale entéro-épiploïque étranglée (Rapport), 40.

Hallé. Altérations des ganglions lymphatiques (Obs.), 235. — Tumeur du corps thyroïde (Obs.), 275. — Rupture spontanée de l'humérus consécutive à un cancer secondaire (Obs.), 491.

Harman. Phthisie compliquée de calculs rénaux volumineux (Obs.), 414.

Hemey. Affection organique du cœur; dilatation considérable des oreillettes (Obs.), 63.

Horteloup (*Paul*). Tubercules du cervelet (Obs.), 383. — Tumeur blanche des vertèbres cervicales (Obs.), 395.

Laborde. Hernie inguinale enflammée (Obs.), 138. — Note sur une tumeur cancéreuse cutanée de l'avant-bras, 143. — Tubercules du cervelet et de la protubérance (Obs.), 476.

Lallement. Cancer des enveloppes de l'œil (Obs.), 129. — Encéphaloïde du testicule (Obs.), 133. — Atrophie du lobe gauche du cervelet et du pédoncule cérébelleux supérieur gauche, de la lèvre et du corps strié du côté droit (Obs.), 190. — Cancer encéphaloïde de l'estomac fongiforme (Obs.), 300.

Lancereaux. Embolies (Rapport), 284. — Note sur les cicatrices syphilitiques du foie, 338.

Landeta (*De*). Manifestations carcinomateuses multiples, cachexie (Obs.), 505.

Legroux. Cancer du sternum (Obs.), 16.

Leroy (*Raoul*), *d'Etiolles*. Note sur la transformation alternative de la gravelle phosphatique en gravelle urique, 305. — Note sur les calculs de cystine, 331.

Martineau. Phlébite de la veine porte; affection organique du cœur (Obs.), 450. — Syphilis viscérale chez un fœtus de sept mois (Obs.), 486.

Meunier (Jules). Cancer du péritoine (Obs.), 74. — Cancer du foie et du poumon (Obs.), 78.

Moricourt. Mal vertébral, altération du foie (Obs.), 241. — Fracture du calcanéum (Obs.), 250. — Ossification du cœur, dégénérescence cartilagineuse de la commissure grise et du plancher du 4e ventricule (Obs.), 253.

Negrié. Dégénérescence tuberculeuse d'un testicule arrêté dans le canal inguinal (Obs.), 498.

Nivert. Tumeur du genou droit; enchondrome (Obs.), 207.

Ollivier. Polype du larynx (Obs.), 18. — Apoplexie du poumon et de la plèvre chez un phthisique (Obs.), 381.

Paul. Études anatomiques nouvelles sur la région hypogastrique, 318.

Potain. Paralysie généralisée incomplète, polyurie, ramollissement et hémorrhagie de la protubérance annulaire (Obs.), 50. — Hypertrophie du cœur, dilatation partielle de la pointe (Obs.), 120. — Démence sénile, gangrène spontanée de la jambe, dilatation partielle de la pointe du cœur; oblitération embolique de l'artère iliaque externe (Obs.), 175. — Ulcérations gangréneuses multiples de l'estomac, perforation, cancer du foie (Obs.), 186. — Tuberculisation généralisée (Obs.), 349. — Hémiplégie gauche progressive, incontinence d'urine, ramollissement superficiel du cerveau (Obs.), 374.

Proust. Cirrhose syphilitique (Obs.), 459. — Rétrécissement cancéreux de l'œsophage (Obs.), 463.

Ranvier. Ostéosarcome (Obs.), 357.

Raynaud. Méningite cérébro-spinale tuberculeuse (Obs.), 405.

Tirman. Hernies multiples de la moelle épinière (Obs.), 255. — Infection purulente puerpérale (Obs.), 408.

Touzé. Cancers multiples des viscères abdominaux (Obs.), 494.

Trélat. Double fracture du crâne en deux points opposés, produite par cause directe (Rapport), 93.

Worms. Tubercule volumineux du cervelet (Obs.), 6.

TABLE

DES PRÉSENTATEURS DE PIÈCES OU OBSERVATIONS

MENTIONNÉES DANS CE VOLUME.

A

Almagro, 171, 216.
Anger, 315.
Archambault, 365, 367.

B

Bailly, 109.
Ball, 400.
Barth, 367, 368.
Berchon, 80, 97.
Bernadet, 3, 110, 200.
Blache (René), 455.
Blachez, 335.
Bonnet, 262.
Bouchaud, 166, 196, 309.
Bricheteau, 152, 257, 436.
Brière, 114, 227, 231.
Broca, 102, 103, 262, 268.
Brouardel, 440.

C

Campana, 72, 74.
Carême, 48.
Caudemont, 106.
Cazin, 101, 126.
Chalvet, 46, 244, 397, 410, 440.
Charpentier, 145, 261, 369.
Chateau, 432.
Chedevergne, 97.
Chipault, 444, 446.
Colombel, 2.
Contesse, 2.
Cornil, 2, 21, 55, 65, 154, 402, 441, 442, 511.
Cruveilhier (P.), 3, 5, 46, 42, 78, 163, 338, 366, 390, 396, 402, 404, 441.
Cruveilhier (Édouard), 43, 438.

D

Damasquino, 222.
Decori, 75, 353, 398, 439.
Delsol, 362.
Deneffe, 479.
Després, 364, 389, 397, 440, 442.
Dodeuil, 371, 372, 428.
Dolbeau, 2, 103, 108, 110, 210, 217.
Dubreuil, 404, 443.
Dubuc, 72, 502.
Duchaussoy, 260, 369.
Duguet, 9, 236, 469.
Duplay (Simon), 392, 412.

F

Ferrand, 48, 154, 422.
Fischer, 54, 97, 108.
Flurin, 46, 419.
Fritz, 226, 261.

G

Genouville, 112, 163, 461.
Gentilhomme, 373, 386.
Géry, 109.
Gillette, 25, 27, 45, 364.
Gouraud, 263, 279, 364, 466.
Gueniot, 159.
Guyon, 40.
Guyot, 107, 300.

H

Hallé, 235, 275, 491.
Harman, 414.
Hemey, 63.
Horteloup, 383, 385.
Houël, 45, 62, 103, 151, 163, 263, 388, 339, 394, 395, 397, 402, 441.

L

Labbé (Ed.), 3, 15, 109, 299.
Laborde, 117, 138, 143, 154, 164, 227, 339, 347, 476.
Lallement, 129, 133, 190, 300, 303, 364.
Lancereaux, 111, 112, 284, 388, 339.
Landeta (De), 447, 505.
Legrand, 97.
Legros, 223, 225, 400.
Legroux, 16.
Leroy (Raoul), d'Etiolles, 305, 331, 334.
Lesouef, 261.
Leven, 15.
Luys, 15, 54, 368.

M

Marcé, 105, 112, 339.
Martineau, 74, 436, 450, 480.
Mercier, 3, 49.
Meunier (Jules), 74, 78, 99, 100.
Millard, 164, 339.
Moricourt, 241, 250, 253.
Mousteu, 97.

N

Negrié, 220, 498.
Nivert, 167, 168, 207, 261.

O

Ollivier, 18, 46, 261, 381.
Ordonez, 403.

P

Panas, 112.
Parmentier, 109, 226, 263.
Paul, 318, 436.
Pean, 107.
Périer, 391.
Potain, 50, 54, 120, 175, 186, 349, 374.
Proust, 459, 463.

R

Ranvier, 219, 265, 357, 441.
Raynaud, 405.

S

Servoin, 5, 154.
Simon, 115, 394, 396, 398.
Siredey, 440.

T

Tarnier, 4.
Tirman, 255, 364, 408.
Touzé, 494.
Trélat, (U.), 4, 50, 93, 109, 156, 402.

V

Vielle, 47.
Voisin, 370.

W

Worms, 6, 163.

Paris. — Imprimerie de E. Martinet, rue Mignon, 2.

Fig. 1

Fig. 2

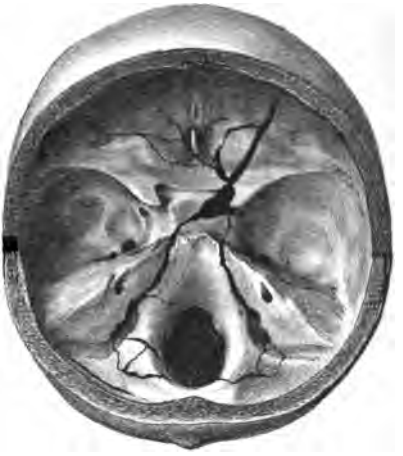

Fig. 3

Fig. 4

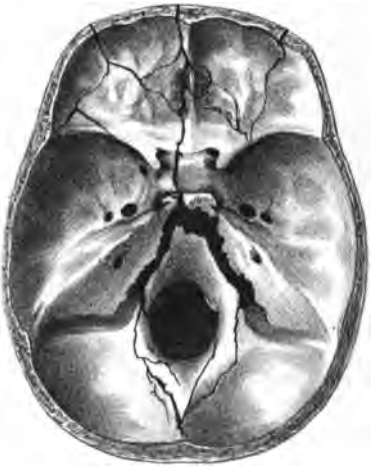

Léveillé Lith

Imp Lemercier, r de Seine 57 Paris

OCT 27 1902

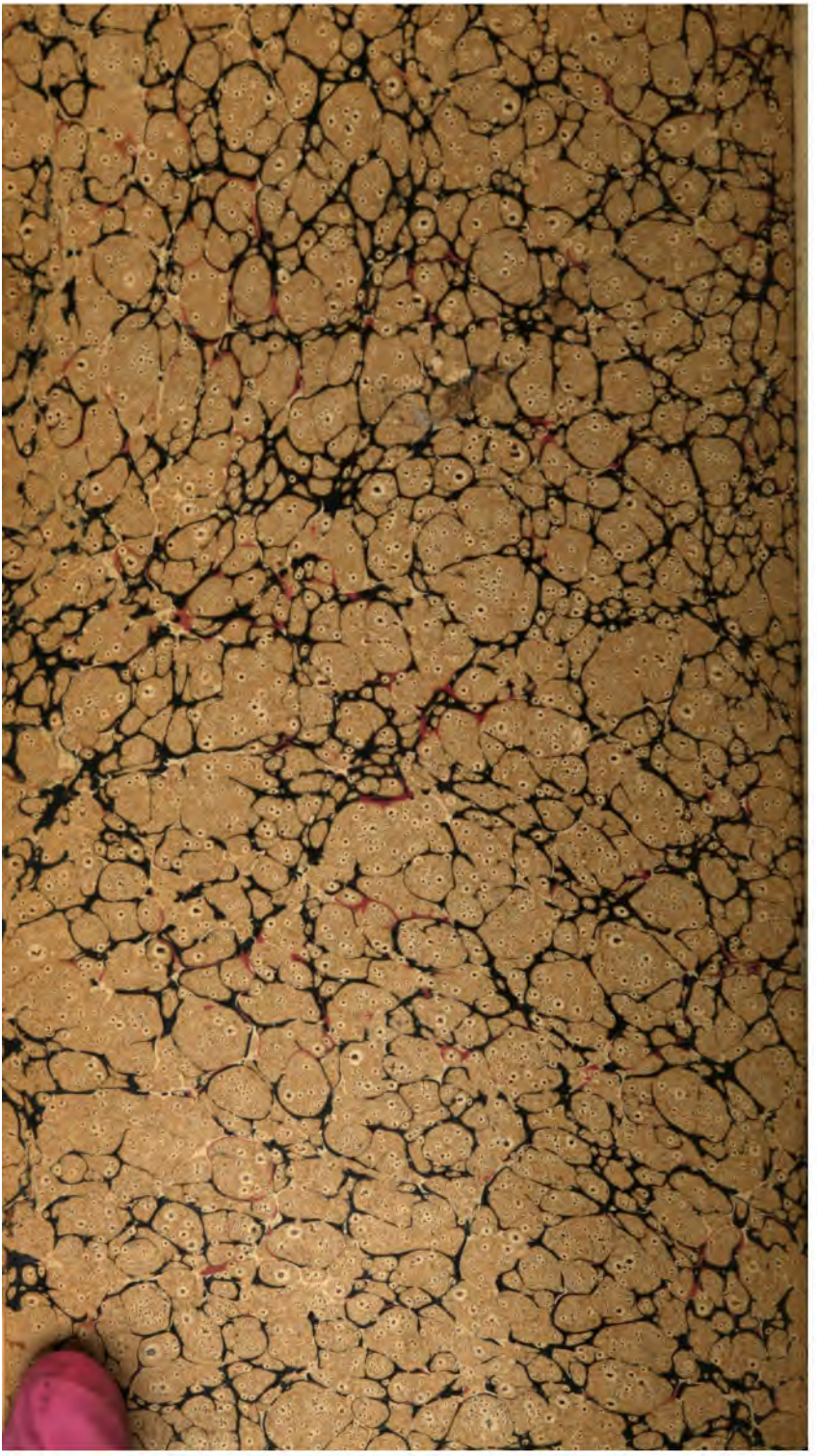

[redacted]
[redacted]
41C
1382



3 2044 102 894